

Современные подходы к лечению открытых переломов костей конечностей у пострадавших с политравмой

П.А. Иванов^{1,2}, Е.Ю. Шибяев², А.В. Неведров², В.О. Каленский²

¹ФГБУ «Учебно-научный медицинский центр» УД Президента РФ, ²ГБУЗ НИИ скорой помощи им. Н.В. Склифосовского

Проблема лечения открытых переломов длинных костей конечностей у пострадавших с множественной и сочетанной травмой сохраняет высокую актуальность для современной травматологии и ортопедии. Создание высокотехнологичных методик внешнего остеосинтеза значительно расширило возможности применения хирургических способов лечения пострадавших. В то же время в настоящее время нередко выбор метода лечения основывается на субъективных факторах, отсутствуют алгоритмы лечения данной тяжелой патологии. Исследование имело цель усовершенствовать тактику и технику лечения открытых переломов длинных костей конечностей у пострадавших с политравмой. Работа основана на изучении результатов лечения 734 пациентов. Проведен анализ результатов применения этапного подхода и внедрения новых технологий при лечении открытых повреждений конечностей при политравме. Доказано существенное снижение частоты неудовлетворительных анатомо-функциональных исходов у пациентов, в лечении которых были применены усовершенствованные подходы.

Ключевые слова: открытые переломы конечностей, политравма.

Treating opened fractures of long bones of the extremities in patients with multiple and combined trauma is an actual problem for modern traumatology and orthopedics. Hi-tech techniques for external osteosynthesis have considerably widened possibilities for applying surgical techniques in such patients. At the same time the choice of curative approaches is based on subjective factors as far as there is no any algorithms for treating this severe pathology. The present study was targeted to perfecting tactics and techniques for treating opened fractures of long bones of the extremities in patients with polytrauma. 734 patients were taken into the study. The obtained results of staged treatment and implementation of new technologies for treating opened fractures in polytrauma have confirmed that the developed and improved techniques allow to considerably decrease the number of unsatisfactory anatomic and functional outcomes in this category of patients.

Key words: long bones of the extremities, opened fractures, polytrauma.

Лечение открытых переломов длинных костей конечностей (ОПДКК) у пострадавших с множественной и сочетанной травмой является актуальной проблемой современной травматологии и ортопедии. По данным многих исследователей, ОПДКК при политравме наблюдаются значительно чаще, чем изолированные открытые переломы (от 21,4 до 48,9%), носят, как правило, тяжелый характер и сопровождаются высокой частотой первичных дефектов кожи, подлежащих мягких тканей и костей [1, 5, 6].

В отличие от пострадавших с изолированными ОПДКК, для пациентов с политравмами характерны наличие сочетанных, нередко жизнеугрожающих повреждений, определяющих тяжесть травмы и тяжесть состояния; наличие синдрома взаимного отягощения повреждений; высокая частота развития общих осложнений, более тяжелое течение раневого процесса с частым развитием местных инфекционных осложнений, нарушений консолидации отломков и неудовлетворительной динамикой восстановления функции поврежденной конечности [2, 3, 8].

Создание высокотехнологичных методик внешнего остеосинтеза значительно расширило возможности применения хирургических способов лечения пострадавших с множественными и сочетанными травмами и ОПДКК, а также их последствиями. В то же время широкое применение наружной фиксации у пострадавших с политравмами и ОПДКК в качестве способа окончательной стабилизации отломков довольно часто сопровождается развитием

местных инфекционных осложнений и неудовлетворительными функциональными результатами лечения [2, 4, 9, 10].

Разработка современных методик малоинвазивной внутренней фиксации, и прежде всего интрамедуллярного остеосинтеза штифтами с блокированием, позволила устранить или существенно минимизировать негативные аспекты использования традиционных методов внутреннего и внешнего остеосинтеза при лечении ОПДКК у пострадавших с политравмой. Однако роль и место малоинвазивного внутреннего остеосинтеза в лечении пострадавших со сложными ОПДКК, а также их осложнениями и последствиями в настоящее время нельзя считать полностью определенными [5, 7].

С учетом вышеизложенного нами было запланировано и проведено исследование, направленное на разработку оптимальных схем этапного лечения ОПДКК, изучение возможности и целесообразности ранней пластики мягких тканей для закрытия костно-мышечной раны, целесообразности использования внутреннего остеосинтеза после неосложненного заживления раны открытого перелома, а при осложненном течении — спицевых и спице-стержневых аппаратов, а также интрамедуллярных блокируемых штифтов с активным антибактериальным покрытием.

Цель исследования — усовершенствовать тактику и технику стационарного лечения ОПДКК у пострадавших с политравмой.

Материалы и методы

Клинический материал исследования был представлен двумя группами. Первую (основную) группу составили 327 пострадавших с ОПДКК, находившихся на лечении в НИИ скорой помощи им. Н.В. Склифосовского (Москва) в период с 2004 по 2011 г. При лечении этих пациентов были применены усовершенствованные и разработанные нами новые методики и дифференцированные подходы к оказанию ортопедо-травматологической помощи, основанные на объективных критериях тяжести травм и состояния пострадавших, а также широкое использование современных малоинвазивных хирургических технологий. Во вторую группу (группу сравнения) были включены 407 пациентов, лечение которых проводили по традиционным методикам в период с 1999 по 2003 г. После детального предварительного анализа указанные группы были признаны сопоставимыми для последующего сравнения.

Для объективной оценки тяжести полученных травм у пострадавших с ОПДКК использовали шкалу тяжести повреждений ISS (Injury Severity Score), которая на сегодняшний день в мире считается «золотым стандартом» и коррелирует с показателями летальности при травмах. При выборе тактики лечения у пострадавших с политравмами и ОПДКК на реанимационном этапе ориентировались на схему определения тяжести состояния, предложенную Н. Раре и С. Krettek [8]. Для оценки состояния мягкотканых и костных структур в месте перелома использовали классификацию открытых переломов, предложенную R. Gustilo и J. Anderson [6].

Результаты и обсуждение

Период стационарного лечения ОПДКК у пострадавших с политравмой целесообразно условно разделять на 2 этапа: реанимационный и профильный клинический. В соответствии с тактикой контроля повреждений (Damage control) на первом этапе проводили мероприятия, направленные на спасение жизни больного и профилактику тяжелых жизнеугрожающих осложнений, а на втором - выполняли восстановительные операции на опорно-двигательном аппарате, а также проводили интенсивное восстановительное лечение пострадавших.

На первом, реанимационном, этапе у подавляющего большинства пострадавших после проведения противошоковых мероприятий и операций по поводу повреждений внутренних органов производили стабилизацию открытого перелома стержневым аппаратом и выполняли первичную хирургическую обработку раны.

На сегодняшний день внешний стержневой аппарат является практически безальтернативным способом первичной фиксации отломков костей при открытых переломах (рис. 1). Это обусловлено такими положительными качествами данной методики, как малое время наложения, возможность

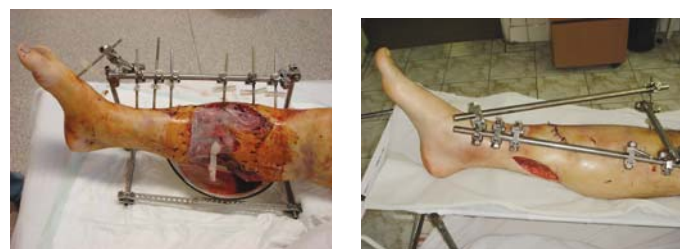


Рис. 1. Примеры временной фиксации отломков при открытом переломе большеберцовой кости.

фиксировать переломы любой тяжести и локализации, минимальная кровопотеря во время операции, достаточная прочность фиксации отломков.

При критическом состоянии пациента (по Rаре-Krettek) и неблагоприятном прогнозе на выживание для стабилизации отломков при ОПДКК применяли только консервативные методики фиксации (скелетное вытяжение, гипсовые повязки). Фиксацию стержневыми аппаратами у таких пациентов выполняли только после относительной стабилизации общего состояния.

Первичная хирургическая обработка является одним из основных мероприятий, направленных на профилактику местных и общих инфекционно-воспалительных осложнений при открытых переломах у пострадавших. Целями данной операции являются удаление грязи из раны, нежизнеспособных и загрязненных тканей, инородных тел, вскрытие карманов и обеспечение хорошего дренирования раны, остановка кровотечения, укрытие кости мягкими тканями. У пациентов в стабильном (94–28,7%) и пограничном (69–21,1%) состоянии при тяжелых ОПДКК первичную хирургическую обработку раны осуществляли с выполнением всех необходимых компонентов данного хирургического вмешательства. Дополнительно при обширных повреждениях мягких тканей и невозможности укрыть место перелома кости обычными способами использовали различные методики реконструктивно-пластической хирургии: пластику местными тканями, пластику кожно-фасциальными и мышечными лоскутами на широком основании.

В случае нестабильного (по Rаре-Krettek) (71 пострадавший – 21,7%) общего состояния после фиксации отломков одноплоскостным стержневым аппаратом с устранением только грубых их смещений выполняли остановку продолжающегося кровотечения с перевязкой крупных сосудов, туалет и дренирование раны. При этом через 1–2 сут при достижении стабилизации состояния пострадавшего обязательно производили повторную хирургическую обработку раны.

У 40 (12,2%) пациентов, отнесенных по шкале Rаре-Krettek к группе пострадавших в критическом общем состоянии, ввиду того, что их состояние не позволяло произвести хирургическую обработку открытого перелома и фиксацию внешним стерж-

невым аппаратом, проводили инфильтрацию краев раны раствором антибиотиков широкого спектра действия и закрывали рану повязкой с антисептиком (хлоргексидин, йодинол). Это позволяло отсрочить выполнение первичной хирургической обработки на срок до 24 ч с момента травмы до момента стабилизации состояния.

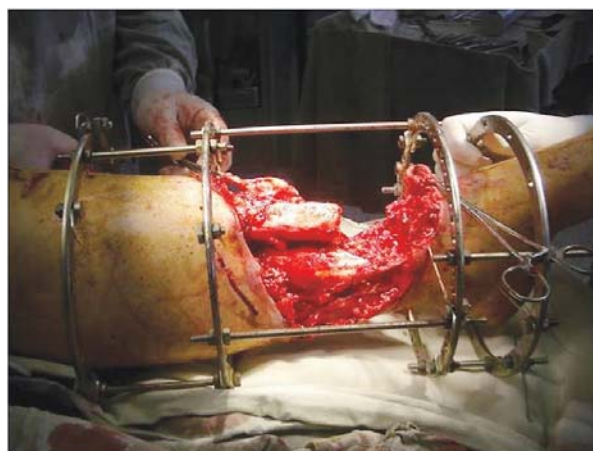После выполнения всех неотложных мероприятий по спасению жизни и устранению жизнеугрожающих осложнений политравм пациентов переводили в профильное клиническое отделение, в 80% случаев — в отделение множественной и сочетанной травмы.

Тип ОПДКК, характер и локализация перелома кости, степень повреждения мягких тканей, степень загрязнения и микробной обсемененности раны, тяжесть нарушений общего гомеостаза определяли лечебную тактику не только на реанимационном, но и на профильном клиническом этапе лечения пострадавших.

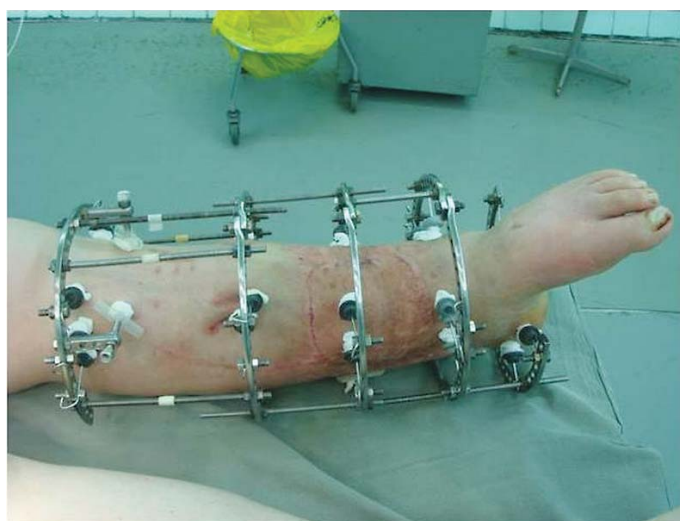У пациентов с открытыми переломами I и II типов по Gustilo-Anderson в 92,7% отмечалось неосложненное заживление раны мягких тканей поврежденного сегмента.

При открытых повреждениях III типа на профильном клиническом этапе в большинстве случаев были необходимы дополнительные операции, направленные на восстановление целостности мягких тканей. У таких пациентов в комплексе средств лечения ран и дефектов мягких тканей использовали методику продленного вакуумирования ран. Данный подход применили у 31 (9,5%) пострадавшего, причем у 6 (19,3%) из них вакуумирование ран осуществляли до выполнения ушивания ран, а у 25 (80,7%) — в рамках подготовки к операциям их пластического закрытия. Практика показала, что такой подход в значительной степени оптимизирует течение раневого процесса за счет постоянного удаления микроорганизмов и патологического раневого отделяемого, защиты раны от внешней среды, поддержания в ней влажной среды, а также уменьшения частоты перевязок.

Для закрытия дефектов кожи в 53 (16,2%) случаях потребовалась аутодермопластика. При лечении глубоких дефектов мягких тканей применяли различные методики реконструктивно-пластической хирургии. Подобные дефекты мягких тканей встречались преимущественно на голени. Для замещения не обширных дефектов в проксимальной и средней частях сегмента у 19 (5,8%) пациентов использовали несвободную транспозицию мышечных лоскутов камбаловидной или икроножной мышцы, в дистальной части сегмента использовали перемещение суррального кожно-фасциального лоскута. В 14 (4,3%) случаях для закрытия кости при обширных дефектах мягких тканей применяли микрохирургическую пересадку комплексов тканей (рис. 2).



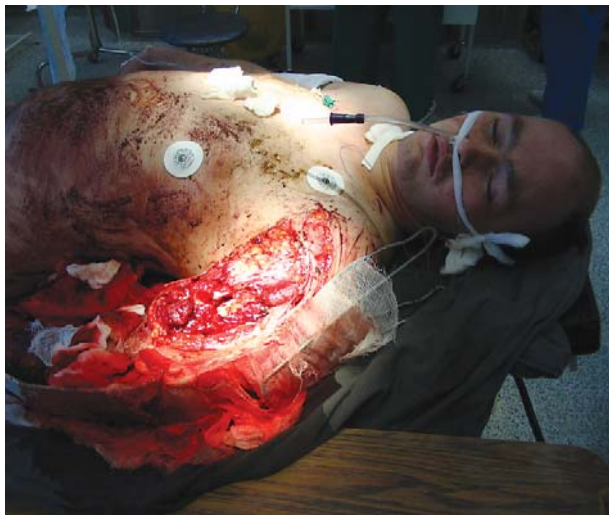
а



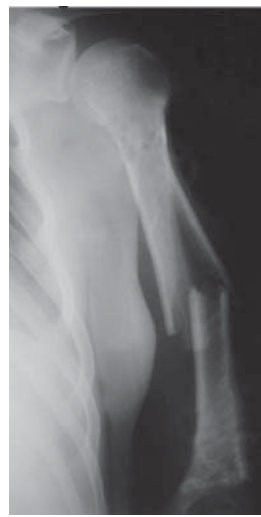б

Рис. 2. Микрохирургическая пластика дефекта мягких тканей торакодорсальным лоскутом. а – до операции; б – после операции.

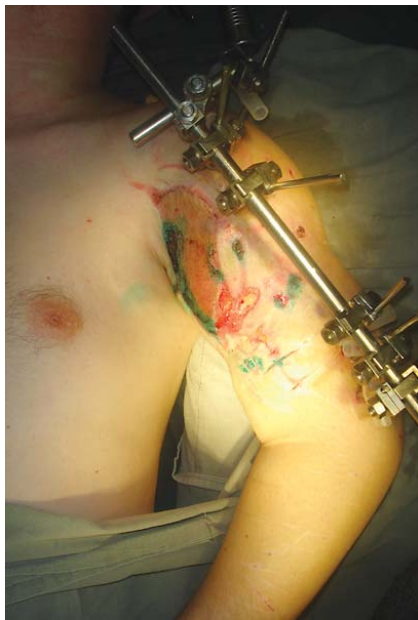Ключевым вопросом на данном этапе лечения являлся вопрос выбора оптимального способа окончательной фиксации перелома. Применение двухэтапной схемы с заменой временного обездвиживания отломков стержневым аппаратом на окончательную обусловлено тем, что внешние стержневые аппараты, являясь, по сути, безальтернативным фиксатором для стабилизации отломков на реанимационном этапе лечения, в качестве устройства, обеспечивающего условия для сращения переломов, уступают по ряду параметров внутренним фиксаторам и внешним спице-стержневым аппаратам. Так, стержневые аппараты не обеспечивают достаточной стабильности фиксации, необходимой при проведении активной реабилитации. В отличие от спице-стержневых аппаратов, в большинстве конструкций стержневых АНФ затруднено устранение смещения отломков в послеоперационном периоде. При длительном использовании аппаратов часто отмечают воспаление мягких тканей, расшатывание и переломы стержней. Внешние стержневые аппараты требуют постоянного ухода и врачебного контроля, значительно снижают качество жизни пациента. Длительное использование стержневых АНФ сопровождается



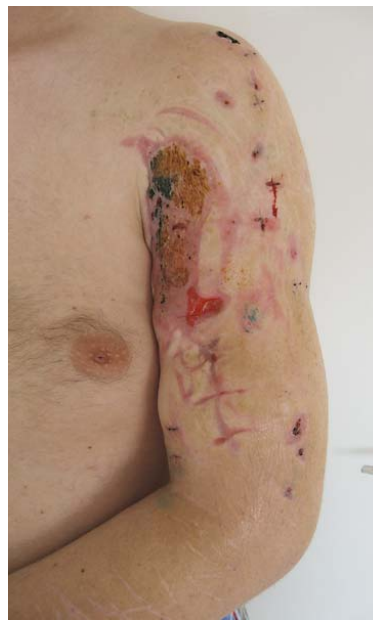а



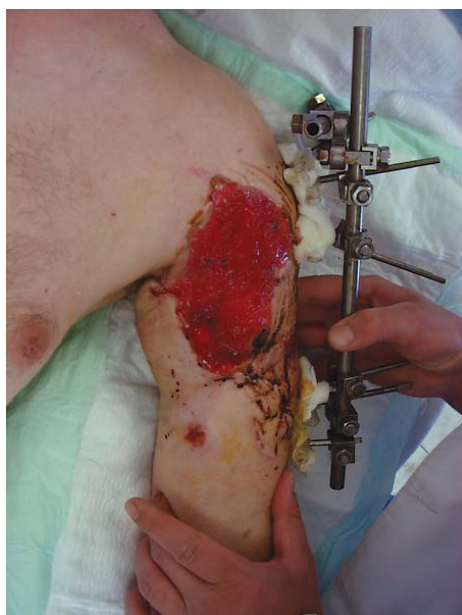б



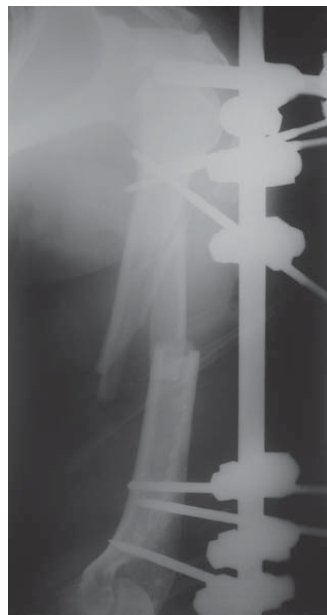в



г



д



ж

ся относительно высоким удельным весом нарушений консолидации отломков и развитием стойких контрактур смежных суставов.

На профильном клиническом этапе для окончательной стабилизации отломков у пострадавших с ОПДКК при неосложненном течении раневого процесса в подавляющем большинстве случаев использовали методики внутреннего остеосинтеза. При диафизарных ОПДКК методом выбора был интрамедуллярный остеосинтез штифтами с блокированием. При околосуставных и внутрисуставных переломах с неудовлетворительным положением отломков, а также при необходимости выполнения костной пластики осуществляли малоинвазивный внутренний остеосинтез пластинами или винтами.

Основными факторами для определения сроков осуществления замены внешнего аппарата на внутренний фиксатор и выбора методики внутренней стабилизации отломков были локализация раны, динамика заживления поврежденных мягких тканей, наличие или отсутствие глубоких местных инфекционных осложнений, а также локализация перелома. Кроме того, данную операцию производили только на фоне нормализации температуры тела и при отсутствии лабораторных признаков воспаления (лейкоцитоз, повышение СОЭ).

Также следует отметить, что у пострадавших с метаэпифизарными ОПДКК при необходимости использования внутреннего остеосинтеза пластинами ведущими критериями возможности выполнения данной операции являлись динамика заживления и состояние раны. При таких переломах замену внешнего стержневого аппарата на пластину производили только после полного заживления раны и при отсутствии признаков местного инфекционного процесса. В большинстве случаев были использованы современные малоинвазивные методики накостного остеосинтеза с применением пластин и винтов с угловой стибильностью.

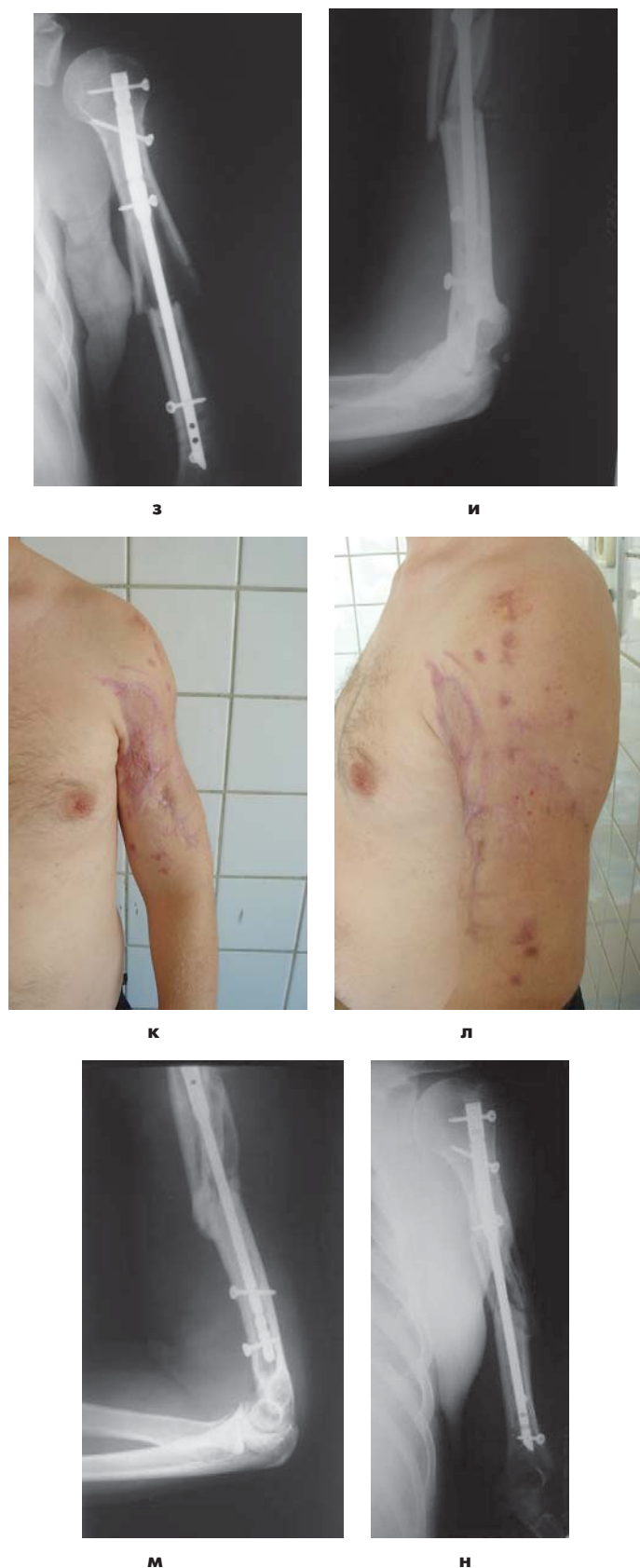

Рис. 3. Рентгенограммы и внешний вид пострадавшего К. а, б – при поступлении; в, г – после первичной хирургической обработки раны, пластики местными тканями и фиксации отломков внешним стержневым аппаратом; д – через 10 дней после травмы; ж, з, и – после интрамедуллярного остеосинтеза штифтом с активным антибактериальным покрытием; к, л, м, н – через 3,5 мес после травмы.

В случаях осложненного заживления раны, глубокого нагноения с исходом в остеомиелит, при

обширных дефектах и некрозах тканей, нагноительных процессах внутренних органов и сепсисе производили вторичную хирургическую обработку и замену стержневого АНФ на спице-стержневой аппарат.

У 50 (31,2%) пациентов, перенесших операции окончательной фиксации традиционными интрамедуллярными штифтами, данные операции были произведены в сроки более 25 сут после травмы. У большинства больных это было обусловлено длительным сохранением признаков местного воспаления мягких тканей в области заживающей раны открытого перелома. Именно это обстоятельство, несмотря на нормализацию общего статуса и лабораторных показателей, из-за опасения развития глубокой инфекции часто требовало отсрочки внутреннего остеосинтеза.

Разработка и внедрение технологии остеосинтеза блокируемыми штифтами с активным антибактериальным покрытием дало возможность выполнять внутренний интрамедуллярный блокируемый остеосинтез диафизарных ОПДКК сразу после купирования активного инфекционного процесса и относительной нормализации показателей гомеостаза. Разработанный метод фиксации отломков с успехом применяли при наличии у пациентов еще не полностью заживших ран и признаков умеренного воспаления мягких тканей в области стержней первично наложенного внешнего аппарата (рис. 3).

Кроме того, при возникновении глубокого инфекционного процесса после традиционного интрамедуллярного остеосинтеза ОПДКК использовали одномоментную тактику лечения таких пациентов, включающую в себя удаление фиксатора, рассверливание и многократное промывание костномозгового канала растворами антисептиков и фиксацию отломков интрамедуллярным блокируемым штифтом с активным антибактериальным покрытием. Указанную методику применили в 25 (7,6%) случаях ОПДКК, и в 41 (12,5%) случае фиксаторы использовали у больных с гнойными осложнениями и последствиями ОПДКК. В 10 случаях (3,1%) данную методику применяли для фиксации закрытых переломов, сопутствующих ОПДКК, у пациентов с полисегментарными переломами при высоком риске развития гнойных осложнений (сахарный диабет, сосудистые нарушения, нагноения после травм органов груди и живота, пожилой и старческий возраст).

Применение блокируемых штифтов с активным антибактериальным покрытием у больных с осложнениями и последствиями открытых ОПДКК в раннем послеоперационном периоде способствовало более быстрому заживлению ран, а также повреждений тканей в местах выхода стержней внешних аппаратов, закрытию свищей и купированию общих и местных признаков воспаления.

При развитии глубокого нагноения костно-мышечной раны после внутреннего остеосинтеза пластинами удаляли металлоконструкции, выполняли saniрующие операции, включающие в себя вторичную хирургическую обработку, некрсеквестрэктомию и, в некоторых случаях, резекцию концов отломков с установкой системы для проточно-промывного дренирования. Отломки фиксировали спице-стержневым аппаратом. В подобных случаях мы использовали внешние аппараты в качестве окончательного способа фиксации отломков.

Анализ отдаленных результатов лечения пострадавших с политравмами и ОПДКК показал существенное снижение частоты неудовлетворительных анатомо-функциональных исходов у пациентов, в лечении которых применяли усовершенствованные подходы. При этом наиболее значимые различия были характерны для пострадавших, получивших тяжелые ОПДКК. У всех больных с тяжелыми ОПДКК было отмечено снижение частоты развития ложных суставов и дефектов костей (примерно в 1,5 раза), стойких контрактур (примерно в 2 раза) и хронического остеомиелита (примерно в 2 раза).

Заключение

На основании проведенного анализа результатов лечения пострадавших с ОПДКК на фоне сочетанной и множественной травмы можно сделать

вывод об эффективности предложенных лечебных подходов и методик и перспективности более широкого их внедрения в практику многопрофильных специализированных стационаров скорой медицинской помощи.

Литература

1. Абакумов М.М. // *Вестник хирургии им И.И. Грекова* - 2001. - Т. 160, № 6. - С. 42 - 45.
2. Агаджанян В.В. // *Политравма*. - 2006. - № 3. - С. 5 - 8.
3. Жунусов Е.Т. // *Гений ортопедии*. - 2005. - № 3. - С. 15-19.
4. Литвина Е.А. // *Вестник травматологии и ортопедии им. Н.Н.Приорова* - 2003. - № 3. - С. 10 - 15.
5. Соколов В.А. // *Вестник травматологии и ортопедии им. Н.Н.Приорова* - 1998. - № 2. - С. 54-65.
6. Gustilo R.B. // *J. Bone Joint Surg. (Am)*. - 1976. - Vol. 58, № 4. - P. 453-458.
7. Maier M. // *Springer Medizin Verlag*, 2007. - Online publiziert. - 31 May 2007.
8. Nowotarski P.J. // *J Bone and Joint Surg*. - 2000. - Vol. 82. - P. 781-788.
9. Pape H. // *Am.J.Surg*. - 2002. - № 183. - P. 622-629.
10. Pepe P.E. // *BMJ*. - 2003. - № 327 - P. 382. 1119.