

# Лапароскопический уретеропиелоанастомоз в лечении больных со стриктурой лоханочно-мочеточникового сегмента

А.В. Латышев, Э.А. Галлямов, Д.А.Чепуров

ФГУ «Клиническая больница» Управления делами Президента Российской Федерации, Москва  
Московский государственный медико-стоматологический университет, Москва

## Резюме

Рассмотрены вопросы актуальности оперативного лечения больных со стриктурой лоханочно-мочеточникового сегмента. Представлена сравнительная оценка лапароскопического и открытого метода лечения этой группы больных. Целью работы явился анализ результатов лечения 8 больных со стриктурой лоханочно-мочеточникового сегмента лапароскопическим доступом. Описана методика предоперационного обследования, этапов операции, послеоперационного мониторинга пациентов. Для иллюстрации эффективности использования лапароскопического уретеропиелоанастомоза приведено клиническое наблюдение. По результатам исследования отмечено отсутствие послеоперационных осложнений, короткий реабилитационный период после лапароскопической операции. Дренирование мочевых путей внутренним мочеточниковым стентом препятствует инфицированию мочевых путей, способствует ранней активизации пациентов. Лапароскопический уретеропиелоанастомоз является высокоэффективным методом лечения больных со стриктурой лоханочно-мочеточникового сегмента.

**Ключевые слова:** лапароскопическая пиелопластика, лапароскопические операции и техники

## Laparoscopic Pyeloplasty for treatment patients with ureteropelvic junction obstruction.

A.V. Latishev, E.A. Gallyamov, D.A. Chepurov

«Clinical hospital» of the Department of affairs management of President of Russian Federation, Moscow

Moscow State University of Medicine and Dentistry, Moscow

## Summary

Issues of how actual is the operative treatment is for patients with ureteropelvic junction obstruction segment are considered. Comparative comprehension of laparoscopic and open pyeloplasty is showed for the patients. The research's goal is the analyses of laparoscopic treatment of eight patients with ureteropelvic junction obstruction. The technique of preoperative examination, stages of operation, postoperative monitoring of patients is described. Clinical research is made to show how the effective laparoscopic treatment is. Short postoperative time and postoperative complications are noticed after laparoscopic treatment. Installation of urethral stent doesn't let to infect the urine tract and this facilitate short post operative time. Laparoscopic pyeloplasty is a highly effective method of treatment for patients with ureteropelvic junction obstruction.

**Key words:** ureteropelvic junction obstruction, laparoscopic pyeloplasty, laparoscopic operations, laparoscopic technics.

**Координаты для связи с автором:** 107143, г. Москва, ул. Лосиноостровская, 45

Актуальность проблемы лечения больных стенозом лоханочно-мочеточникового сегмента (ЛМС) связана с ростом числа больных и преимущественно молодой категории пациентов. Современные методы ультразвукового исследования и компьютерного анализа позволили улучшить диагностику этого заболевания и снизить количество оргауноносящих операций [1, 7].

Ведущим методом лечения больных со стриктурой ЛМС является реконструктивная пластика верхних мочевых путей. При гистологическом исследовании, зона стриктуры ЛМС характеризуется грубыми склеротическими изменениями. Основными принципами реконструктивной хирургии считают удаление рубцово-измененной ткани ЛМС, деликатное обращение с тканями и органами, на которых производится вмешательство, адекватное дренирование зоны операции [1, 2].

Среди открытых операций наиболее часто применяют резекцию лоханочно-мочеточникового сегмента с пиелоуретероанастомозом по Андерсону-Хайнсу (Anderson-Hynes). Суть операции заключается в создании воронки в зоне лоханочно-мочеточникового сегмента и резекции пораженного участка лоханки почки и мочеточника. Операция эффективна у 90% больных [3].

Внедрение лапароскопии в урологии устранило несоответствие между продолжительным и травматичным подходом к объекту операции и минимальным по времени вмешательством на самом органе. В 1993 г. W.W. Schuessler впервые выполнил уретеропиелоанастомоз лапароскопическим доступом. Все 5 операций проведены под эндотрахеальным наркозом, на фоне дренирования верхних мочевых путей внутренним мочеточниковым стентом. Авторами отмечено сокращение послеоперационной реабилитации и отсутствие осложнений в течение 12 месяцев наблюдения [4]. В последние годы показания к лапароскопическому уретеропиелоанастомозу расширены, что обусловлено высокой эффективностью отдаленных результатов операции – до 94–96% [3, 6].

Целью представленной ниже работы является анализ собственных результатов лечения больных со стриктурой лоханочно-мочеточникового сегмента лапароскопическим доступом.

## Материалы и методы

Исследование проводится с 2007 г. по настоящее время в ФГУ Клиническая больница Управления делами Президента Российской Федерации. В основу работы положены результаты обследования, оперативного лечения, послеоперационного наблюдения 8 больных со стриктурой лоханочно-мочеточникового сегмента. Возраст больных был от 28 до 44 лет (средний возраст 38,8), мужчин – 3, женщин – 4. Показания к операции определяли по результатам клинико – лабораторных анализов мочи, крови и инструментального обследования. Лучевая диагностика

состояла из комплексного ультразвукового исследования с оценкой гемодинамики, магнитно-резонансная томографии. У больных с множественными добавочными сосудами использовали спиральную компьютерную томографию с трехмерной реконструкцией изображения.

#### Технические аспекты операции

Первым этапом лечения больных со стриктурой лоханочно-мочеточникового сегмента являлось внутреннее дренирование мочевых путей на стороне операции. В условиях рентгенэндоурологической операционной выполняли установку внутреннего мочеточникового стента. На втором этапе выполняли лапароскопический уретеропиелоанастомоз. Операцию проводили в операционной, оснащенной всем необходимым для лапароскопической хирургии. Техника состояла в формировании пневмоперитонеума, доступе к лоханочно-мочеточниковому сегменту (ЛМС), его резекции со спатуляцией мочеточника и резекции лоханки. При наличии добавочных сосудов выполняли транспозицию ЛМС над добавочным сосудом. Формирование анастомоза проводили отдельными швами монокриловыми нитями 4/0. После ушивания разреза брюшины рана выполняли ретроперитонеальное дренирование раны. Дополнительно дренировали брюшную полость. С целью предупреждения пузырно-мочеточникового рефлюкса мочевой пузырь дренировали уретральным катетером.

Всем больным в послеоперационном периоде проводили мониторинг течения заболевания, включающий клинико-лабораторные анализы, ультразвуковой и рентгенологический мониторинг для определения эффективности дренирования верхних мочевых путей внутренним мочеточниковым стентом. Стент удаляли через 3 месяца после контрольного урологического обследования, включавшего рутинные лабораторные анализы, ультразвуковое исследование, КТ.

#### Результаты лечения

Всем больным проводили установку внутреннего мочеточникового стента. Время на установку стента варьировала от 15 до 30 минут (среднее 22,4 мин.). Интраоперационных осложнений лапароскопического уретеропиелоанастомоза, конверсий операций не было. Продолжительность операций составила 90–130 мин. (средняя 105 мин.). Интраоперационная кровопотеря у всех больных минимальна. Послеоперационный период протекал без осложнений. Несостоятельность анастомоза в виде отделяемой мочи по страховому дренажу не отме-

чено ни у одного больного. Послеоперационное обезболивание наркотическими анальгетиками потребовалось у 1 больного. Все больные полностью активизированы в первые сутки после операции. Страховые дренажи удалены на 2 сутки после операции. Койко-день составил 4 дня (средний – 2).

Результаты отдаленного оперативного лечения больных проводили через 3, 6, 12 месяцев. В послеоперационном периоде по данным контрольного ультразвукового и лучевых методов обследования (обзорная урограмма, КТ мочевыделительной системы) внутренний мочеточниковый стент адекватно дренировал зону уретеропиелоанастомоза. Ретенции верхних мочевых путей, ухудшения функции паренхимы почек не было. По результатам контрольного обследования после удаления внутреннего мочеточникового стента суправезикальной обструкции не выявлено.

В качестве иллюстрации успешного использования лапароскопического уретеропиелоанастомоза приводим клиническое наблюдение.

Больная Я., 27 л., поступила в клинику с жалобами на тянущие боли в левой поясничной области. В анамнезе 3,5 года назад при обследовании в связи с тянущими болями в левом боку, выявлен конкремент левой почки, ее гидронефротическая трансформация, стриктура лоханочно-мочеточникового сегмента слева (рис. 1, 2). Пациентке выполнена уретроцистоскопия, баллонная дилатация стриктуры верхней трети левого мочеточника, уретероскопия, нефроскопия, лазерная литотрипсия, установка внутреннего мочеточникового стента слева. При повторной госпитализации через 3 месяца проведены сеансы дистанционной литотрипсии конкремента левой почки на фоне дренирования ее внутренним мочеточниковым стентом. Достигнута фрагментация конкремента и отхождение его фрагментов. При обследовании: состояние больной удовлетворительное. Кожные покровы и видимые слизистые обычной окраски. Пульс 74 уд/мин. АД 120/80 мм рт. ст. Язык влажный. Живот мягкий, при пальпации безболезненный во всех отделах. Симптом поколачивания поясничных областей отрицателен справа, положительен слева. В общем анализе мочи лейкоциты – 24 в поле зрения, эритроциты 260 в поле зрения. При ультразвуковом исследовании и экскреторной урографии отмечается дилатация чашечно-лоханочной системы левой почки до 3,5 x 1,5 см. Выявлены конкременты до 1,1 см в проекции чашечек левой почки. Правая почка не изменена.

Диагноз: Стриктура лоханочно-мочеточникового сегмента слева, гидронефротическая трансформация слева,

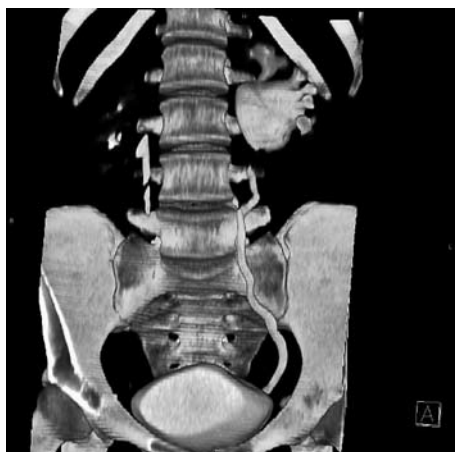

Рис. 1.

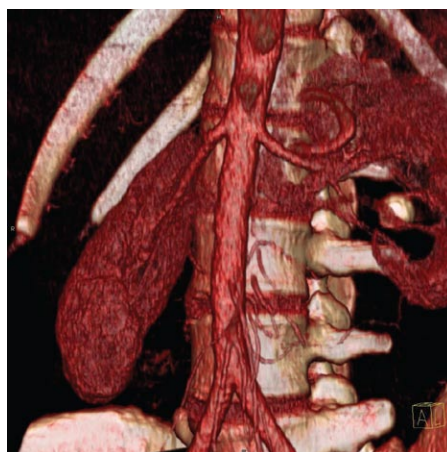


Рис. 2.

вторичный камень лоханки левой почки. Внутренний мочеточниковый стент слева. Хронический пиелонефрит, фаза латентного воспаления.

Учитывая сохраняющуюся гидронефротическую трансформацию левой почки, обусловленную стриктурой лоханочно-мочеточникового сегмента слева большой выполнен лапароскопический уретеропиелоанастомоз. Первым этапом произведена смена внутреннего мочеточникового стента. Продолжено дренирование левой почки внутренним мочеточниковым стентом. На втором этапе под эндотрахеальным наркозом, в положении больной на правом боку, сформирован пневмоперитонеум. Установлены манипуляторы, мобилизован нисходящий фланк ободочной кишки, обнажены левый мочеточник, расширенная лоханка левой почки. Произведена резекция лоханочно-мочеточникового сегмента. Выполнена спатуляция левого мочеточника с последующим наложением пиелоуретрального анастомоза нитью Safil 4/0. Время операции составило 72 минуты. Гладкий послеоперационный период. Больная была выписана на 4 сутки после операции.

Через 3 месяца после операции удален внутренний мочеточниковый стент. По данным контрольного обследования: болевой синдром купирован, при ретроградной КТ уретеропиелогрфия контрастное вещество поступает в расширенную ЧЛС левой почки до и после удаления мочеточникового стента. Резидуальных конкрементов не выявлено. Правая почка не изменена.

### Обсуждение

Методом выбора в органосохраняющем лечении больных со стриктурой лоханочно-мочеточникового сегмента является открытая реконструктивная уретеропиелопластика – операция Андерсона–Хайнса. Неэффективность уретеролиза или резекции нижнесегментарных сосудов без удаления суженного участка мочеточника связано с высоким числом отдаленных рецидивов стриктур у больных [1].

В прошлом операции, выполняемые по поводу гидронефроза, обусловленного стриктурой лоханочно-мочеточникового сегмента, носили по большей части органонуносящий характер. Осложнения после операции Андерсона–Хайнса (стеноза анастомоза в ранние и отдаленные сроки) встречались от 7 до 14% [5]. Это обусловлено тем, что существовавшие методы диагностики не позволяли качественно и достоверно оценить функциональное состояние почек при планировании органосохраняющих реконструктивных операций на мочевых путях.

Внедрение новых методов лучевой диагностики (компьютерная томография, магнитно-резонансная томография, мультиспиральная компьютерная томография с реконструкцией изображения в 3D) позволили улучшить результаты обследования и, соответственно, лечения больных со стриктурой лоханочно-мочеточникового сегмента [7].

К факторам, способствующим улучшению результатов лечения относят бережное манипулирование с тканями, на которых производится вмешательство, отсутствие натяжения анастомозируемых проксимального и дистального концов мочевых путей. Формирование уретеропиелоанастомоза лапароскопическим доступом соответствует всем вышеперечисленным требованиям. Несмотря на кратковременность наблюдений, в ряде клиник отмечают 96 % положительный результат после этих операций [1, 3, 6].

Выбор метода дренирования верхних мочевых путей также влияет на отдаленные результаты лечения больных со стриктурой лоханочно-мочеточникового сегмента. Установку внутреннего мочеточникового стента считают методом выбора. Такой вид дренирования является физиологичным, препятствует инфицированию мочевых путей, способствует ранней реабилитации больных [1]. По нашим данным, установка внутреннего мочеточникового стента, позволила избежать послеоперационные осложнения, способствовал ранней активизации больных и сокращению стационарного койко-дня.

### Заключение

Таким образом, лапароскопический уретеропиелоанастомоз является эффективным методом оперативного лечения стриктур ЛМС. Дальнейшее накопление числа наблюдений, большие сроки катamnестических обследований позволит определить его место в комплексном лечении данной категории больных наряду с имеющимися оперативными методами.

### Литература

1. Аляев Ю.Г., Григорян В.А., Султанова Е.А., Безруков Е.А., Строков А.В. // Гидронефроз. – Москва. 2002. – С. 3–35.
2. Кучера Я. // Хирургия гидронефроза и уретерогидронефроза. – Прага. 1963. С. 13–207.
3. Лоран О.Б., Серегин А.А., Чернов М.В., Кариди М.В. // Первый российский конгресс по эндоурологии. Материалы конгресса – 2008. – С. 311.
4. Кадыров З.А. // Урология и нефрология. – 1997. – № 1 – С.40–44.
5. Степанов Э.А. // Урология и нефрология – 1992. – № 4 – С.6.
6. Bachmann A., Ruszut R., Forster T., Eberli D., Zimmermann M., Muller A., Gasser T.C., Susler T., Wyler S. // European Urology. – 2006. – Vol. 49. – P. 264–272.
7. Mitterberger M., Pingerra M. Germar., Neururer R., Peschel R., Colleselli D., Aigner F., Gradl J., Bartsch G., Strasser H., Palwwein L., Frauscher F. // European Urology. – 2008. – Vol. 53. – P. 1254–1262.