

3. Маммология: Национальное руководство / Под ред. Харченко В.П., Рожковой Н.И. М.: «ГЭОТАР-Медиа», 2009.
4. Хилл К., Бэмбер Дж., тер Хаар Г. Ультразвук в медицине. Физические основы применения. 2-е изд., перераб. и доп. М.: Физматлит, 2008.
5. Burnside E.S., Hall T.J., Sommer A.M. et al. Differentiating Benign from Malignant Solid Breast Masses with US Strain Imaging // *Radiology*. 2007; 245: 401–410.
6. Cho N., Moon W.K., Park J.S., Cha J.H., Jang M., Seong M.H. Nonpalpable breast masses: evaluation by US elastography // *Korean J Radiol*. 2008; 9: 111–118.
7. Giuseppetti G.M., Martegani A., Di Cioccio B., Baldassarre S. Elastasonography in the diagnosis of the nodular breast lesions: preliminary report // *Radiol Med*. 2005; 110: 69–76.
8. Itoh A., Ueno E., Tohno E., Kamma H. et al. Breast Disease: clinical application of US elastography for diagnosis // *Radiology*. 2006; 239: 341.
9. Konofagou E.E., Ophir J., Krouskop T.A., Garra B.S. Elastography: from theory to clinical applications // *Summer Bioengineering Conference, Florida, 2003*.
10. Shiina T., Nitta N., Ueno E., Bamber J.C. Real time tissue elasticity imaging using the combined autocorrelation method // *J Med Ultrasound*. 2002; 29: 119–128.
11. Tardivon A., Khoury C.E., Thibault F., Wyler A. Elastography of the breast: Prospective study of 122 lesions // *Radiology*. 2007; 88: 657–662.
12. Thomas A., Fischer T., Frey H., Ohlinger R., Grunwald S., Blohmer J. Real-time elastography—an advanced method of ultrasound: first results in 108 patients with breast lesions // *Ultrasound in Obstetrics and Gynecology*, 2006. Vol. 28, № 3, 335–340.
13. Thomas A., Krouskop T.A., Wheeler T.M., Kallel F., Garra B.S., Hall T. Elastic moduli of breast and prostate tissues under compression // *Ultrasonic imaging*. 1998; 20: 260–274.
14. Thomas A., Kummel S., Fritzsche F., Warm M. et al. Real-Time sonoelastography performed in addition to B-mode ultrasound and mammography: improved differentiation of breast lesions? // *Academic radiology*, 2006. V. 13, Issue 12, 1496–1504.
15. Yang W., Dempsey P.J. Diagnostic breast ultrasound: current status and future directions // *Radiol Clin N Am.*, 2007. 45: 845–861.
16. Zhi H., Ou B., Luo B., Feng X., Wen Y., Yang H. Comparison of ultrasound elastography, mammography, and sonography in the diagnosis of solid breast lesions // *J Ultrasound Med*. 2007; 26: 807–815.
17. Medix Supplement / 2007: Clinical application of HITACHI Real-time Tissue Elastography.

## Многоцентровое исследование диагностической эффективности магнитно-резонансной томографии коленного сустава

С.П. Морозов, С.К. Терновой, И.Ю. Насникова, А.В. Королев, П.А. Филистеев, Д.О. Ильин  
 ФГУ «Центральная клиническая больница с поликлиникой» УДП РФ,  
 ГОУВПО ММА им.И.М.Сеченова Минздравсоцразвития, Российский Университет Дружбы Народов

В настоящее время одной из основных причин временной утраты трудоспособности экономически и социально активным населением являются повреждения суставов. Точная предоперационная диагностика позволяет спланировать адекватное хирургическое вмешательство, сократить сроки утраты нетрудоспособности и улучшить качество жизни пациентов. Однако магнитно-резонансная томография, все чаще выполняемая пациентам с травмой коленного сустава, характеризуется высокой вариабельностью диагностической эффективности. В настоящей работе на основе многоцентрового исследования проанализированы основные причины диагностических ошибок МРТ коленного сустава и представлены рекомендации по применению этого метода.

**Ключевые слова:** МРТ коленного сустава, артроскопия, диагностические ошибки.

Currently one of the main cause for temporal disability in socially and economically active population is knee joint disorders. Accurate preoperative diagnostics allows to plan adequate surgical intervention, to reduce terms of disability and to improve patient's quality of life. However, MRI diagnostics of knee joint disorders which is becoming more and more popular in clinics is characterized by high variability of diagnostic effectiveness. In the present study the authors have analyzed findings of one multicentral trial. They tried to define main reasons for diagnostic faults of MRI knee joint examination. The authors also give recommendations in what cases it is more reasonable to use this diagnostic technique:

**Key words:** MRI for knee joints, arthroscopy, diagnostic faults.

### Введение

Начало XXI века в России ознаменовалось «эпидемией» травматических и ортопедических заболеваний, обусловленной развитием спортивной индустрии и популяризацией сложнокоординационных видов спорта. Соответственно, с ростом благосостояния населения крупных городов резко возросла потребность в специализированной ортопедической хирургии, основу которой составляют артроскопические вмешательства на внутрисуставных структурах [1, 2]. Как следствие, изменились приоритеты применения методов лучевой диагностики, в первую очередь — магнитно-резонансной томографии (МРТ), выполняемой сегодня каждому второму пациенту с травмой коленного сустава. При этом 30% всех МР-исследований проводится по поводу заболеваний и повреждений коленного и плечевого

суставов [3]. Точный предоперационный диагноз позволяет подобрать наиболее адекватный метод лечения, спланировать объем оперативного вмешательства, определить прогноз заболевания.

МРТ рассматривается рентгенологами и клиницистами как абсолютно объективный метод диагностики, возможности которого практически не ограничены. В то же время, многие травматологи относятся скептически к применению МРТ, так как зачастую сталкиваются со значительными расхождениями предоперационного диагноза (по данным МРТ) и артроскопической картины. По данным ряда исследователей точность диагностики разрыва передней крестообразной связки (ПКС) на основании клинических симптомов достигает 100%, а на основании МРТ — не превышает 90% [4]. При этом, по разным данным, чувствитель-

ность МРТ в диагностике разрыва ПКС варьирует от 55 до 90% [5]. При несовпадении результатов МРТ с выявленными при артроскопической ревизии повреждениями сустава возникает целый ряд проблем. Прежде всего, изменяется объем операции, причем как в большую (артротомия), так и меньшую сторону. Необходимость выполнения вмешательства, связанного с большими ограничениями в послеоперационном периоде и не согласованного с пациентом, является крайне негативным последствием неправильной предоперационной диагностики.

В качестве основных причин недостаточной чувствительности и специфичности МРТ обычно рассматриваются напряженность магнитного поля и квалификация врача-рентгенолога. Таким образом, значительная неоднородность в интерпретации результатов томографии приводит к недооценке значения предоперационной МРТ травмотологами-ортопедами и отсутствию согласованных показаний для МРТ у пациентов с травмой коленного сустава.

Исходя из вышесказанного, основной задачей настоящего исследования явилось изучение вариабельности предоперационной МРТ коленного сустава и определение причин объективных и субъективных диагностических ошибок. Основными задачами исследования явились:

1. Оценка диагностической эффективности клинического обследования и МРТ коленного сустава по сравнению с артроскопией со стратификацией по внутрисуставным структурам и степени повреждения
2. Сопоставление диагностической точности МРТ (по сравнению с артроскопией), выполненной в различных диагностических центрах, разными врачами, на разных типах томографов
3. Оценка характера наиболее частых диагностических ошибок при МРТ (ложноположительные и ложноотрицательные результаты, субъективные и объективные ошибки)

По результатам проведенной работы мы попытались идентифицировать наиболее частые диагностические ошибки при проведении МРТ коленного сустава и определить условия высокой точности предоперационного исследования (напряженность магнитного поля, квалификация врача).

### Материалы и методы

Исследование было проведено в соответствии с ретроспективным многоцентровым дизайном. Материалом исследования послужили данные 203 пациентов с повреждениями коленного сустава, оперированных в 1 ортопедическом центре 1 хирургом с января 2006 по ноябрь 2008 года. Все пациенты проходили клиническое обследование (осмотр с определением симптомов повреждения внутрисуставных структур) в том же ортопедическом центре и МРТ коленного сустава в 1 из 5 диагностических центров (рис. 1). После консультации травматолога пациентам предлагалось выбрать диагностический центр для проведения МРТ, что обеспечило «рандомизацию» пациентов. Диагностические центры различались по типу МР-томографов (0,5–3,0 Тесла), по набору используемых импульсных последовательностей (спин-эхо или градиентное эхо, T2 или протонно-взвешенные томограммы) и по квалификации врачей-рентгенологов (наличие специалистов с опытом работы в мышечно-скелетной рентгенологии не менее 5 лет). Интервал между проведением МРТ и артроскопической операцией составил не более 4–6 недель. Все исследования проводились в рамках клинической работы, и ни одно из исследований не выполнялось в чисто исследовательских целях. В связи с этим информированное согласие на участие в настоящем исследовании не потребовалось.

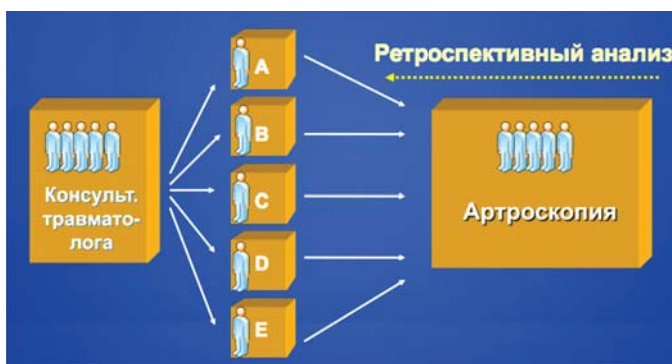

Рис. 1. Схема организации данного исследования с распределением пациентов по нескольким диагностическим центрам (А,В,С,Д,Е) и верификацией диагноза (интраоперационной) в одном центре.

Средний возраст обследуемых по всем центрам составил  $35.0 \pm 12.7$  лет (минимальный возраст составил 15 лет, максимальный – 74 года). Распределение по полу выглядит следующим образом – мужчины 56,7% (115), женщины 43,3% (88) – различия статистически недостоверны. Распределение обследуемых по группам в зависимости от диагностического центра представлено в таблице 1. С учетом того, что пациенты сами выбирали, где проходить МРТ, достоверных различий по возрасту пациентов между 5 центрами выявлено не было (условная рандомизация). Однако было выявлено неравномерное распределение пациентов по диагностическим центрам в зависимости от характера патологического процесса: распространенность повреждения менисков варьировала от 18,3 до 35,7%, суставного хряща – от 51,7 до 85,7%, в центре «В» было достоверно меньше пациентов с повреждениями медиального мениска и достоверно больше пациентов с повреждениями латерально-го мениска и суставного хряща (таблица 2).

На первом этапе исследования была сформирована база данных, включающая данные 203 пациентов. Результаты клинического обследования (симптомы повреждения внутрисуставных структур), МРТ (выполненная в 1 из 5 диагностических центров), артроскопии (референтный метод, выполнявшийся в 1 ортопедическом центре) были закодированы в базе данных согласно существующим классификациям (степени повреждения суставного хряща, менисков, связок).

В целях обеспечения максимально точного сопоставления результатов клинического исследования, МРТ и артроскопии существующие классификации повреждений унифицированы и закодированы единообразно. Например, выраженность клинических симптомов кодировалась

Таблица 1  
Распределение пациентов по диагностическим центрам

	Диагностические центры				
	А	В	С	Д	Е
Напряженность магнитного поля, Тесла	1,5	3,0	0,5	1,0	3,0
Специализация	Ортопедия	Общая	Ортопедия	Общая	Ортопедия
Количество пациентов	60	42	40	61	32
Средний возраст, лет	34,5	33,2	35,4	36,6	33,3

Таблица 2

## Распределение пациентов по диагностическим центрам и верифицированному диагнозу

Поврежденная структура (по данным артроскопии)	% верифицированных повреждений внутрисуставных структур (для каждого МРТ центра)				
	A	B	C	D	E
Медиальный мениск	58,3	35,7	52,5	52,5	46,9
Латеральный мениск	18,3	35,7	22,5	27,9	18,8
Передняя крестообразная связка	88,3	81,0	87,5	86,9	84,4
Суставной хрящ	51,7	85,7	55,0	67,2	62,5
Достоверность различий	NS	p<0.05	NS	NS	NS

в баллах от 0 до 3 (отсутствует, слабо положительный, положительный, резко положительный). Из протокола осмотра коленного сустава травматологом извлекалась информация о наличии у пациента передней боли (повреждение суставного хряща надколенника или бедра, синдром медиопателлярной складки, повреждение переднего рога латерального или медиального мениска), медиальной боли (повреждение медиального мениска, суставного хряща медиальных мышечков), латеральной боли (повреждение латерального мениска, суставной хрящ латеральных мышечков). Также в базу данных заносилась информация о наличии специфических симптомов повреждения передней крестообразной связки (передний выдвигной ящик, симптом Лахмана), медиального мениска (тест МакМюррея). Также определялось наличие гемартроза, болезненной компрессии надколенника, заклинивания в суставе (полный разрыв передней крестообразной связки или мениска).

Данные и протоколов артроскопии, и МРТ кодировались следующим образом:

- Суставной хрящ (6 отделов внутри сустава): 0 – хрящ нормальный, без особенностей; 1 – хондромалиция (неоднородная структура); 2 – хондромалиция (истончение менее 50% толщины); 3 – хондромалиция (истончение более 50% толщины); 4 – хондромалиция (отсутствие хряща);
- Медиальный и латеральный мениски (тело, задний рог, передний рог): 0 – без особенностей; 1 – дегенеративно или постконтузионно изменен, ренее резецирован; 2 – разрыв (при наличии вовлечения как минимум 1 суставной поверхности);
- Передняя крестообразная связка: 0 – без особенностей; 1 – дегенеративно, постконтузионно изменена; 2 – частичный разрыв; 3 – полный разрыв.

Степень давности повреждения не учитывалась. Другая информация о состоянии внутрисуставных структур в данном анализе не применялась.

На втором этапе был проведен анализ диагностической эффективности клинического обследования и МРТ по сравнению с артроскопией (со стратификацией по внутрисуставным структурам и диагностическим аппаратам). Данный анализ включал определение диагностической эффективности клинического исследования и МРТ (чувствительность, специфичность, прогностическая ценность положительного и отрицательного результатов, отношение правдоподобия). Сопоставление диагностической эффективности МРТ в разных центрах осуществ-

лялось посредством анализа характеристических кривых (ROC-анализ) и расчета площади под кривой для каждой анализируемой внутрисуставной структуры (медиальный и латеральный мениски, передняя крестообразная связка и суставной хрящ). Кроме того, мы попытались условно предсказать необходимость оперативного вмешательства, подразумевая наличие сочетанных повреждений внутрисуставных структур (мениск и связка, связка и хрящ и т.п.). Статистический анализ осуществлялся с помощью пакетов MS Office Excel, SPSS, MedCalc.

На третьем этапе были идентифицированы диагностические ограничения МРТ и субъективные ошибки МРТ посредством пересмотра снимков МРТ тех пациентов, у которых были существенные расхождения пред- и интраоперационного диагнозов. Кроме того, были предложены оптимальные алгоритмы обследования коленного сустава в зависимости от клинической симптоматики.

## Результаты

## Обобщенный анализ

Анализ обобщенных данных по всем диагностическим центрам (всего 203 пациента) продемонстрировал, что в 91% случаев имелись сочетанные повреждения внутрисуставных структур, что было диагностировано при МРТ с чувствительностью и специфичностью 88% и 77%, соответственно (табл. 3). При этом, вероятность наличия сочетанных повреждений при положительном результате МРТ достигала 97%, что позволяет хирургу практически без сомнений идти на артроскопическое вмешательство. Однако, отрицательный результат МРТ не позволяет исключить необходимость артроскопического вмешательства.

При обобщенном анализе повреждение передней крестообразной связки являлось наиболее частой патологией (86%). Чувствительность МРТ в оценке ПКС составляла 0,47 – 0,82, специфичность – 0,75 – 1,0, т.е. в большинстве случаев положительный результат МРТ позволяет подтвердить диагноз у 96% пациентов. Большая вариабельность чувствительности свидетельствует о высокой частоте ложноотрицательных субъективных ошибок (недооценка МР-симптомов повреждения ПКС).

Повреждение медиального мениска (ММ) было верифицировано у 50% пациентов. Чувствительность МРТ составляла 0,67 – 0,87, специфичность – 0,38 – 0,85. Высокая вероятность отсутствия разрыва ММ при положительном результате МРТ (усредненная специфичность 68%) свидетельствует о переоценке МР-симптомов повреждения мениска.

Повреждение латерального мениска (ЛМ) диагностировано при артроскопии только у 25% пациентов. В оцен-

Таблица 3

## Обобщенные данные по всем пациентам и диагностическим центрам

	ММ	ЛМ	ПКС	Хрящ	Прогноз необходимости операции
Доля больных, %	50	25	86	85	91
Чув-ть	0,76	0,51	0,60	0,66	0,88
Спец-ть	0,68	0,90	0,82	0,83	0,77
Вероятность болезни при «+» диагнозе	0,71	0,65	0,95	0,96	0,97
Вероятность болезни при «-» диагнозе	0,26	0,15	0,75	0,70	0,6

ке повреждений ЛМ МРТ показала невысокую чувствительность с высокой степенью вариабельности по разным центрам (0,33–0,67), что свидетельствует о высокой частоте ложноотрицательных ошибок. Специфичность составила 0,87 – 1,0, что позволяет достоверно поставить диагноз повреждения ЛМ по данным МРТ у большинства пациентов.

Повреждение суставного хряща было верифицировано у 64% пациентов при артроскопии. МРТ позволила поставить предоперационный диагноз с чувствительностью 0,55 – 0,7 и специфичностью 0,78 – 0,9, что свидетельствует о существенной недооценке МР-признаков повреждения хряща.

#### Сравнительный анализ диагностических центров

Анализ диагностической эффективности МРТ по отдельным диагностическим центрам выявил существенные различия в эффективности МРТ (табл. 4–5). При анализе характеристических кривых (рис. 2) было установлено, что имеются достоверные различия в точности диагностики повреждения медиального мениска (площадь под кривой для центров «В» и «D» составила 0,86 и 0,57, соответственно). Данные различия объясняются низкой специфичностью диагностики повреждения медиального мениска в центре «D» (38% – рис. 3).

Также были выявлены достоверные различия в точности диагностики повреждения передней крестообразной связки для центров «А», «В» и «D», что было обусловлено существенными различиями чувствительности (47, 82 и 79% соответственно). При этом наибольшее значение площади под кривой было получено для центра «С» (0,89).

Таблица 4

Результаты анализа характеристических кривых для 5 диагностических центров по каждой внутрисуставной структуре

Группа	ММ	ЛМ	ПКС	Хрящ	Общее
A	0,80*	0,75	0,64	0,72	0,70
B	0,86	0,73	0,79	0,75	<b>0,78</b>
C	0,69	0,56	0,89	0,66	0,70
D	0,57	0,68	0,67	0,71	0,66
E	0,81	0,80	0,71	0,76	<b>0,77</b>
Обобщенные данные	0,73	0,70	0,72	0,71	0,71

ММ – медиальный мениск, ЛМ – латеральный мениск, ПКС – передняя крестообразная связка

\* - площадь под характеристической (ROC) кривой

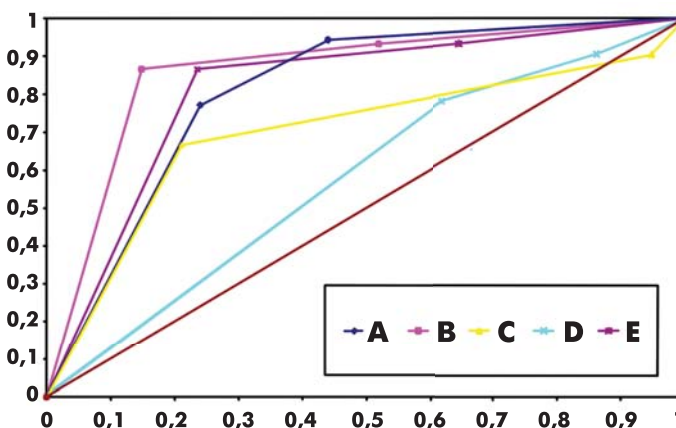


Рис. 2. Характеристические кривые точности диагностики разрыва медиального мениска для 5 диагностических центров.

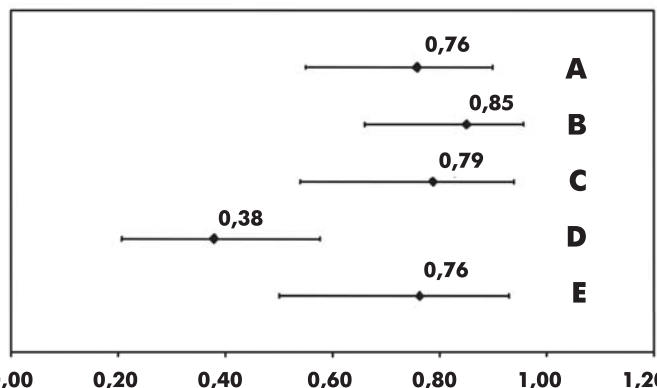


Рис. 3. Специфичность диагностики разрыва медиального мениска для 5 диагностических центров. Специфичность МРТ для центра «D» достоверно ниже по сравнению с центром «B».

Чувствительность и специфичность МРТ в диагностике повреждения каждой внутрисуставной структуры со стратификацией по диагностическим центрам

Группы	ММ *		ЛМ		ПКС		Хрящ		Прогноз необходимости операции	
	Ч	Сп	Ч	Сп	Ч	Сп	Ч	Сп	Ч	Сп
A	0,77	0,76	0,63	0,91	0,47	0,85	0,58	0,86	0,81	0,83
B	0,86	0,85	0,6	0,88	0,82	0,75	0,66	0,83	0,91	0,66
C	0,66	0,78	0,33	0,93	0,77	1	0,54	0,77	0,86	1
D	0,78	0,38	0,47	0,88	0,49	0,75	0,53	0,9	0,94	0,66
E	0,86	0,76	0,66	1	0,59	1	0,7	0,83	0,79	1

\* ММ – медиальный мениск, ЛМ – латеральный мениск, ПКС – передняя крестообразная связка, Ч – чувствительность, Сп – специфичность

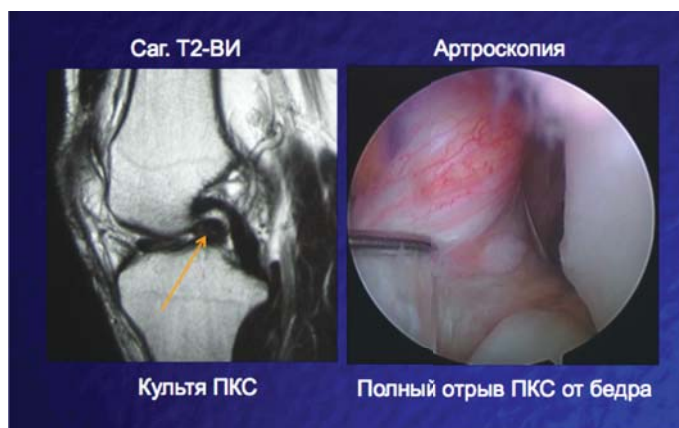
Таблица 5

Достоверных различий точности диагностики повреждения латерального мениска и суставного хряща между диагностическими центрами выявлено не было. Различия по латеральному мениску для центров «С» и «Е» (0,56 и 0,8) не имели статистической достоверности. Полученные данные по повреждениям суставного хряща имели наименьшую вариабельность среди всех проанализированных структур, что свидетельствует о недостаточных диагностических возможностях стандартной МРТ (вне зависимости от типа аппарата и квалификации специалистов).

В целом наиболее высокие показатели диагностической эффективности были доказаны для центров «В» и «Е», выполняющих исследования с помощью 3-Тесловой МР-томографии. Вместе с тем, достоверных отличий диагностической эффективности МРТ для специализированного ортопедического центра, использующего низкопольную томографию, выявлено не было. Таким образом, наиболее высокая информативность МРТ достигается при сочетании высокопольной томографии и специализации врачей-рентгенологов в области мышечно-скелетной радиологии.

#### Обсуждение

В последние годы в связи с увеличением количества диагностического оборудования в России особую актуальность приобретает вопрос эффективности использования современных технологий [6]. К сожалению, во

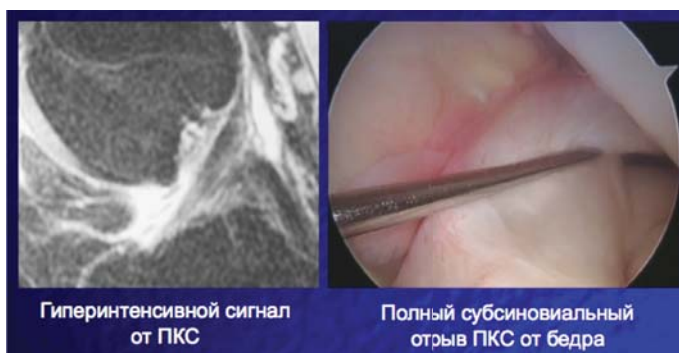

**Рис. 4. Полное совпадение результатов МРТ и артроскопии (полный разрыв передней крестообразной связки).**

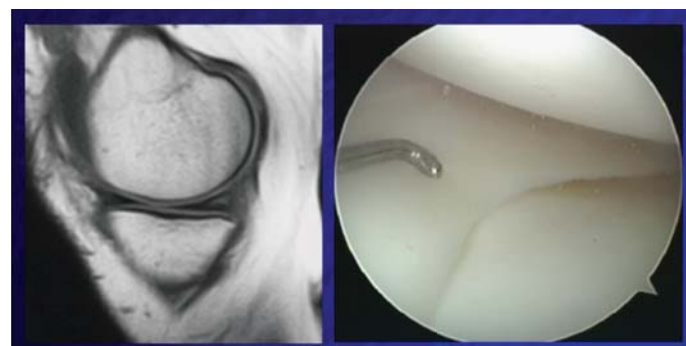многих случаях возможности магнитно-резонансной и компьютерной томографии дискредитируются неправильным проведением диагностических исследований и некорректной интерпретацией полученных результатов. В этой связи большое значение приобретают вопросы оценки качества лучевой диагностики, в основе изучения которых лежат принципы «доказательной» медицины и радиологии. Данная работа представляет возможности научнообоснованного анализа эффективности работы службы лучевой диагностики на примере МРТ коленного сустава, которая постепенно становится «золотым» стандартом неинвазивной оценки коленного сустава (рис. 4). Согласно нашим данным, МРТ позволяет с высокой точностью (97%) определить необходимость артроскопического вмешательства на коленном суставе.

Однако предоперационная МРТ коленного сустава характеризуется высокой вариабельностью диагностической эффективности, которая, по оценкам разных авторов, составляет от 45 до 98% [7]. В настоящем исследовании также выявлены достоверные различия в точности диагностики повреждений передней крестообразной связки и медиального мениска в разных диагностических центрах (38–85%). Основной причиной этого являются субъективные диагностические ошибки, обусловленные некорректной интерпретацией результатов МРТ. Согласно нашим данным, чаще всего имеют место недооценка МР-симптомов повреждения ПКС (рис. 5) и переоценка МР-симптомов повреждения медиального мениска (рис. 6), что обусловлено несоблюдением стандартов интерпретации томограмм. Согласно Магее и соавт. [8] чувствительность МРТ может быть повышена на 20% за счет использования четких диагностических критериев.

Согласно нашим данным, МРТ продемонстрировала высокую частоту ложноотрицательных результатов при



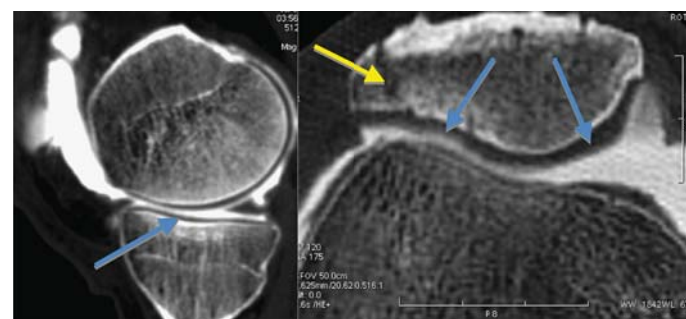
**Рис. 5. Недооценка повреждения передней крестообразной связки по данным МРТ.**



**Рис. 6. Переоценка степени повреждения заднего рога медиального мениска по данным МРТ.**

оценке повреждений латерального мениска. При этом чувствительность МРТ варьировала по разным диагностическим центрам от 33 до 67%. Аналогичные данные были получены De Smet и соавт. [9]. В научной литературе отсутствует единство в объяснении этого факта. Традиционные случаи гипердиагностики повреждений менисков, обусловленные дегенеративными изменениями, межменисковыми или мениско-бедренными связками, не могут объяснять низкую чувствительность МРТ.

Существенным диагностическим ограничением МРТ остается высокая субъективность при оценке суставного хряща. Согласно нашим данным, во всех диагностических центрах, вне зависимости от типа аппарата и квалификации специалистов, точность МРТ не превышала 75%. Это обусловлено отсутствием четких МР-критериев оценки состояния хряща и недостаточностью стандартных МР-томограмм. Основные перспективы в данной области связаны с разработкой методик картирования хряща (T2-карты) и прямой МР- или КТ-артрографии (рис. 7).



**Рис. 7. Прямая КТ-артрография коленного сустава, выполненная с использованием препарата йодгексол. Суставной хрящ без признаков повреждения (синие стрелки). Определяется перелом надколенника (желтая стрелка).**

Теоретическое предположение о том, что 3-Тесловая МРТ имеет существенные преимущества в диагностике повреждений внутрисуставных структур, не нашло достоверного подтверждения в настоящем исследовании. Высокопольная томография не может компенсировать недостаточную квалификацию врача-рентгенолога в области мышечно-скелетной рентгенологии или некорректное проведение МР-исследования. Вместе с тем, высокое пространственное разрешение 3-Тесловой МРТ в сочетании с методиками картирования суставного хряща и прямой артрографии открывает новые перспективы в диагностике начальных стадий гонартроза и контроле эффективности консервативного лечения.

## Выводы

Предоперационная МРТ коленного сустава характеризуется высокой вариабельностью диагностической эффективности. Наиболее частыми причинами низкой точности МРТ являются ошибки интерпретации томограмм, а именно недооценка признаков повреждения ПКС и переоценка признаков повреждения ММ. С учетом высокой ценности МРТ как метода отбора пациентов на артроскопическую операцию, эта методика показана всем пациентам с симптомами повреждения внутренних структур коленного сустава. Основными условиями успешного применения МРТ является использование стандартизованных протоколов исследования и корректная интерпретация результатов. Наиболее перспективными направлениями развития лучевой диагностики повреждений суставов являются методики прямой КТ- и МР-артрографии с применением контрастных препаратов.

## Литература

1. Миронов С.П., Орлецкий А.К., Цыкунов М.Б., Повреждения связок коленного сустава, Москва, 1999, 207 с.
2. Миронова З.С., Фалех Ф.Ю. Артроскопия и артрография коленного сустава. — М.: Медицина, 1982. — 111 с.
3. Сайт Американской академии хирургов-ортопедов—www.aaos.org

4. Kocabey Y., Tetik O., Isbell W.M., Atay O.A., Johnson D.L. The value of clinical examination versus magnetic resonance imaging in the diagnosis of meniscal tears and anterior cruciate ligament rupture. *Arthroscopy*. 2004 Sep; 20(7): 696–700.

5. Vincken P.W., ter Braak B.P., van Erkel A.R., de Rooy T.P., Mallens W.M., Post W., Bloem J.L. Effectiveness of MR imaging in selection of patients for arthroscopy of the knee. *Radiology*. 2002 Jun; 223(3): 739–46.

6. Терновой С.К., Сеницын В.Е. Развитие компьютерной томографии и лучевой диагностики // Тер. Архив — 2006 — № 1 — С. 10–12.

7. Krampla W., Roesel M., Svoboda K., Nachbagauer A., Gschwantler M., Hruby W. MRI of the knee: how do field strength and radiologist's experience influence diagnostic accuracy and interobserver correlation in assessing chondral and meniscal lesions and the integrity of the anterior cruciate ligament? *Eur Radiol*. 2009 Jun; 9(6): 1519–28.

8. Magee T., Shapiro M., Williams D. MR accuracy and arthroscopic incidence of meniscal radial tears. *Skeletal Radiol*. 2002 Dec; 31(12): 686–9.

9. De Smet A.A., Graf B.K. Meniscal tears missed on MR imaging: relationship to meniscal tear patterns and anterior cruciate ligament tears. *AJR Am J. Roentgenol*. 1994 Apr; 162(4): 905–11.

# Комплексная оценка УЗ-проявлений деформирующего артроза коленного сустава в амбулаторной практике

В.Е. Снастина, В.Е. Гажонова, Н.М. Алексенко, Е.Н. Гуляева, В.Г. Ходжибагиян, Л.С. Удачина  
ФГУ «Поликлиника №4» УД Президента РФ

Деформирующий артроз (ДА) развивается под влиянием дегенеративно-дистрофических процессов в суставе, которые проявляются в преждевременном разрушении хрящевой ткани. Целью исследования являлся анализ роли современных УЗ-технологий в выявлении ранних признаков ДА. Обследовано 207 пациентов с проявлениями ДА коленного сустава. Диагноз был подтвержден при комплексном исследовании. На основании полученных результатов обследования пациентов с ДА коленных суставов ультразвуковое исследование помогло установить стадию заболевания, дифференцировать обострение артроза от внутрисуставных повреждений, что определяло дальнейшую тактику лечения и реабилитации.

**Ключевые слова:** ультразвуковое исследование коленного сустава, деформирующий артроз, остеоартроз, лучевые методы обследования коленного сустава.

Deforming arthrosis (DA) develops under degenerative-dystrophic processes in the joint. It is manifested by an untimely degradation of cartilaginous tissue. The aim of the present study was to find out the role of modern ultrasound technologies for detecting early DA signs. 207 patients with DA signs in the knee joint have been examined. Their diagnosis was confirmed during complex examination. Results of DA ultrasound examination of the knee joint have helped to determine disease stage, to differentiate arthrosis aggravation and intraarticular disorders thus, helping to choose further tactics of treatment and rehabilitation.

**Key words:** ultrasound examination of the knee joint, deforming arthrosis, osteoarthritis, radial techniques for knee joint examination

## Введение

Деформирующий артроз (ДА) — остеоартроз коленного сустава, известный также под названием гонартроз, встречается у каждого пятого человека на Земле. Он развивается под влиянием дегенеративно-дистрофических процессов в суставе, которые проявляются в преждевременном разрушении хрящевой ткани [1–3]. На ранней стадии гонартроза, когда патологические проявления малозаметны и несут существенные, происходят метаболические нарушения, выражающиеся в изменении химического состава и коли-

чества синовиальной жидкости. В результате уменьшения выработки синовиальной жидкости наблюдается атрофия мениска и гиалинового хряща. При этом хрящ, обеспечивающий подвижность сустава, теряет свою упругость, истончается, становится ломким — развивается его дистрофия. Одновременно в костной ткани происходит разрастание остеоцитов — сустав и кость деформируются, а связки укорачиваются. В дальнейшем наблюдаются контрактуры (ограничение подвижности), нестабильность сустава, вырванная деформация кости. В запущенной стадии го-