

Опыт использования трехмерной рентгеноконтрастной ротационной ангиографии в условиях клинического стационара

Д.В. Сальников, К.Ю. Никеров, А.С. Абрамов

ФГУ «Центральная клиническая больница с поликлиникой» УД Президента РФ

Трехмерная ротационная ангиография является одним из современных перспективных направлений в рентгенохирургии. В работе описаны области применения объемных 3-d реконструкций коронарных артерий, сосудов головы и шеи, дуги аорты и ее ветвей, инфраренального сегмента аорты, почечных артерий, артерий таза и нижних конечностей в условиях клинического стационара. Авторы считают, что 3-DRA визуализация сосудов позволит провести наиболее полный анализ сосудистого русла.

Ключевые слова: ангиография, 3-d реконструкция сосудов.

Three-dimensional rotative angiography (3-DRA) is one of the most perspective directions in X-ray surgery. The work describes application of 3D volumetric reconstructions done in the hospital for coronary arteries, head and neck vessels, aorta arches and branches, infrarenal segments of the aorta, renal arteries, pelvic arteries and arteries of low extremities. The authors consider that 3-DRA visualization of vessels allows to have the most complete assessment of vascular flow.

Key words: angiography, 3D reconstruction of vessels.

Трехмерная ротационная ангиография — метод виртуального построения объемных моделей сосудистого русла на основе стандартных серий ангиограмм, полученных при вращении рентгеновской трубки. Методика включает в себя:

3-DRA — программа создания и обработки трехмерных реконструкций периферического сосудистого русла.

3-DCA — специальная программа реконструкции коронарных артерий.

Calcii View — программа визуализации кальциевых депозитов в стенках сосудов.

Endo View — программа просмотра просвета сосудов.

3-DRA и 3-DCA являются онлайн-виртуальными интервенционными инструментами, использующими одиночный ротационный скан для создания трехмерной поверхностной модели сосудистого русла. Трехмерная модель представляет истинное отображение сосудистого дерева, что исключает ошибочную интерпретацию длины и положения сосуда, могущую возникнуть при двумерном изображении.

Современные технологии передачи и обработки информации, удобный интерфейс программного обеспечения обуславливают быструю работу персонала и оперативную работу ангиографического комплекса и станции получения и архивирования 3-d реконструкций. В результате получение трехмерного изображения зоны интереса занимает не более 1,5–2,5 минут.

Основными направлениями применения 3-d реконструкций в нашей клинике стали трехмерные изображения коронарных артерий, сосудов головы и шеи, дуги аорты и ее ветвей, инфраренальный сегмент аорты, почечные артерии, артерии таза и нижних конечностей (график 1).

Лидирующие позиции занимают пациенты, у которых были выполнены трехмерные реконструкции коронарных артерий, инфраренального сегмента аорты, дуги аорты и ее ветвей, что в первую очередь обусловлено пре-

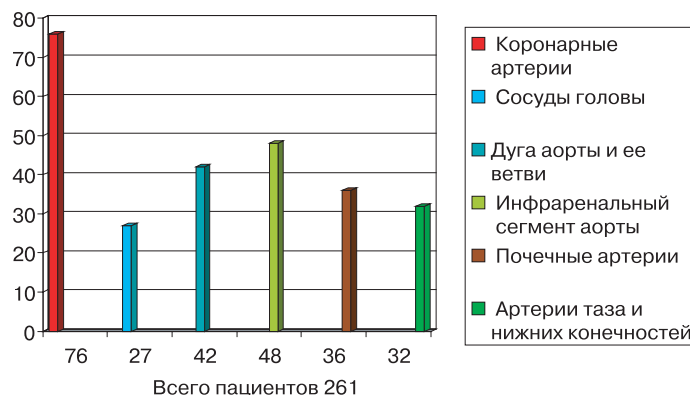


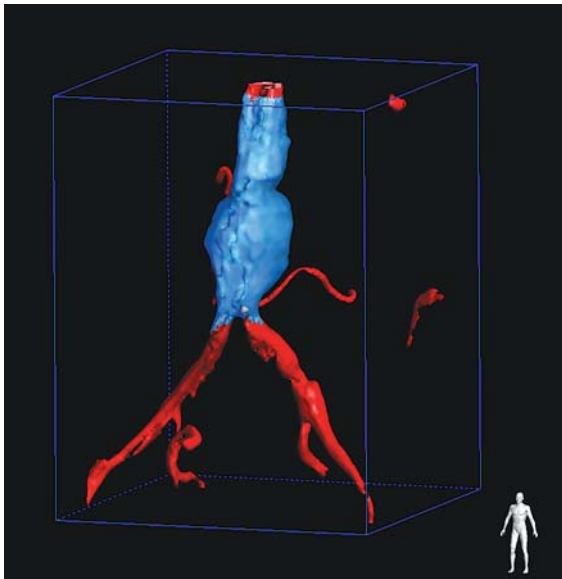
График 1. Распределение количества обследованных пациентов у которых были выполнены 3-D реконструкции.

жде всего большим количеством пациентов с патологией в данных анатомических областях.

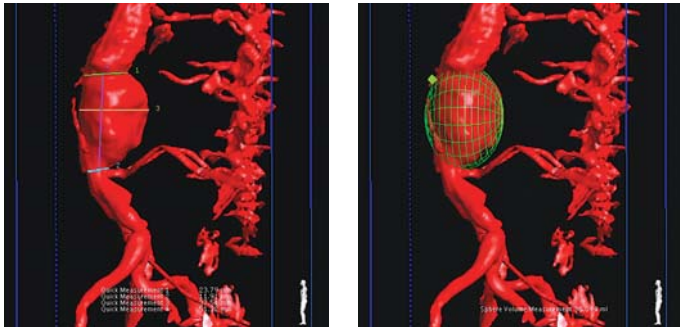
Принимая во внимание более широкие возможности виртуальных интервенционных инструментов трехмерной ротационной ангиографии, по сравнению со стандартной двумерной ангиографией предпочтение построению трехмерных моделей мы отдавали в следующих случаях:

- сложность интерпретации стандартного изображения
- невозможность получения изображения зоны интереса
- проведение коронарного и периферического виртуального стентирования (при сложностях выбора стента)
- выбор оптимальной рабочей проекции с автоматическим позиционированием

В качестве примера рассмотрим трехмерную реконструкцию инфраренального сегмента аорты с аневризмой (рис. 1). За один стандартный ротационный скан 3-DRA используется в два раза меньшее количе-



а



б

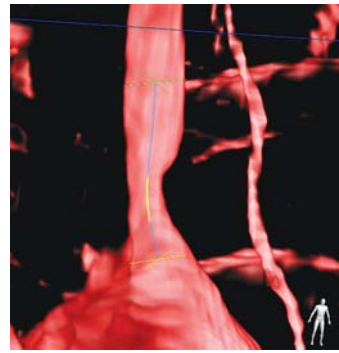
в

Рис. 1. Трехмерная реконструкция аневризмы инфраренального сегмента аорты.

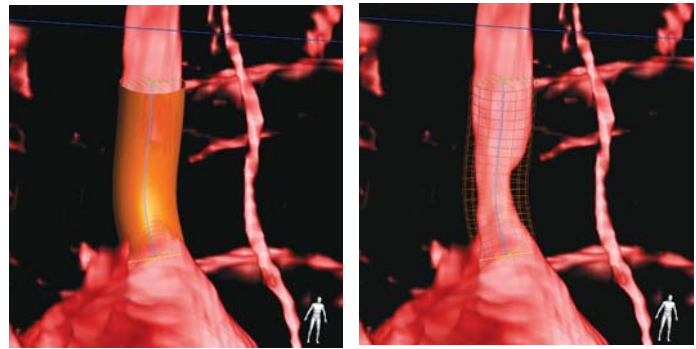
ство контрастного вещества и в два раза меньшее время флюороскопии чем при полипозиционной брюшной аортографии. При этом объем получаемой информации больше — есть возможность осмотра задней стенки аорты, автоматического анализа сосуда на наличие стеноза или аневризмы, возможность проведения количественного анализа с помощью измерительных инструментов для точного вычисления расстояний и объема сегмента сосуда или аневризмы без предварительной калибровки в режиме реального времени из операционной. Все это ускоряет проведение процедуры и получение диагностически значимой информации.

Следующий пример (рис. 2) так же демонстрирует преимущества 3-DRA перед двумерным изображением. Во время стандартной грудной аортографии можно лишь предполагать наличие поражения левой подключичной артерии. На трехмерной реконструкции определяется эксцентрический стеноз артерии. При этом есть возможность провести количественный анализ пораженного сегмента сосуда с автоматическим выбором оптимальной проекции и размеров стента.

Аналогичен и процесс получения трехмерной модели коронарных артерий 3-DCA (рис. 3). За один ротационный скан в артерию вводится 10–12 мл контрастного вещества, время флюороскопии при этом меньше в 3 раза, чем при съемке в стандартных проекциях. Появляется возможность оценки коронарного русла даже под недоступными углами проекций. Имеются виртуальные



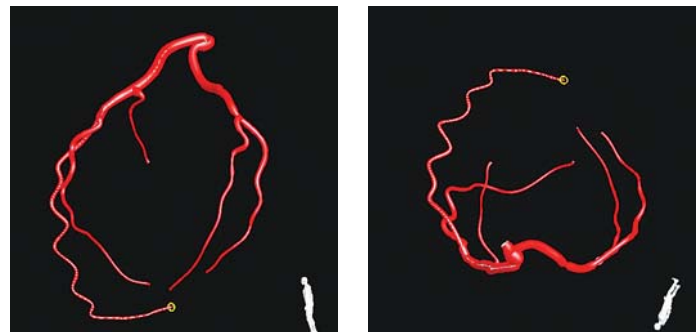
а



б

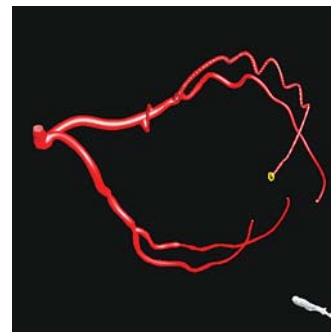
в

Рис. 2. Виртуальное стентирование левой подключичной артерии.



а

б



в

Рис. 3. Трехмерная модель левой коронарной артерии.

интервенционные инструменты позволяющие оператору выделить зону интереса, выбрать оптимальную проекцию, определить протяженность поражения, оценить его тяжесть, подобрать стент соответствующих размеров (то есть провести так называемое виртуальное стентирование).

По нашим данным (график 2) результаты количественного анализа проводимого при трехмерной ротационной ангиографии в 90% случаев совпали с результата-

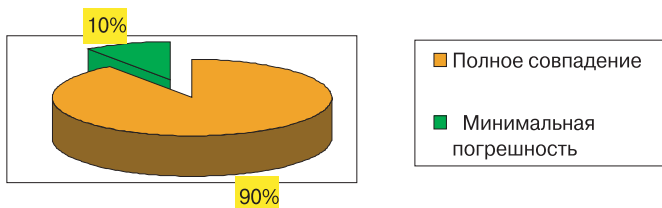


График 2. Сравнение результатов количественного анализа сосудов 3-DRA и рутинной ангиографии.

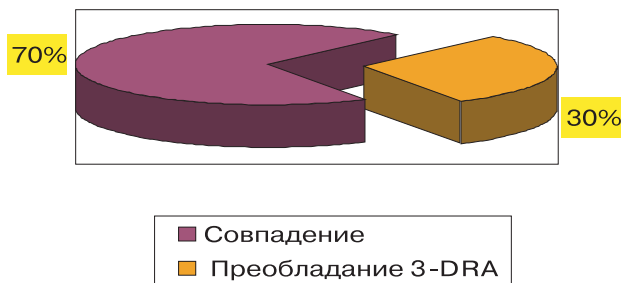


График 3. Сравнение диагностической значимости 3-DRA и рутинной ангиографии.

ми при рутинном ангиографическом исследовании. При этом в 10% случаев расхождения были минимальны: при оценке сосудов крупного калибра — 1–2 мм, а при оценке коронарных артерий сотые доли миллиметра.

При этом в 30% случаев патология была выявлена при проведении трехмерной ротационной ангиографии, а при рутинной ангиографии в стандартных проекциях была не видна (график 3).

После получения ротационного скана и построения трехмерной модели при необходимости стенки сосуда могут быть осмотрены изнутри при помощи одного из интервенционных инструментов «Endo View». А при наличии стенотических изменений выполнить виртуальное стентирование и оценить конечный результат (рис.

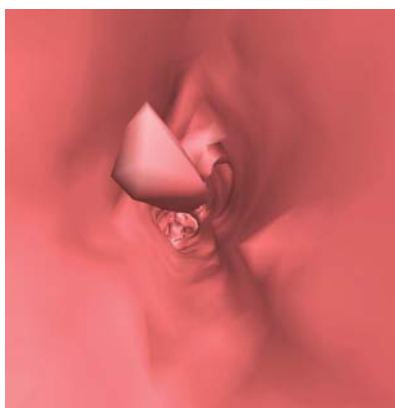


Рис. 4. Виртуальный просвет пораженного участка.

4, 5, 6, 7).

На следующих снимках представлены примеры проведения виртуального стентирования и применение этого виртуального интервенционного инструмента у пациента со стенозом правой наружной подвздошной артерии.

Хотелось бы отметить, что рассмотренные выше виртуальные интервенционные инструменты приме-

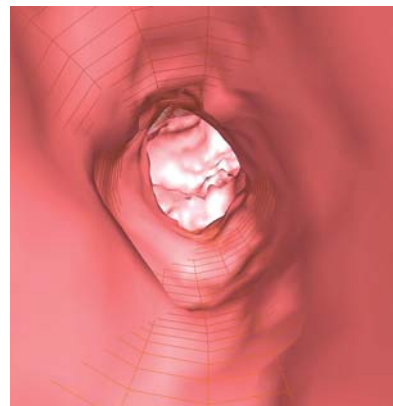


Рис. 5. Планирование оперативного вмешательства с помощью виртуального стентирования и оценка будущего результата.

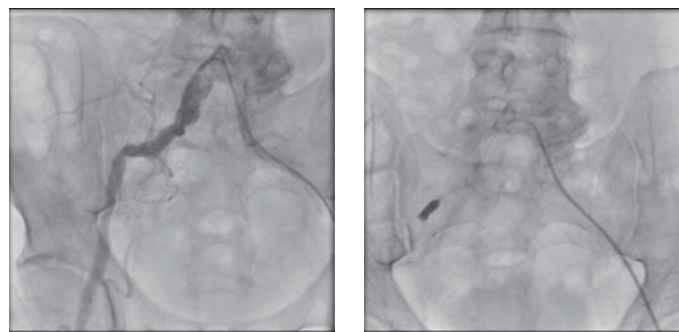


Рис. 6. Непосредственно стентирование.

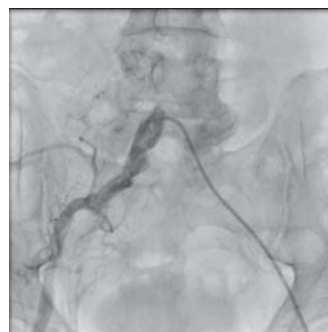


Рис. 7. Результат.

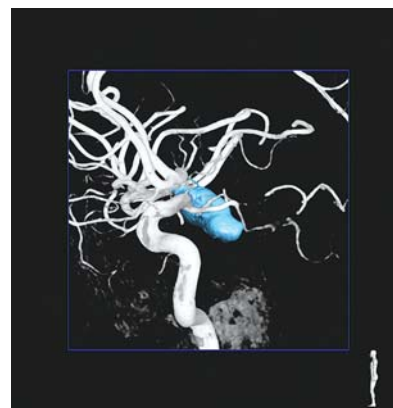


Рис. 8. 3-D реконструкция внутренней сонной артерии с автоматическим определением аневризмы.

нимы, и оправданы и для каротидных артерий, улучшая восприятие хирургами архитектоники сосудистого русла перед предстоящим оперативным вмешательством (рис. 8).

GE Healthcare

Innova IQ

Семейство полностью цифровых ангиографических систем

**Никогда прежде
клиническая надежность
не была столь высокой**

Полный набор протоколов исследований, от визуализации коронарных сосудов, стентирования сонных артерий, измерения электрофизических характеристик периферических сосудов до неврологических процедур. Получение четких изображений стентов и других низкоконтрастных объектов с помощью рентгеноскопии и серийной съемки. Определение размеров самых тонких сосудов и постановка стентов с необычайной точностью и простотой.

Самые мелкие детали. Самые полные пациенты. Максимальное доверие.



GE imagination at work

GE Healthcare Россия и СНГ

123317, Россия, Москва, Пресненская наб., 10С, 12 этаж
Бизнес-центр «Башни на Набережной», Москва-Сити
Тел.: +7 495 739 69 31, факс: +7 495 739 69 32
www.gehealthcare.ru

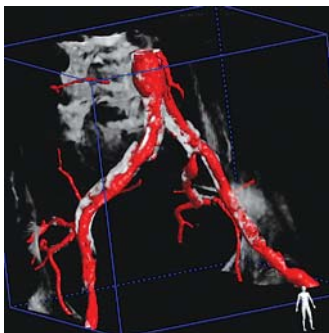


Рис. 9. Кальциноз инфраренального сегмента аорты и подвздошных артерий.

При необходимости с помощью инструмента *Calcii View* определяли наличие кальция в стенках сосудов (рис. 9).

Положительные результаты выявления кальциевых депозитов подтверждают наличие процесса атеросклеротического бляшкообразования, но при этом в нашей практике кальцинаты не всегда соответствовали локализации стенозов.

На качество получаемых реконструкций влияет: точность позиционирования С-дуги и нахождение изометрического центра (исследуемая область должна быть расположена в центре вращения С-дуги); объем, скорость, время задержки инъекции контрастного вещества (адекватность контрастирования); оптимальное расположение катетера. Но все это оператор-зависимые факторы, которые нивелируются с набором соответствующего опыта.

Таким образом, на сегодняшний день 3-DRA визуализация сосудов позволяет провести наиболее полный

анализ сосудистого русла и по нашему мнению представляет хирургу следующие преимущества:

- Более точное изучение топографии, объема и характера очага поражения.
- Визуализация анатомических параметров зоны интереса с минимальной погрешностью (доли мм).
- Быстрое проведение с высокой точностью необходимых измерений в условиях операционной.
- Использование в режиме реального времени современных виртуальных интервенционных инструментов (стентирование).
- Оперативный выбор оптимальной рабочей проекции.
- Возможность выявления кальция в атеросклеротических бляшках и определение их плотности.
- Меньшее количество используемого контрастного вещества.
- Меньшая доза облучения пациента и персонала.
- Сокращение время исследования.
- Возможность определения тактики предстоящих эндоваскулярных и общехирургических вмешательств.

Литература

1. Baert L., Cowling Mark G., *Vascular Interventional Radiology/Angioplasty, Stenting, Thrombolysis and Trombectomy*. – 2007.
2. Gurley L.T., *Introduction to Radiologic Tehnology, 5ed.* – 2001.
3. Baim D.S., *Grossman's Cardiac Catheterization, Angiography and Intervention, 7ed.* – 2005.
4. Valji, *Vascular & Intervention Radiology*. – 1999.