

Случай успешного удаления инородного тела из брюшной полости

В.П. Кочуков, В.С. Дунаев, Е.М. Бачурина, В.Г. Путилин, Е.Г. Островерхова
ФГБУ «Объединенная больница с поликлиникой» УД Президента РФ

Описано клиническое наблюдение успешного удаления инородного тела брюшной полости (шпажка) через 2 мес после случайного проглатывания.

При постановке диагноза инородного тела были выполнены рентгенография брюшной полости, контрастное исследование мочевыводящих путей, лапароскопия.

В связи с наличием косвенных признаков воспаления в брюшной полости выполнены лапаротомия, удаление инородного тела брюшной полости. Отмечено, что только в послеоперационном периоде пациент вспомнил факт приема шашлыка на шпажке.

Таким образом, описание случая успешного удаления инородного тела брюшной полости благодаря своевременному оперативному вмешательству представляет определенный клинический интерес.

Ключевые слова: инородное тело брюшной полости, рентгенологическое исследование органов брюшной полости, лапароскопия.

The authors describe a successful outcome after removal of a foreign body (a skewer) out of the abdominal cavity of a patient two months later after its occasional swallowing.

For diagnosing this foreign body the following methods were used: X-ray of the abdominal cavity, contrast examination of the urinary tract, laparoscopy.

Laparotomy and removal of the foreign body were performed though the patient had some indirect symptoms of inflammation in the abdominal cavity. It was interesting but the patient remembered the fact of eating meat on the skewer only after the surgery.

Thus, such a successful timely removal of a foreign body out of the abdominal cavity has a certain clinical interest.

Key words: foreign body in the abdominal cavity, X-ray examination of organs in the abdominal cavity, laparoscopy.

Инородные тела брюшной полости встречаются у людей любого возраста. В большинстве случаев инородные тела беспрепятственно проходят через желудочно-кишечный тракт и выходят естественным путем.

Перфорация желудочно-кишечного тракта острыми инородными телами встречается относительно редко. В литературе встречаются единичные сообщения о данной патологии, причем это в основном перфорация рыбьими костями (единичные сообщения о перфорации отломками зубов, куриными костями). Область перфорации, по данным литературы, это пищевод, подвздошная кишка, дивертикул Меккеля, червеобразный отросток, толстая кишка [2].

Застреванию инородных тел способствуют патологические изменения различных отделов желудочно-кишечного тракта (рубцовое или опухолевое сужение, воспалительный инфильтрат).

Чаще инородные тела попадают в желудочно-кишечный тракт с пищей. Иногда у психически неуравновешенных людей наблюдается умышленное проглатывание инородных тел. Острые предметы могут вызвать перфорацию любого органа, при внедрении в слизистую желудка возникает сквозной прокол и развитие перитонита. Острое инородное тело, приведшее к перфорации стенки, иногда инкапсулируется, однако чаще прокол приводит к перитониту или развитию ограниченного абсцесса.

Длительность пребывания инородных тел в брюшной полости и характер возникающих осложнений зависят от локализации, размеров и инфицированности инородных тел. Описаны случаи нахождения инородных тел в брюшной полости до 30 лет и более [3, 4, 7].

По данным А.П. Альбицкого, инородные тела могут не иметь характерных клинических признаков и их наличие можно только предполагать [1].

Анализируя литературу, мы не нашли сообщений о перфорации тонкой кишки шпажкой на уровне связки связки Трейтца, с развитием абсцесса корня брыжейки, с последующей миграцией в свободную брюшную полость.

Цель приводимого ниже клинического наблюдения – демонстрация редкого случая инородного тела брюшной полости (шпажка), которое мигрировало из тонкой кишки в свободную брюшную полость через 2 мес после случайного проглатывания.

Б о л ь н о й К., 49 лет, поступил в урологическое отделение 04.03.11 в 16 ч, через сутки с момента появления болевого синдрома в животе. Жалобы при поступлении на боли в левой половине и внизу живота. Со слов больного, 03.03.11 отметил появление сильного болевого синдрома в животе и повышение температуры тела до 38,6° С. В связи с тем что у больного в анамнезе мочекаменная болезнь, больной самостоятельно принимал теплую ванну, после чего боли стихали. 04.03.11 в связи с усилением болевого синдрома скорой помощью доставлен в урологическое отделение. Состояние больного при поступлении удовлетворительное, больной повышенного питания. Кожные покровы и слизистые розовой окраски. В легких везикулярное дыхание, хрипов нет, ЧДД 18 в минуту, пульс 90 ударов в минуту, АД 140/90 мм рт.ст. Живот увеличен в размерах, при пальпации мягкий, болезненный в левой половине живота и внизу живота, больше над лоном, перистальтика выслушивается, симптомов раздражения брюшины нет, газы отходят, стул.

На основании жалоб больного, анамнеза и данных осмотра поставлен предварительный диагноз: мочекаменная болезнь. Почечная колика слева. Хронический простатит, обострение. Ожирение 3–4-й степени. Артериальная гипертензия.

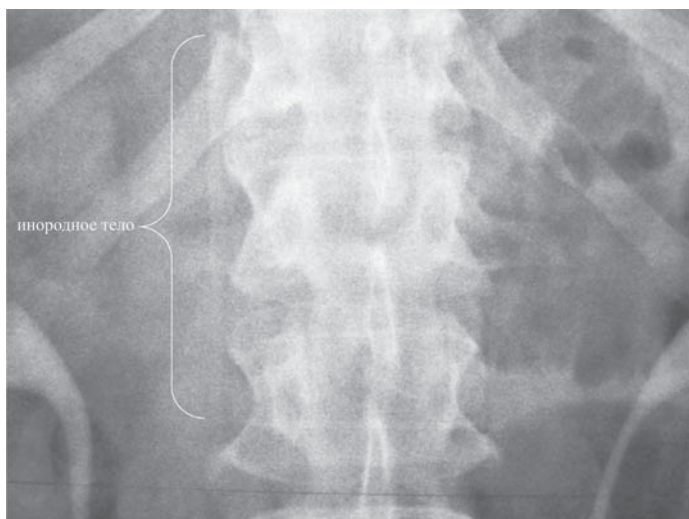


Рис. 1. Паравертебрально справа инородное тело.



Рис. 2. Иностранное тело (шпатель).

В экстренном порядке больному выполнена рентгенография грудной клетки, которая показала, что диафрагма расположена обычно, уплощена. Наружный реберно-диафрагмальный синус слева не полностью раскрывается. Остальные реберно-диафрагмальные синусы свободны. Слева над диафрагмой плевральные наслоения. Массивные плевральные наслоения в передних синусах. Сердце погружено в диафрагму, без увеличения отделов, у верхушки тень жирового треугольника. Аорта уплотнена, не резко выражена.

На обзорной рентгенограмме мочевыводящей системы на уровне Th_{XII}–L_{III} позвонков по правой паравертебральной линии выявлено слабоинтенсивное дополнительное образование полосовидной формы длиной около 13 см, шириной до 4 мм, характер которого не ясен. Почки расположены обычно, размеры, форма их не изменены. Контуры поясничных мышц четкие и ровные с обеих сторон.

При проведении инфузионной урографии нарушенная экскреторно-выделительная функция не обнаружено (рис. 1).

УЗИ брюшной полости выявило диффузные изменения паренхимы печени и поджелудочной железы, признаки хронического простатита.

В общем анализе крови лейкоцитоз до 17,8 тыс/мкл, палочкоядерный сдвиг до 11%, в общем анализе мочи неизменные эритроциты до 7 в поле зрения, цвет соломенно-желтый.

Учитывая клиническую картину, наличие болевого синдрома в животе, лейкоцитоза, а также наличие в анамнезе дивертикулеза сигмовидной кишки, у больного заподозрена перфорация дивертикула сигмовидной кишки, выполнена мониторинговая лапароскопия.

При мониторинговой лапароскопии в правом боковом канале выявлены единичные нити фибрина на париетальной брюшине и правой половине ободочной кишки, небольшое количество серозного выпота в малом тазу, другой патологии в брюшной полости не выявлено. С учетом вышеописанного решено выполнить конверсию, при этом выявлено, что в области корня брыжейки имеется полость абсцесса 12•1,5 см, из которого свободно выступает инородное тело (шпатель) размером 11•0,4 см, с острыми краями. Иностранное тело удалено,

полость абсцесса санирована и дренирована через отдельный доступ в левой подвздошной области. Другой патологии в брюшной полости не выявлено. Послеоперационный диагноз: инородное тело брюшной полости, абсцесс корня брыжейки (рис. 2).

Послеоперационный период протекал без осложнений, швы сняты на 10-е сутки, заживление раны первичным натяжением. При контрольном УЗИ брюшной полости и изучении пассажа бария по желудку, двенадцатиперстной кишке и тонкой кишке патологии не выявлено (рис. 3).

При дополнительном сборе анамнеза после операции дочь больного вспомнила, что 2 мес назад больной употреблял шашлыки на шпатель. При этом пациент отметил, что в момент проглатывания испытал страх в течение нескольких секунд. В течение последнего месяца больного беспокоили боли неопределенного характера внизу живота, за медицинской помощью пациент не обращался, болевой синдром носил не выраженный характер и самостоятельно проходил, чаще после приема теплой ванны.

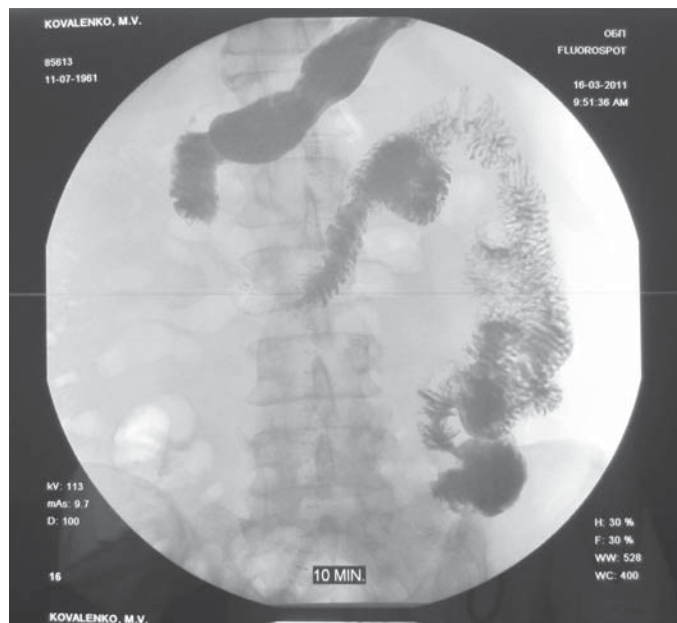


Рис. 3. Пассаж бария по тонкой кишке.

Сам пациент болевой синдром связывал с мочекаменной болезнью, которой страдал длительное время.

Приводимое наблюдение представляет клинический интерес в связи с относительной редкостью встречаемости данного инородного тела брюшной полости.

В данном клиническом случае успех лечения был обеспечен правильно выбранной хирургической тактикой.

Литература

1. А.П. Альбицкий. *Инородные тела брюшной полости*. В кн. Изд. Томск. Ун-та. Томск. — 1917. — Т. 67. — С. 1–385.
2. Н.В. Сычиков, Н.Е. Карасев. *Казуистика инородных тел брюшной полости*. Хирургия. — 1992. — Т. 2. — С. 139–140.
3. О.Б. Преображенская, А.Л. Рослов, Т.Б. Легкостаева. *Ультразвуковая диагностика текстильных инородных тел*. Хирургия. — 1992. — Т. 2. — С. 89–94.

4. А.А. Аннаев, И.Н. Нечипоренко, Б.М. Мейданов и соавт. *Три случая инородных тел брюшной полости*. *Здравоохранение Туркменистана*. — 1994. — Т. 3. — С. 45–48.

5. Н.Г. Гатаулин, А.Ф. Власов. *Послеоперационные инородные тела брюшной полости*. *Вестн. хир.* — 1997. — Т. 9. — С. 118–121.

6. А.С. Ермолов, А.А. Гуляев, П.А. Ярцев, Г.В. Пахомова. *Лапароскопия в неотложной абдоминальной хирургии*. Хирургия. — 2007. — Т. 7. — С. 57–59.

7. А.И. Черепанин, А.М. Нечаенко, Е.И. Нечипоренко. *Лапароскопическое удаление инородного тела брюшной полости*. Хирургия. — 2007. — Т. 12. — С. 47–48

Случай успешного лечения спонтанного разрыва пищевода (синдром Бурхава)

В.П. Кочуков

ФГБУ «Объединенная больница с поликлиникой» УД Президента РФ

Клиническое наблюдение посвящено редкому заболеванию – спонтанному разрыву пищевода (синдром Бурхава). Среди причин синдрома Бурхава может быть чрезмерное употребление газосодержащих жидкостей (в частности, кваса), что имело место в нашем наблюдении. Сложность диагностики обусловлена недостаточной информацией среди врачей-хирургов об этом синдроме. Часто таких больных оперируют, как больных с прободной язвой желудка, что наблюдалось в данном случае. В диагностике использовано контрастное исследование пищевода, в связи с неинформативностью потребовалась эзофагогастроскопия. Хирургическая тактика была правильной и вмешательство своевременным.

Ключевые слова: спонтанный разрыв пищевода, медиастенит, заднее средостение, эзофагогастроскопия, рентгенологическое исследование.

This clinical observation discusses a rare disease – spontaneous rupture of the esophagus (Boerhaave's syndrome). One of the possible reason for developing such pathology may be an excessive drinking of gas-containing liquids (for example, kvass) what took place in our case. Diagnostics of this pathology is not easy because surgeons do not have enough information about this syndrome. Quite often such patients are operated on for perforated ulcer of the stomach, as it took place in our case. Contrast esophagus examination did not give necessary information, so surgeons had to make esophagogastroscopy. This tactics was correct and timely.

Key words: spontaneous rupture of the esophagus, mediastenitis, posterior mediastinum, esophagogastroscopy, X-ray examination.

Адекватная хирургическая тактика – это прежде всего своевременно поставленный правильный диагноз.

Впервые спонтанный разрыв пищевода (синдром Бурхава) описал в 1724 г. голландский врач Герман Бурхава (Hermann Boerhaave, 1668–1738).

Синдром Бурхава – это особый вид травмы ранее здорового пищевода в виде разрыва его стенки, который возникает из-за внезапного резкого повышения внутрипищеводного давления. Внезапное забрасывание желудочного содержимого и газов в пищевод при спазме его крикоэзофагеального сфинктера приводит к резкому повышению внутрипищеводного давления, из-за чего происходит разрыв стенки пищевода в наиболее слабом его отделе, который расположен непосредственно над диафрагмой.

Заболевание встречается относительно редко – 2–3% от всех случаев повреждения пищевода.

В мировой литературе к 1998 г. описано немногим более 300 наблюдений спонтанного разрыва пищевода.

Самым большим опытом диагностики и лечения повреждений пищевода в нашей стране располагает Московский НИИ скорой помощи им. Н.В. Склифосовского. Среди 850 больных с проникающими повреждениями пищевода у 53 (6,2%) авторы выявили спонтанные и гидравлические разрывы. Из 30 больных с разрывом пищевода у 3 констатирован спонтанный разрыв.

Своевременная диагностика данного синдрома представляет большие трудности ввиду редкости, разнообразия клинической картины и неосведомленности большинства врачей.

Предполагают, что к спонтанному разрыву пищевода чаще всего приводят следующие причины: интенсивная рвота после обильного приема пищи, алкоголя, поднятие тяжестей, однако в ряде случаев связать