

Хирургическое лечение переломов проксимального отдела бедренной кости у пациентов старшей возрастной группы

А.И. Городниченко¹, О.Н. Усков², А.Н. Минаев¹, А.Н. Корнеев¹

¹ФГБУ «Центральная клиническая больница с поликлиникой» УД Президента РФ,

²ФГБУ «Учебно-научный медицинский центр» УД Президента РФ

Основой работы послужили данные анализа хирургического лечения 415 пациентов старшей возрастной группы (от 88 до 99 лет) с переломами проксимального отдела бедренной кости, находившихся на лечении в травматолого-ортопедическом отделении Центральной клинической больницы с поликлиникой Управления делами Президента РФ с 2001 по 2009 г. Из 126 больных с переломом шейки бедренной кости всем было выполнено первичное эндопротезирование тазобедренного сустава. Из 289 больных с переломами вертельной области с применением DHS было прооперировано 129 пациентов (44,6%), фиксаторов PFN и PFN-A – 68 пострадавших (23,5%), стержневого аппарата конструкции А.И. Городниченко – 61 человек (21,1%), DCS – 12 больных (4,2%) и эндопротезов конструкции «double cup» с ревизионным бедренным компонентом – 19 больных (6,6%). Отдаленные результаты после операции изучены у 326 пациентов (78,6%), отличный результат получен у 102 пациентов (31,3%), хороший – у 124 пациентов (38%) и удовлетворительный у 100 больных (30,7%). Результаты исследования позволяют рекомендовать фиксаторы PFN и PFN-A и аппарат конструкции А.И. Городниченко для лечения пациентов с переломами вертельной области бедренной кости, а также первичное эндопротезирование тазобедренного сустава конструкцией «double cup».

Ключевые слова: перелом проксимального отдела бедренной кости, первичное эндопротезирование тазобедренного сустава, фиксаторы PFN и PFN-A, аппарат конструкции А.И. Городниченко, конструкция «double cup».

Outcomes of treating 415 patients from the oldest age group (88–99 years old) with fractures of the proximal part of femoral bone have been analyzed in the given work. The patients were treated in the Department of Traumatology and Orthopedics of the Central Clinical Hospital with Out-Patient Unit from 2001 till 2009. All 126 patients with fractures of coxofemoral joint neck had primary prothesing of the joint. Out of 289 patients with fractures of the trochanter zone 129 (44.6%) were operated on with DHS; 68 patients (23.5%) – with PFN and PFN-A clips; 61 patient (21.1%) – with a wired apparatus (Gorodnichenko's design); 12 patients (4.2%) with DCS and 19 patients (6.6%) with endoprotheses of «double cup» design and with a revision hip component. Long-term results have been studied in 326 patients (78.6%); an excellent result was seen in 102 patients (31.3%); good result – in 124 patients (38%) and satisfactory one – in 100 patients (30.7%). On analyzing results of the study the authors have recommended to use fixators PFN and PFN-A as well as Gorodnichenko's wired apparatus as effective tools for treating patients with fractures in the trochanter zone of the femoral bone. They have also recommended to apply primary endoprothesing of the coxofemoral joint with the apparatus of «double cup» design.

Key words: fractures in the proximal part of femoral bone, primary endoprothesing of the coxofemoral joint, fixators PFN and PFN-A, Gorodnichenko's apparatus, «double cup» apparatus.

Введение

Переломы проксимального отдела бедренной кости являются одними из наиболее часто встречающихся повреждений среди пациентов старческого возраста и долгожителей. Старение населения, сенильный и постменопаузальный остеопороз обуславливают резкий рост числа пострадавших с повреждениями проксимального отдела бедренной кости в старческом возрасте [1]. Почти половина популяции в возрасте старше 75 лет страдает остеопорозом [2]. Переломы проксимального отдела бедренной кости приводят к обездвиживанию пострадавших и способствуют развитию гипостатических осложнений, декомпенсации сердечно-сосудистых заболеваний (25,5%), хронической обструктивной болезни легких (10%), развитию пневмоний (12,2%), что при консервативном лечении обуславливает высокую летальность (до 35,5%) [7, 10]. За последние годы в нашей клинике мы отмечаем увеличение числа пациентов старшей возрастной группы (от 80 до 99 лет) как с переломами вертельной области, так и с переломами шейки бедренной кости. Только раннее оперативное вмешательство с использованием современных имплантатов для остеосинтеза или эндопротезирования позволяет восстановить опорную и двигательную функции поврежденной конечности, начать раннюю активизацию больного и вернуть его к активной жизнедеятельности с первых дней после операции.

Среди пострадавших с переломами шейки или вертельной области бедренной кости большинство составляют пациенты с комплексом сопутствующих заболеваний, в их числе: ишемическая болезнь сердца, гипертоническая болезнь, хроническая обструктивная болезнь легких, сахарный диабет, хронический пиелонефрит, остеопороз и др. Сопутствующий остеопороз дополнительно ухудшает условия проведения оперативного вмешательства и создает предпосылки для недостаточно прочной фиксации имплантата или эндопротеза и последующего развития нестабильности остеосинтеза или расшатывания компонентов эндопротеза. Таким образом, наличие остеопороза требует в послеоперационном периоде комплексного лечения с применением препаратов кальция, витамина D₃ и группы бифосфонатов [1, 8].

Целью настоящего исследования являлся анализ результатов лечения переломов проксимального отдела бедренной кости у пациентов старшей возрастной группы, которым были выполнены операция первичного эндопротезирования тазобедренного сустава или остеосинтез перелома вертельной области.

Материалы и методы

В нашей клинике для эндопротезирования тазобедренного сустава у пациентов старшей возрастной группы применяли однополюсные цементные или бес-

цементные эндопротезы конструкции «double cup», у пациентов с переломами вертельной области бедренной кости — динамический бедренный винт (DHS — Dynamic Hip Screw, Synthes, Швейцария), динамический мыщелковый винт (DCS — Dynamic Condylar Screw, Synthes, Швейцария), проксимальный бедренный гвоздь (PFN — Proximal Femoral Nail, Synthes, Швейцария), стержневой аппарат для чрескостного остеосинтеза конструкции А.И. Городниченко и однополюсные цементные или бесцементные эндопротезы конструкции «double cup» с ревизионным бедренным компонентом [3–6, 11, 13]. Все фиксаторы обладают необходимой стабильностью и способны обеспечить достаточную жесткость остеосинтеза на весь период лечения. Однако следует отметить, что из перечисленных фиксаторов использование системы DHS сопровождается наибольшей травматичностью и максимальной кровопотерей в ходе оперативного вмешательства, фиксатор PFN позволяет использовать преимущества закрытой методики интрамедуллярного остеосинтеза, заключающиеся в отсутствии необходимости обнажения места перелома, безопасности и минимальной травматизации мягких тканей и кости, предотвращающей дополнительное нарушение кровообращения и развитие инфекционных осложнений [9, 10, 12], а аппарат для чрескостного остеосинтеза конструкции А.И. Городниченко не только обладает преимуществами безопасности, минимальной травматизации мягких тканей и отсутствия обнажения места перелома, но и позволяет сохранить внутрикостное кровоснабжение области перелома.

За период с 2001 по 2009 г. в Центральной клинической больнице с поликлиникой Управления делами Президента РФ было оперировано 415 пациентов старшей возрастной группы с переломами проксимального отдела бедренной кости, из них 126 с переломами шейки и 289 с переломами вертельной области. Пациентам с переломами шейки бедренной кости было выполнено 126 первичных эндопротезирований тазобедренного сустава, из них у 96 больных (76,2%) на фоне сопутствующего остеопороза применяли цементные эндопротезы конструкции «double cup», а у 30 больных (23,8%) без признаков остеопороза — бесцементные эндопротезы «double cup». Средний возраст больных с переломами шейки бедренной кости составил 86,5 года. Из 289 пациентов с переломами вертельной области с применением системы DHS было оперировано 129 больных (44,6%), с применением фиксатора PFN — 68 пострадавших (23,5%), с помощью аппарата конструкции А.И. Городниченко — 61 человек (21,1%), системы DCS — 12 пациентов (4,2%) и первичного эндопротезирования конструкцией «double cup» с ревизионным бедренным компонентом — 19 пациентов (6,6%). Средний возраст больных с переломами вертельной области бедренной кости составил 82,8 года. Показаниями для остеосинтеза являлись переломы вертельной области бедренной кости типов 31A1, A2 и A3 по классификации АО/ASIF (Ассоциация остеосинтеза, Швейцария) [9].

Применение интрамедуллярного остеосинтеза фиксатором PFN и чрескостного остеосинтеза аппаратом конструкции А.И. Городниченко позволяло осуществлять оперативное вмешательство в максимально ранние сроки после поступления пациентов в стационар, что значительно улучшало результаты лечения и снижало

возможность послеоперационных осложнений. В пред- и послеоперационном периодах с целью профилактики тромбоэмболических осложнений всем больным назначали низкомолекулярные гепарины и эластичное бинтование нижних конечностей. Кроме того, всем больным выполнялось цветное дуплексное сканирование глубоких вен нижних конечностей для выявления тромбов. В нашей клинике распространены методы эпи- и перидуральной анестезии, что позволило у пациентов старшей возрастной группы избежать гиповентиляционных осложнений и психических нарушений в раннем послеоперационном периоде.

Результаты и обсуждение

Интраоперационная летальность среди наших пациентов отсутствовала. Также отсутствовали осложнения в ближайшем послеоперационном периоде в виде нагноения гематом или вывихов эндопротезов. Средняя продолжительность операции составила 35 мин, а средняя кровопотеря — 250 мл. В случае применения таких фиксаторов, как PFN, PFN-A и аппаратов конструкции А.И. Городниченко, в связи с минимальной кровопотерей во время операции не было необходимости в переливании препаратов крови и кровезаменителей. В послеоперационном периоде для достижения благоприятного результата лечения основное внимание уделялось лечебной физкультуре и реабилитационным мероприятиям. Дополнительная внешняя иммобилизация после операции не требовалась. С первого дня после операции проводили упражнения по изометрическому напряжению четырехглавой мышцы бедра оперированной конечности, начинали пассивные движения в тазобедренном и коленном суставах поврежденной ноги с увеличением их амплитуды в последующие дни по мере уменьшения интенсивности болевого синдрома. Большинство оперированных пациентов отмечали исчезновение или значительное уменьшение болевого синдрома, что дало им возможность в ближайшие дни после операции самостоятельно себя обслуживать и восстановить опороспособность конечности. Пациентов выписывали на амбулаторное лечение через 12–14 дней после операции.

Для оценки исходов лечения мы использовали клинические и рентгенологические данные обследования пациентов до и после операции. Сроки наблюдения составили от 1 года до 8 лет с момента операции. Отдаленные результаты изучены у 326 (78,6%) пациентов. При анализе результатов использовали шкалу Харриса, по которой отличный результат (более 90 баллов) получен у 102 пациентов (31,3%), хороший (80–89 баллов) — у 124 пациентов (38%) и удовлетворительный (70–79 баллов) — у 100 больных (30,7%). Неудовлетворительных результатов не было.

Применение при переломах шейки, а также в некоторых случаях при вертельных переломах бедренной кости однополюсного эндопротеза конструкции «double cup» оправдано сразу несколькими причинами: сокращение продолжительности оперативного вмешательства и интраоперационной кровопотери, возможность ранней активизации пациентов в послеоперационном периоде с восстановлением опороспособности поврежденной конечности, отсутствие вывихов эндопротезов, а также низкий риск развития эрозий вертлужной впадины в связи с невысокой физической активностью

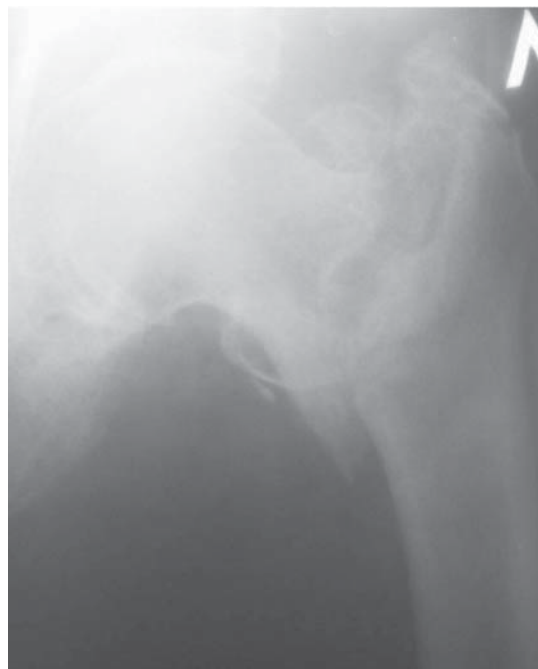пациентов старшей возрастной группы. Все фиксаторы позволяли в максимально короткое время после травмы создать стабильный остеосинтез перелома, что позволяло предотвратить развитие шока, уменьшить число тромбоэмболических осложнений и обеспечить возможность для активизации пострадавших в ближайшем послеоперационном периоде. На основании нашего опыта лечения пациентов старшей возрастной группы с переломами проксимального отдела бедренной кости можно утверждать, что метод интрамедуллярного остеосинтеза фиксаторами PFN и особенно PFN-A характеризуется минимальным повреждением мягких тканей и кости во время хирургического вмешательства, незначительной кровопотерей и созданием стабильной фиксации костных отломков на протяжении всего периода лечения. Способ может быть применен у пострадавших различного возраста с чрез-, меж- и подвертельными переломами бедренной кости, но особенно показан пациентам пожилого и старческого возраста, а также долгожителям с тяжелыми сопутствующими заболеваниями и выраженным остеопорозом. Применение аппаратов конструкции А.И. Городниченко сочетает в себе все преимущества фиксатора PFN, а также позволяет получить экономический эффект от многократного применения конструкции. Стабильный остеосинтез вертельных переломов бедренной кости современными фиксаторами позволил сократить сроки пребывания больных в стационаре, уменьшить период реабилитации и повысить качество жизни пациентов в послеоперационном периоде. К недостаткам системы PFN можно отнести высокую стоимость фиксатора, а также необходимость использования специального дорогостоящего инструментария для его установки. К недостаткам аппарата для чрезкостного остеосинтеза можно отнести необходимость регулярных перевязок с обработкой кожи вокруг стержней.

С целью иллюстрации полученных результатов приводим клинические наблюдения.

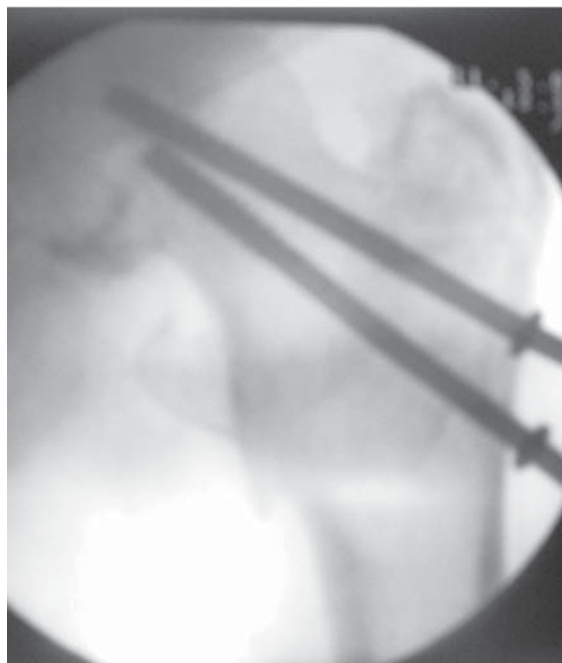
Больной Х., 90 лет, был доставлен в стационар через 1,5 ч после травмы в результате падения дома. После клинического и рентгенологического обследования установлен диагноз: чрезвертельный перелом левой бедренной кости со смещением отломков или по классификации АО/ASIF – 31A2 (рис. 1, а). Через 3 дня после поступления произведен остеосинтез перелома стержневым аппаратом конструкции А.И. Городниченко: введено по 2 стержня в проксимальный и дистальный отломки (рис. 1, б). Пациент выписан на амбулаторное лечение через 14 дней после операции с дозированной опорой на левую ногу. После сращения перелома через 12 нед произведено удаление аппарата.

Больная А., 85 лет, была доставлена в стационар через 1,5 ч после травмы в результате падения дома. После клинического и рентгенологического обследования установлен диагноз: чрезвертельный перелом правой бедренной кости со смещением отломков или по классификации АО/ASIF – 31A2 (рис. 2, а). Через 2 дня после поступления произведен остеосинтез перелома проксимальным бедренным гвоздем (PFN-A) (рис. 2, б). Пациентка выписана на амбулаторное лечение через 10 дней после операции с опорой на правую ногу.

Больная Н., 92 года, была доставлена в стационар через 1 ч после травмы в результате падения дома. После клинического и рентгенологического обследования установлен диагноз: трансцервикальный перелом шейки правой бедренной кости со смещением отломков или по классификации АО/ASIF – 31B2



а



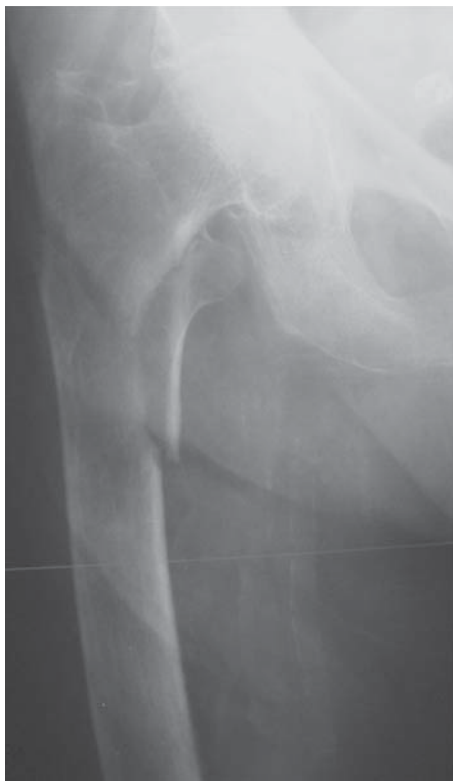б

Рис. 1. Рентгенограммы больного Х., 90 лет. а – до операции; б – после остеосинтеза стержневым аппаратом конструкции А.И. Городниченко.

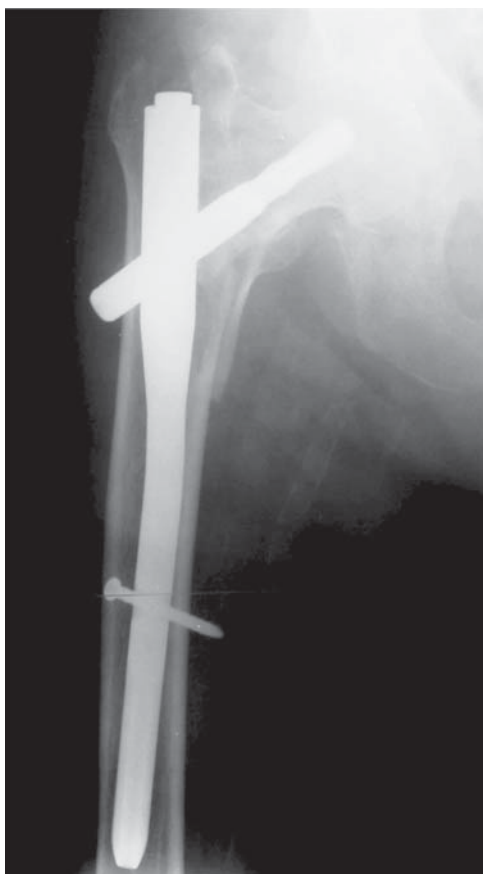(рис. 3, а). Через 2 дня после поступления произведено эндопротезирование правого тазобедренного сустава эндопротезом конструкции «double cup» (рис. 3, б). Пациентка выписана на амбулаторное лечение через 10 дней после операции с опорой на правую ногу.

Заключение

На основании нашего опыта комплексного лечения переломов проксимального отдела бедренной кости у больных старшей возрастной группы можно заключить, что оперативное лечение дает возможность избавить пациентов от боли, вернуть опороспособность и при хорошем исходе полностью восстановить функцию оперированной конечности. При переломах шейки бед-



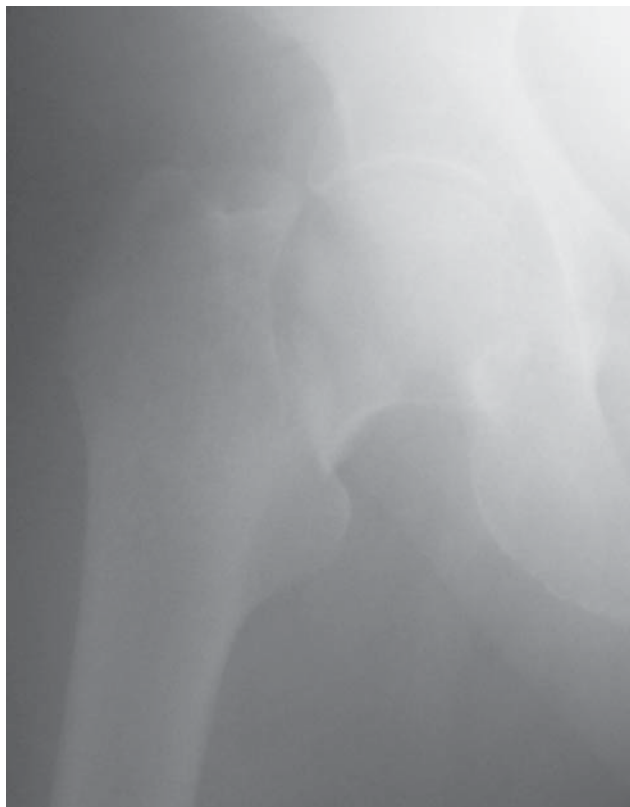а



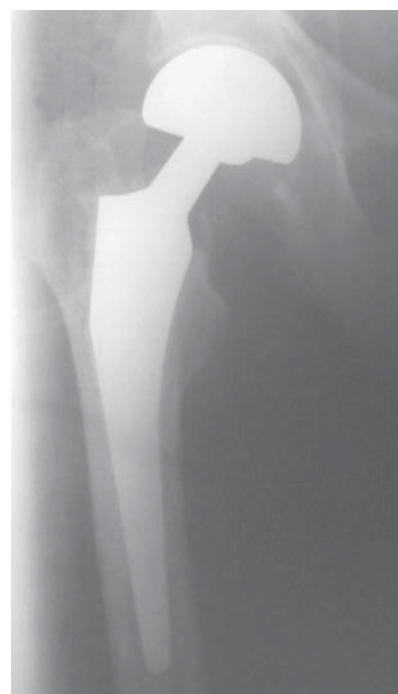б

Рис. 2. Рентгенограммы больной А., 85 лет. а – до операции; б – после остеосинтеза проксимальным бедренным гвоздем (PFN-A).

ренной кости имеет неоспоримые преимущества эндопротезирования конструкцией «double cup», которое позволяет сократить травматичность и продолжительность



а



б

Рис. 3. Рентгенограммы больной Н., 92 лет. а – до операции; б – после эндопротезирования правого тазобедренного сустава протезом конструкции «double cup».

оперативного вмешательства, значительно уменьшить интраоперационную кровопотерю, снизить число послеоперационных осложнений и вернуть пациентов к их прежнему образу жизни. При переломах вертельной области бедренной кости оперативное вмешательство должно проводиться в экстренном порядке и создавать стабильный остеосинтез костных отломков в анатомически правильном положении. Применение современ-

ных фиксаторов для лечения пациентов с вертельными переломами бедренной кости позволяет получить у подавляющего большинства пациентов хорошие результаты при неукоснительном соблюдении методик операции и проведении восстановительного лечения. Использование современных малотравматичных фиксаторов сокращает сроки стационарного лечения, период реабилитации и временной нетрудоспособности пациентов, улучшая качество их жизни и возвращая их к активной жизнедеятельности. Результаты исследования позволяют рекомендовать фиксаторы PFN, PFN-A и аппарат конструкции А.И. Городниченко для лечения пациентов с переломами вертельной области бедренной кости, особенно у пострадавших с сопутствующим остеопорозом.

Комплексное лечение пациентов старшей возрастной группы с сопутствующим остеопорозом должно включать применение препаратов кальция, витамина D₃ и группы бифосфонатов, что способствует не только увеличению продолжительности функционирования эндопротеза, но и профилактике возникновения переломов другой локализации.

Разработанная в клинике специальная программа физических упражнений, направленная на ускоренную реабилитацию пациентов старшей возрастной группы после операции первичного эндопротезирования тазобедренного сустава, позволила сократить сроки восстановления, улучшить качество жизни больных в послеоперационном периоде и вернуть их к прежней жизнедеятельности.

Литература

1. Миронов С.П., Городниченко А.И., Усков О.Н., Сорокин Г.В. Чрескостный остеосинтез при переломах вертельной области бедренной кости // Вестник травматологии и ортопедии им. Н.Н.Приорова — М.: Медицина. — 2002. — № 4. — С. 13–17.
2. Михайлов Е.Е., Беневоленская Л.И., Баркова Е.И. и др. Эпидемиологическая характеристика переломов костей конечностей в популяционной выборке лиц 50 лет и старше // Остеопороз и остеопатии. — 1998. — № 2. — С. 2–6.
3. Boldin C., Seibert F.J., Fankhauser F. et al. The proximal femoral nail (PFN)—a minimal invasive treatment of unstable proximal femoral fractures: a prospective study of 55 patients with

a follow-up of 15 months. // *Acta Orthop Scand.* — 2003. — Vol. 74. — P. 53–8.

4. Domingo L.J., Cecilia D., Herrera A., Resines C. Trochanteric fractures treated with a proximal femoral nail. // *Int Orthop.* — 2001. — Vol. 25. — P. 298–301.

5. Hardy D.C., Descamps P.Y., Krallis P. et al. Use of an intramedullary hip-screw compared with a compression hip-screw with a plate for intertrochanteric femoral fractures. A prospective, randomized study of one hundred patients. // *J. Bone Joint Surg. Am.* — 1998. — Vol. 80. — P. 618–30.

6. Haidukewych G.J. Intertrochanteric Fractures: Ten Tips to Improve Results. // *J. Bone Joint Surg. Am.* — 2009. — Vol. 91. — P. 712–719.

7. Moran C.G., Wenn R.T., Sikand M., Taylor A.M. Early mortality after hip fracture: Is delay before surgery important? // *J. Bone Joint Surg. Am.*, — 2005. — Vol. 87. — P. 483–489.

8. Morris C.D., Einhorn T.A. Bisphosphonates in Orthopaedic Surgery. // *J. Bone Joint Surg. Am.* — 2005. — Vol. 87. — P. 1609–1618.

9. Muller M.E., Nazarian S., Koch P., Schatzker J. The comprehensive classification of fractures of long bones. // Berlin: Springer; — 1990. — P. 120–1.

10. Raunest J., Engelmann R., Jonas M., Derra E. Morbidity and mortality in para-articular femoral fractures in advanced age. Results of a prospective study. // *Unfallchirurg*, — 2001. — Vol. 104. — P. 325–32.

11. Sadowski C., Lubbeke A., Saudan M. et al. Treatment of reverse oblique and transverse intertrochanteric fractures with use of an intramedullary nail or a 95° screw-plate: A prospective, randomized study. // *J. Bone Joint Surg. Am.* — 2002. — Vol. 84. — P. 372–381.

12. Simanski C., Bouillon B., Lefering R. et al. What prognostic factors correlate with activities of daily living (Barthel Index) 1 year after para-articular hip fracture? A prospective observational study. // *Unfallchirurg*, — 2002. — Vol. 105. — P. 99–107.

13. Simmermacher R.K., Bosch A.M., Van der Werken C. The AO/ASIF-proximal femoral nail (PFN): a new device for the treatment of unstable proximal femoral fractures. // *Injury*. — 1999. — Vol. 30. — P. 327–32.