DOI: 10.48612/cgma/2v2v-k3u5-x34m

ЭТАПНОЕ ЭНДОСКОПИЧЕСКОЕ ЛЕЧЕНИЕ С ПРИМЕНЕНИЕМ РАДИОЧАСТОТНОЙ ВНУТРИПРОТОКОВОЙ АБЛАЦИИ У БОЛЬНОГО С АДЕНОМОЙ БОЛЬШОГО СОСОЧКА ДВЕНАДЦАТИПЕРСТНОЙ КИШКИ, ОСЛОЖНЕННОЙ МЕХАНИЧЕСКОЙ ЖЕЛТУХОЙ

А.А. Сутягин[1*], С.М. Чудных[2], Т.В. Хоробрых[3], Г.В. Вакулин[4], Д.А. Максимов[1, 4]

[1] ГБУЗ «Тверской областной клинический онкологический диспансер», Тверь

[2] ФГБУ ДПО «Центральная государственная медицинская академия» Управления делами Президента РФ, Москва

[3] ФГАОУ ВО «Первый Московский государственный медицинский университет им. И.М. Сеченова» Минздрава России (Сеченовский Университет), Москва

[4] ФГБОУ ВО «Тверской государственный медицинский университет» Минздрава России, Тверь

STAGED ENDOSCOPIC TREATMENT OF A LARGE ADENOMA OF THE MAJOR DUODENAL PAPILLA COMPLICATED BY THE OBSTRUCTIVE JAUNDICE WITH RADIOFREQUENCY INTRADUCTAL ABLATION

A.A. Sutyagin[1*], S.M. Chudnykh[2], T.V. Khorobrykh[3], G.V. Vakulin[4], D.A. Maksimov[1, 4]

[1] Tver Regional Clinical Oncological Hospital, Tver, Russia

[2] Central State Medical Academy of Department of Presidential Affairs, Moscow, Russia

[3] Sechenov First Moscow State Medical University (Sechenov University), Moscow, Russia

[4] Tver State Medical University, Tver, Russia

***E-mail:** sutyagintver@gmail.com

Аннотация

Аденомы большого сосочка двенадцатиперстной кишки (БСДК) с внутрипротоковым распространением в общий желчный или панкреатический проток представляют сложность для эндоскопического удаления и ассоциированы с высоким риском рецидивов. Внутрипротоковая радиочастотная абляция (ВРЧА) является перспективным методом деструкции резидуальной аденоматозной ткани. Представлен клинический случай успешного этапного эндоскопического лечения крупной аденомы БСДК IV типа, осложненной механической желтухой, с применением ВРЧА.

Ключевые слова: аденома БСДК, внутрипротоковая радиочастотная абляция, эндоскопическая папиллэктомия, механическая желтуха.

Abstract

Ampullary adenomas with intraductal extension into the common bile duct or pancreatic duct pose a challenge for endoscopic removal and are associated with a high risk of recurrence. Intraductal radiofrequency ablation (RFA) is a promising modality for destroying residual adenomatous tissue. The authors present a clinical case of successful staged endoscopic treatment of a large type IV ampullary adenoma complicated by obstructive jaundice using intraductal RFA.

Keywords: ampullary adenoma, intraductal radiofrequency ablation, endoscopic papillectomy, obstructive jaundice.

Ссылка для цитирования: Сутягин А.А., Чудных С.М., Хоробрых Т.В., Вакулин Г.В., Максимов Д.А. Этапное эндоскопическое лечение с применением радиочастотной внутрипротоковой абляции у больного с аденомой большого сосочка двенадцатиперстной кишки, осложненной механической желтухой. Кремлевская медицина. Клинический вестник. 2026; 2: 117–120.

Введение

Аденомы большого сосочка двенадцатиперстной кишки (БСДК) являются редким заболеванием, их частота составляет от 0.1 до 0.2% среди всех опухолей желудочно-кишечного тракта. Хотя аденомы БСДК являются доброкачественными опухолями, частота малигнизации составляет от 26 до 65%, что в большинстве случаев требует обязательного удаления новообразования [1]. Крупные аденомы БСДК могут быть причиной угрожающих жизни осложнений, таких как механическая желтуха и холангит, при этом дифференциальная диагностика со злокачественными опухолями в условиях неспециализированных учреждений крайне сложна. Для успешного выявления и лечения этой редко встречающейся патологии необходим мультимодальный подход. До недавнего времени основными методами лечения таких поражений оставались панкреатодуоденальная резекция или трансдуоденальная ампулэктомия, независимо от степени клеточной атипии и местного распространения. Оба метода сопряжены со значительными рисками осложнений и летальностью. Последние годы все чаще применяют способ эндоскопического удаления новообразований БСДК в качестве более безопасной альтернативы традиционным хирургическим методам (частота осложнений – 18.2%, летальность – менее 0.5%), однако определенные трудности при эндоскопической папиллэктомии (ЭП) связаны с внутрипротоковым распространением аденомы в общий желчный или панкреатический проток [2–5]. Частота рецидивов после ЭП, по данным литературы, достигает 33%. В качестве факторов риска рецидива после ЭП рассматриваются внутрипротоковое распространение и фрагментированная резекция [3, 4]. Внутрипротоковая радиочастотная абляция (ВРЧА) под контролем

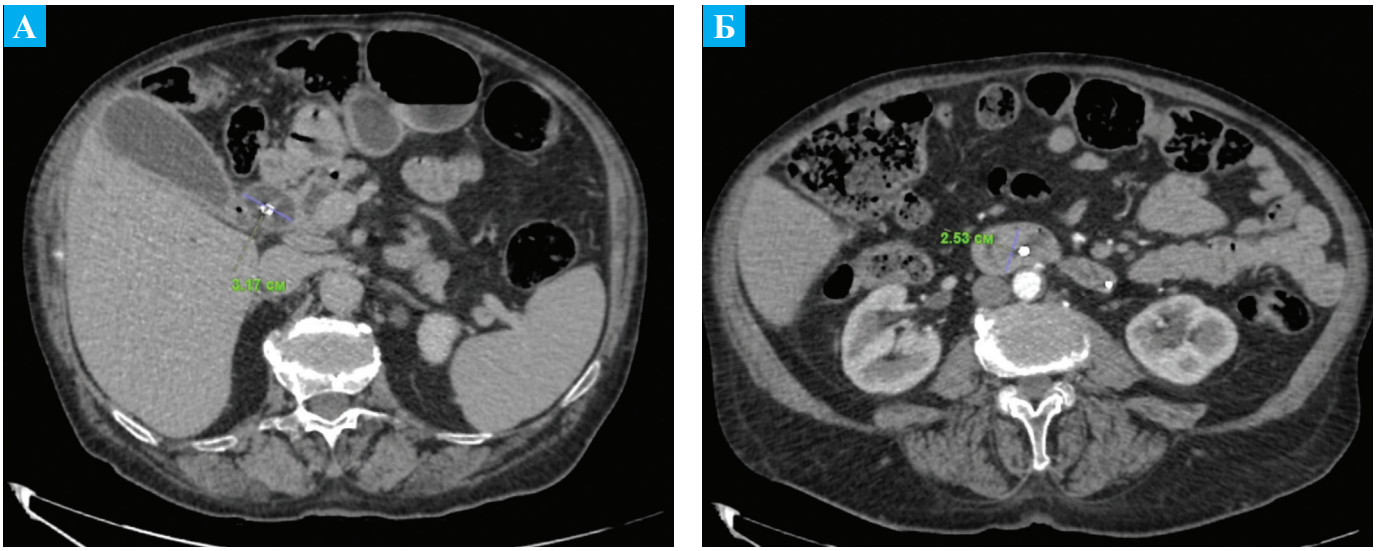

Рис. 1. МСКТ органов брюшной полости с внутривенным контрастированием (аксиальная проекция): А – билио-дуоденальный чреспеченочный дренаж в просвете дилятированного общего желчного протока; Б – внутрипросветное новообразование в области ампулы БСДК

эндоскопической ретроградной холангиопанкреатографии (ЭРХПГ) была предложена как привлекательный и эффективный метод воздействия при злокачественных билиарных стриктурах и для деструкции резидуальной аденоматозной ткани в просветах желчного или панкреатического протока [6–9]. Для проведения ВРЧА разработаны биполярные катетеры Habib Endo HPB и ELRA, позволяющие контролируемо достичь формирования цилиндрической зоны аблации длиной от 10 до 33 мм и глубиной до 4–6 мм. Исследование результатов такого лечения остаточных или рецидивных очагов аденомы после ЭП продемонстрировало высокую клиническую эффективность, позволяющую избежать сложных хирургических вмешательств с высокой частотой осложнений [8].

В литературе опубликованы ограниченные серии наблюдений, где ВРЧА использована для лечения распространенных аденом БСДК. Представленный клинический случай описывает опыт применения мультимодального лечения аденомы IV типа, манифестировавшей механической желтухой: эндоскопическое лечение пациентки с применением папиллэктомии и стентирования металлическим стентом с последующей ВРЧА внутрипротокового компонента опухоли.

Клинический случай

Пациентка А., 69 лет, была госпитализирована с клинической картиной механической желтухи в экстренное хирургическое отделение, где при обследовании, по данным эзофагогастродуоденоскопии и мультиспиральной компьютерной томографии (МСКТ), выявлено новообразование в просвете двенадцатиперстной кишки размерами 2.5 × 4.0 см, оцененное как злокачественная опухоль (рис. 1). В связи с отсутствием визуализации устья БСДК пациентке была выполнена чрескожная чреспеченочная холангиостомия с последующим низведением дренажа в просвет двенадцатиперстной кишки. Уровень билирубина после дренирования снижен с 200 до 50 мкмоль/л.

Из анамнеза известно, что в течение двух лет пациентку беспокоили неспецифические жалобы на периодическую боль или тяжесть в правом верхнем квадрате живота, около года периодически возникала иктеричность склер. Сопутствующие хронические заболевания: сахарный диабет 2-го типа (целевой HbA1c < 7%), диабетическая ретинопатия; гипертоническая болезнь III стадии, артериальная гипертензия 3-й степени, риск – 4;

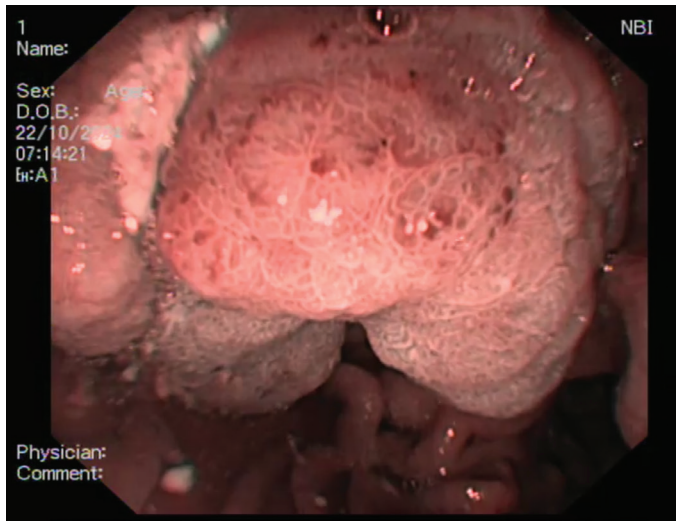

Рис. 2. Эндофото (NBI-режим)

нарушение ритма сердца по типу фибрилляции предсердий, пароксизмальная форма, рецидивирующее течение; CHA2DS2-VASc – 2 балла, HAS-BLED – 1 балл, EHRA – IIa.

После выписки пациентка обратилась за консультацией хирурга в Тверской областной онкологический диспансер для проведения биопсии и дальнейшего лечения. При осмотре: общее состояние удовлетворительное. В анализах до операции: уровень онкомаркеров находился в пределах нормы: Ca – 19.9–8.6 ед/мл, РЭА – 2.6 нг/мл, отмечалось повышение общего билирубина до 85 мкмоль/л, прямой билирубин – 70 мкмоль/л, щелочная фосфатаза – 1967 кЕд/л. В клиническом анализе крови: гемоглобин – 103 г/л, эритроциты 3.5×10^{12}/л, тромбоциты – 244×10^{9}/л, лейкоциты – 9.7×10^{9}/л. Справа через 9-й межреберный промежуток установлен закрытый снаружи билио-дуоденальный дренаж 12Fr. При холангиографии: отмечается ретенция рентгенконтрастного препарата (РКП) в просвете расширенного до 20 мм гепатикохоледоха, сброс в кишку сохранен. При аспирации: желчь темно-зеленого цвета с примесью сладжа; по результатам посева желчи: рост *E. coli*. При видеодуоденоскопии (рис. 2): в просвете двенадцатиперстной кишки наблюдается крупное бугристое новообразование, визуально соответствующее аденоме; по данным

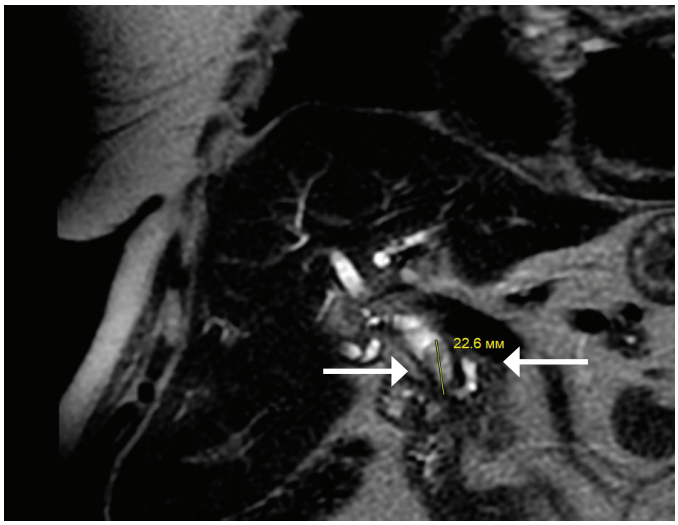

Рис. 3. МРТ органов брюшной полости (Т2ВИ): толстая стрелка – внутрипросветный рост аденомы в холедохе; тонкая стрелка – терминальная часть главного панкреатического протока

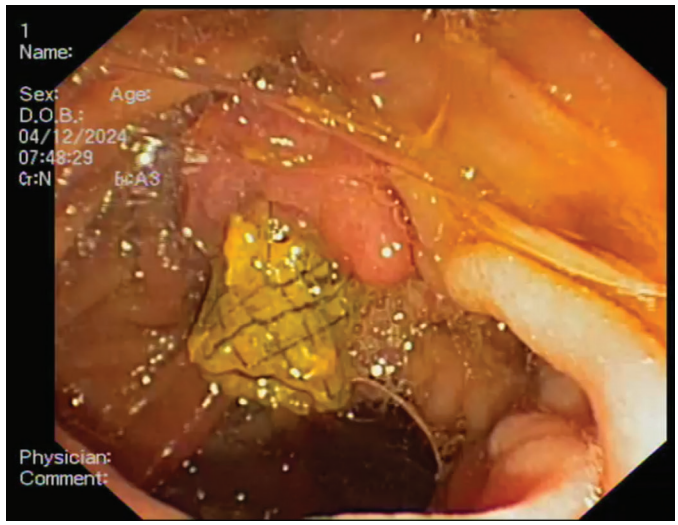

Рис. 5. Эндофото: установленный саморасширяющийся покрытый стент, окруженный резидуальной аденоматозной тканью

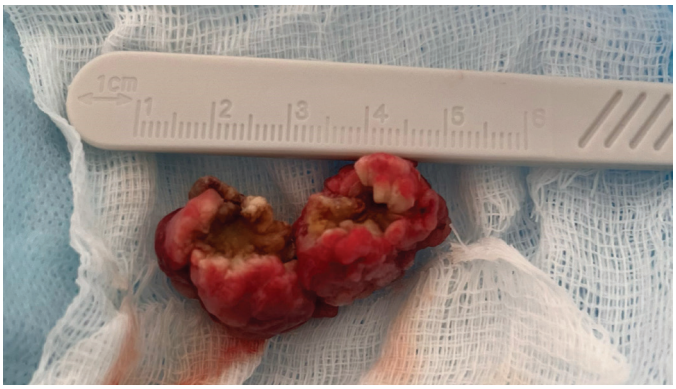

Рис. 4. Удаленный макропрепарат экстраампулярной части аденомы БСДК

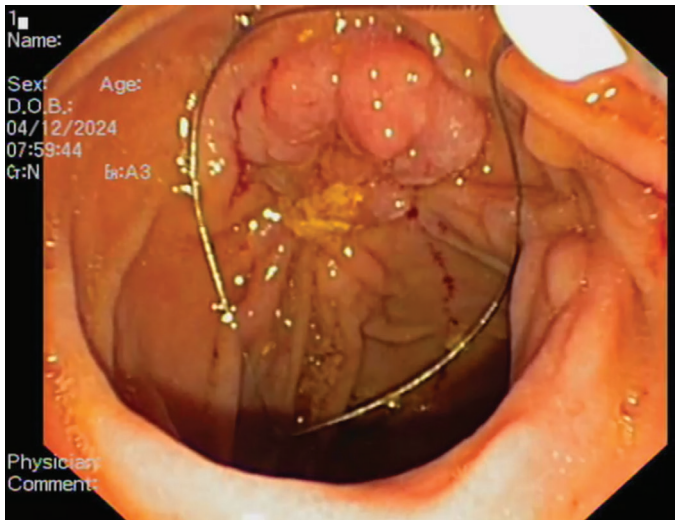

Рис. 6. Эндофото: петлевая резекция резидуальной аденоматозной ткани после удаления стента

гистологического исследования биоптатов: фрагменты аденоматозного полипа с дисплазией эпителия низкой степени (LG).

После замены билио-дуоденального дренажа на наружную холангиостому пациентке проведена МРТ органов брюшной полости, при которой выявлено наличие распространения новообразования в просвет терминального отдела холедоха на расстояние до 2 см (рис. 3).

Мультидисциплинарный консилиум принял решение о проведении эндоскопической тотальной биопсии экстраампулярного компонента опухоли с целью гистологического градирования и установки саморасширяющегося покрытого стента холедоха для оптимального восстановления внутреннего желчеоттока и предотвращения возможных геморрагических осложнений. Вторым этапом планировалось проведение хирургического лечения внутрипротокового компонента опухоли в объеме внутрипротоковой термоаблации (при доброкачественном характере роста). Данную ступенчатую тактику выбрали с учетом возраста и коморбидного статуса пациентки, для которой проведение резекционного вмешательства могло сопровождаться высоким риском осложнений.

В условиях общей анестезии проведена эндоскопическая петлевая резекция экстраампулярной части аденомы двумя фрагментами (рис. 4). При папиллотомии в просвете терминальной части холедоха визуализированы аденоматозные разрастания. Вмешательство завершено установкой полностью покрытого нитинолового стента диаметром 8 мм в дистальную часть холедоха. Длительность операции составила 60 минут. На второй день после операции была удалена холангиостома, таких осложнений, как острый панкреатит, кровотечение, перфорация полого органа, не наблюдалось.

По результатам патогистологического исследования: новообразование представлено тубуло-вилезной аденомой интестинального типа с низкой степенью дисплазии с фокусами дисплазии высокой степени. Роста аденокарциномы в удаленных препаратах не выявлено.

Послеоперационный период протекал гладко, признаков билиарной гипертензии, отклонений показателей трансаминаз и билирубина не отмечалось.

С учетом коморбидности пациентки и результата морфологической диагностики через шесть недель проведен второй этап эндоскопического лечения в объеме удаления металлического стента (рис. 5), петлевой эксцизии резидуальной аденоматозной ткани вокруг устья холедоха (рис. 6) и ретроградной ВРЧА интрадуктального компонента опухоли (рис. 7) с применением радиочастотного биполярного катетера Habib Endo HPB

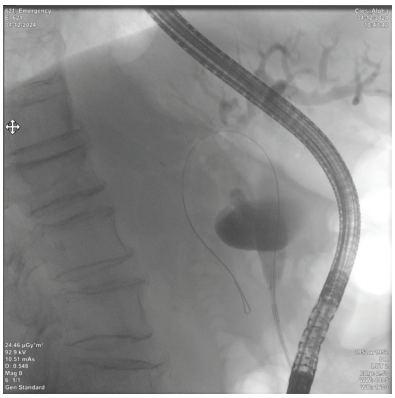

Рис. 7. Холангиограмма: радиочастотный катетер Habib Endo HPB размещен в зоне стеноза терминального отдела холедоха с перекрытием зоны роста опухоли

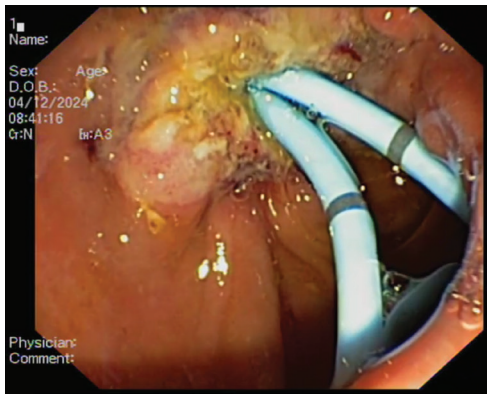

Рис. 8. Эндофото: зона эксцизии и радиочастотной абляции резидуальной аденоматозной ткани с установленными пластиковыми стентами

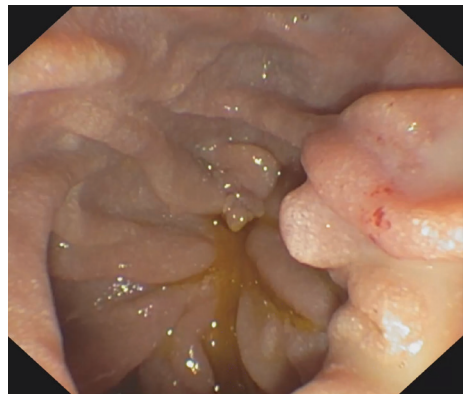

Рис. 9. Эндофото: вид зоны вмешательства через 12 месяцев

(мощность, выставленная на генераторе Olympus ESG 100, была равна 27 в режиме Soft Coagulation, экспозиция – 90 секунд).

Вмешательство завершено установкой двух пластиковых стентов в желчном протоке с целью профилактики рубцовой стриктуры после термического воздействия (рис. 7).

Дальнейшее наблюдение проводили каждые три-четыре месяца, дважды взята биопсия из краев устья холедоха, по результатам исследования биоптатов признаков рецидива роста аденоматозной ткани не выявлено. Стенты удалены через три месяца, при дальнейшем наблюдении симптомов билиарной обструкции или холангита не наблюдалось. Через 12 месяцев наблюдения выполнена дуоденоскопия и эндосонография панкреатобилиарной зоны, по результатам которой отмечено отсутствие признаков холедохоэктазии и рецидивного роста новообразования (рис. 8).

Представленное наблюдение продемонстрировало эффективность комплексного подхода к вопросу лечения билиарной обструкции, вызванной крупной аденомой БСДК IV типа с внутрипротоковой экстензией. Был установлен окончательный гистологический диагноз и выбран персонализированный подход – ступенчатая тактика эндоскопического лечения. Использование внутрипротоковой ВРЧА продемонстрировало как высокую эффективность, так и безопасность процедуры. Не было отмечено развития нежелательных явлений, включая панкреатит или формирование рубцового стеноза устья холедоха. Несмотря на наличие фокусов дисплазии тяжелой степени в аденоме, наблюдение в течение 1.5 года не выявило признаков рецидива заболевания. Объединение знаний и опыта онкологов, хирургов и эндоскопистов в рамках мультидисциплинарной команды обеспечивает оптимальные условия для успешного выявления и лечения этой редко встречающейся патологии.

Литература

1. Kawashima H. et al. Endoscopic papillectomy for ampullary adenoma and early adenocarcinoma: Analysis of factors related to treatment outcome and long-term prognosis // Digestive Endoscopy. – 2021. – V. 33. – No. 5. – P. 858–869. DOI: 10.1111/den.13881.
2. Cho J.H. Intraductal radiofrequency ablation for residual adenoma after endoscopic papillectomy: an additional treatment modality expected to be safe and effective // Gut and Liver. – 2021. – V. 15. – No. 2. – P. 151. DOI: 10.5009/gnl210080.
3. Ridtitid W. et al. Endoscopic papillectomy: risk factors for incomplete resection and recurrence during long-term follow-up // Gastrointestinal Endoscopy. – 2014. – V. 79. – No. 2. – P. 289–296. DOI: 10.1016/j.gie.2013.08.006.
4. Bohnacker S. et al. Endoscopic resection of benign tumors of the duodenal papilla without and with intraductal growth // Gastrointestinal Endoscopy. – 2005. – V. 62. – No. 4. – P. 551–560. DOI: 10.1016/j.gie.2005.04.053.
5. Недолужко И.Ю. и др. Эндоскопическое удаление новообразований большого сосочка двенадцатиперстной кишки // Анналы хирургической гепатологии. – 2019. – Т. 24. – № 1. – С. 36–42. [Nedoluzhko I.Yu. et al. Endoscopic papillectomy for tumors of the major duodenal papilla // Annals of HPB Surgery. – 2019. – V. 24. – No. 1. – P. 36–42. In Russian]. DOI: 10.16931/1995-5464.2019136-42.
6. Старков Ю.Г. и др. Опыт применения внутрипротоковой радиочастотной абляции при аденомах большого сосочка двенадцатиперстной кишки с внутрипротоковым распространением. Первые результаты и обзор литературы // Экспериментальная и клиническая гастроэнтерология. – 2024. – V. 225. – No. 5. – С. 58 – 65. [Starkov Yu.G. et al. Experience in the use of intraductal radiofrequency ablation for adenomas of the major duodenal papilla with intraductal spread. First results and literature review // Experimental and Clinical Gastroenterology. – 2024. – V. 225 – No. 5. – P. 58–65. In Russian]. DOI: 10.31146/1682-8658-ecg-225-5-58-65.
7. Тигиев Л.Р. и др. Первый в России опыт применения радиочастотной абляции в лечении аденомы большого сосочка двенадцатиперстной кишки с внутрипротоковым ростом в холедох // Хирургия. Журнал им. Н.И. Пирогова. – 2023. – № 8. – С. 70–74. [Tigiyev L.R. et al. The first Russian experience of radiofrequency ablation in the treatment of adenoma of the major duodenal papilla with intraductal growth in the common bile duct // Khirurgiia. – 2023. – No. 8. – P. 70–74. In Russian]. DOI: 10.17116/endoskop20243003134.
8. Landim D.L. et al. Radiofrequency ablation for ampullary neoplasia with intraductal extension after endoscopic papillectomy: Systematic review and meta-analysis // Endoscopy International Open. – 2024. – V. 12. – No. 03. – P. E440–E447. DOI: 10.1055/a-2226-0928.
9. Vanbiervliet G. et al. Endoscopic management of ampullary tumors: European Society of Gastrointestinal Endoscopy (ESGE) guideline // Endoscopy. – 2021. – V. 53. – No. 04. – P. 429–448. DOI: 10.1055/a-1397-3198.