DOI: 10.48612/cgma/z8p9-hkka-menp

АДЕНОМА ПАРАЩИТОВИДНОЙ ЖЕЛЕЗЫ С ГИПЕРКАЛЬЦИЕМИЧЕСКИМ КРИЗОМ И НЕВРОЛОГИЧЕСКИМИ ПРОЯВЛЕНИЯМИ

Н.И. Литвинов, С.А. Новоселова, Е.А. Кедрова*, Е.А. Козлова, С.А. Устинская, М.З. Мизова, М.В. Кондрашова, Е.Н. Щуплова, В.Е. Баринов

ФГБУ «Клиническая больница № 1» (Волынская) Управления делами Президента РФ, Москва

A PARATHYROID ADENOMA WITH HYPERCALCEMIC CRISIS AND NEUROLOGICAL MANIFESTATIONS

N.I. Litvinov, S.A. Novoselova, E.A. Kedrova*, E.A. Kozlova, S.A. Ustinskaya, M.Z. Mizova, M.V. Kondrashova, E.N. Schuplova, V.E. Barinov

Clinical Hospital No. 1 (Volinskaya) of Department of Presidential Affairs, Moscow, Russia

***E-mail:** doc@kedrovae.ru

Аннотация

Первичный гиперпаратиреоз (ПГПТ) может длительно протекать бессимптомно и дебютировать на этапе выраженной гиперкальциемии, проявляясь неврологическими и когнитивными нарушениями, что затрудняет верификацию основного диагноза. Представлено описание клинического случая пациентки 78 лет, госпитализированной в неврологическое отделение с подозрением на острое нарушение мозгового кровообращения с дисфонией, астенией и атаксией. По данным комплексного инструментального и лабораторного обследований, значимых очаговых изменений, объясняющих тяжесть состояния, выявлено не было. В анамнезе – длительно (около 30 лет) существующая аденома левой паращитовидной железы без хирургического лечения. На третьи сутки – резкое ухудшение состояния: угнетение сознания до уровня комы, развитие острой почечной недостаточности, азотемии. Лабораторно выявлены выраженная гиперкальциемия и значительное повышение уровня паратгормона. Ухудшение расценено как гиперкальциемический криз. Интенсивная терапия в условиях отделения реанимации и проведение гемодиализа позволили купировать его проявления с регрессом неврологических и метаболических расстройств. Особенностью данного случая является дебют первичного гиперпаратиреоза под маской острой неврологической патологии с быстрым развитием жизнеугрожающего состояния в сочетании с дисфонией, обусловленной компрессией возвратного гортанного нерва аденомой паращитовидной железы, что является редким клиническим проявлением данного заболевания. Представленный клинический случай демонстрирует необходимость рассмотрения нарушений минерального обмена как возможной причины неясной неврологической симптоматики у пожилых пациентов. Своевременное выявление и коррекция этих нарушений имеют решающее значение для прогноза заболевания.

Ключевые слова: первичный гиперпаратиреоз, аденома паращитовидной железы, дисфония, гиперкальциемический криз, возвратный гортанный нерв, паратиреоидэктомия.

Abstract

The primary hyperparathyroidism (PHPT) may remain asymptomatic for a long period. Its first symptoms may appear at the stage of severe hypercalcemia, presenting neurological and cognitive impairments what complicates verification of the underlying diagnosis. This article presents a clinical case of a 78-year-old female who was admitted to the neurologic department with suspected acute cerebrovascular accident accompanied by dysphonia, asthenia, and ataxia. A comprehensive instrumental and laboratory examination revealed no significant focal abnormalities that could explain the severity of her condition. She had adenoma of the left parathyroid gland for a long time (about 30 years) without surgical treatment. On the third day of hospitalization, the patient's condition deteriorated sharply: consciousness was depressed to the level of coma, with the development of acute renal failure and azotemia. Laboratory tests revealed marked hypercalcemia and a significant increase in parathyroid hormone levels. Deterioration was interpreted as a hypercalcemic crisis. Intensive care management in the intensive care unit, including hemodialysis, relieved the disease manifestations, with regression of neurological and metabolic symptoms. A distinctive feature of this case is the onset of primary hyperparathyroidism mimicking an acute neurological pathology, with rapid progression to the life-threatening condition, combined with dysphonia, which was caused by compression of the recurrent laryngeal nerve with a parathyroid adenoma. Such a rare clinical manifestation of the disease. This case demonstrates the importance of including mineral metabolism disorders in the differential diagnosis of neurological symptoms of unclear etiology in elderly patients, since timely initiation of therapy brings better outcomes.

Keywords: primary hyperparathyroidism, parathyroid adenoma, dysphonia, hypercalcemic crisis, recurrent laryngeal nerve, parathyroidectomy.

Ссылка для цитирования: Литвинов Н.И., Новоселова С.А., Кедрова Е.А., Козлова Е.А., Устинская С.А., Мизова М.З., Кондрашова М.В., Щуплова Е.Н., Баринов В.Е. Аденома паращитовидной железы с гиперкальциемическим кризом и неврологическими проявлениями. Кремлевская медицина. Клинический вестник. 2026; 2: 110–113.

Введение

Первичный гиперпаратиреоз (ПГПТ) – эндокринное заболевание, сопровождающееся избыточной секрецией паратиреоидного гормона (ПТГ) при верхненормальном или повышенном уровне кальция крови вследствие первичной патологии околощитовидных желез (ОЩЖ). ПГПТ проявляется полиорганными нарушениями различной степени выраженности и, как следствие, может приводить к существенному снижению качества жизни, инвалидизации пациентов, повышенному риску преждевременной смерти [1]. Обсуждаемая патология минерального обмена может длительное время протекать латентно, а клиническая картина проявляться неспецифическими симптомами, как у нашей пациентки, что затрудняет своевременную диагностику и приводит к отсрочке назначения патогенетически верной терапии, вследствие чего выявление заболевания происходит на стадии выраженных метаболических нарушений.

В приведенном ниже клиническом случае пациентка была госпитализирована в неврологическое отделение с жалобами на осиплость голоса, нарастающую общую слабость, неустойчивость при ходьбе, снижение памяти и концентрации внимания. Вышеуказанные анамнестические данные первоначально были расценены как проявления острого нарушения мозгового кровообращения. Но отсутствие данных об остром сосудистом повреждении по результатам нейровизуализации послужило поводом к пересмотру первоначальной диагностической гипотезы.

Особенность представленного клинического случая заключается в дебюте первичного гиперпаратиреоза с клиническими проявлениями, характерными для острого нарушения мозгового кровообращения при отсутствии очагового поражения по данным нейровизуализации, и быстрым прогрессированием состояния до гиперкальциемического криза. Дополнительной особенностью является наличие дисфонии, обусловленной компрессией возвратного гортанного нерва аденомой паращитовидной железы, что является редким клиническим проявлением этого заболевания.

Согласие пациентки на публикацию клинического наблюдения получено.

Клинический случай

Пациентка Ф., 78 лет, госпитализирована 05.06.2025 г. в неврологическое отделение с подозрением на острое нарушение мозгового кровообращения с жалобами на нарушение речи, осиплость голоса, нарастание общей слабости и неустойчивости при ходьбе, снижение памяти и концентрации внимания.

При поступлении: сознание ясное, шкала комы Глазго (Glasgow Coma Scale, GCS) – 15 баллов, FOUR – 16, NIHSS – 2 балла (умеренная дисфония, легкая асимметрия лица), Североамериканская шкала тяжести двигательного дефицита (САШ) – 0 баллов. Неврологический статус: дисфония, ассиметрия лица вследствие опущения правого угла рта, неустойчивость при проведении координаторных проб. Общесоматический статус: без выраженных отклонений.

Из анамнеза известно, что около 30 лет назад у пациентки диагностирована аденома левой верхней околощитовидной железы, оперативное лечение не проводилось. Весной 2025 г. планировалось плановое хирургическое вмешательство по ее удалению. В мае 2025 г. пациентка перенесла острый флегмонозный калькулезный холецистит (была выполнена лапароскопическая холецистэктомия). Сопутствующая патология включала ишемическую болезнь сердца, артериальную гипертензию, узловой зоб. Социальный и наследственный анамнез – без значимых особенностей.

С учетом клинической картины при поступлении пациентке был установлен предварительный диагноз острого нарушения мозгового кровообращения. Выполнен комплекс инструментальных и лабораторных исследований. По результатам компьютерной и магнитно-резонансной томографии головного мозга: свежих ишемических очагов в веществе головного мозга не выявлено; визуализирована микроангиопатия (Fazekas II): без признаков острого процесса. При проведении ангиографии подтверждено отсутствие критических стенозов магистральных сосудов головы и шеи. По результатам лабораторных исследований на момент госпитализации: отмечались начальные признаки нарушения функции почек (скорость клубочковой фильтрации – 47/мин/1.73м^2, креатинин – 98 мкмоль/л), умеренная гиперурикемия. Показатели кальциевого обмена на этом этапе не оценивали.

Несмотря на отсутствие объективных данных об остром нарушении мозгового кровообращения, сохраняющаяся неврологическая симптоматика в сочетании с выраженной астенией послужили основанием для продолжения наблюдения и проведения симптоматической терапии в условиях профильного отделения стационара.

В первые дни пребывания состояние пациентки на фоне проводимой терапии оставалось стабильным. Однако постепенно нарастали общая слабость, снижение толерантности к физической нагрузке и ухудшение общесоматического статуса.

К 09.06.2025 г. (на третьи сутки госпитализации) отмечено выраженное ухудшение состояния пациентки: нарастали неврологический дефицит и астения, снизилась двигательная активность, потребление пищи и жидкости стало минимальным. Появились нарушения глотания, в связи с чем был установлен назогастральный зонд для энтерального питания, прогрессировали когнитивные нарушения, угнетение сознания, появились признаки дезориентации. Пациентка утратила способность к самостоятельному передвижению.

Было проведено комплексное обследование, направленное на верификацию возможной эндокринной природы заболевания, которое может приводить к неврологическому дефициту при отсутствии данных об остром сосудистом поражении.

В динамике лабораторных показателей выявлено прогрессирующее ухудшение функции почек: снижение СКФ до 18/мин/1.73 м^2, повышение креатинина до 217 мкмоль/л, что свидетельствовало о наличии острого почечного повреждения. Выявлена выраженная гиперкальциемия: уровень общего кальция достигал 6.8 ммоль/л, ионизированного – до 2.07 ммоль/л (рис. 1), в сочетании с высоким уровнем паратиреоидного гормона (в динамике от 583 до 755 пг/л), что отражено на графике (рис. 2).

Клинико-лабораторная картина в совокупности с нарастающей неврологической симптоматикой и признаками острого почечного повреждения позволили расценить текущее состояние как гиперкальциемический криз, развившийся на фоне первичного гиперпаратиреоза.

Для выработки оптимальной лечебной тактики ведения пациентка была проконсультирована эндокринологом, трансфузиологом и хирургом. Диагностическая концепция гиперкальциемического криза была подтверждена. Назначена комплексная патогенетическая терапия с целью купирования жизнеугрожающего состояния, коррекции метаболических нарушений и подготовки к последующему

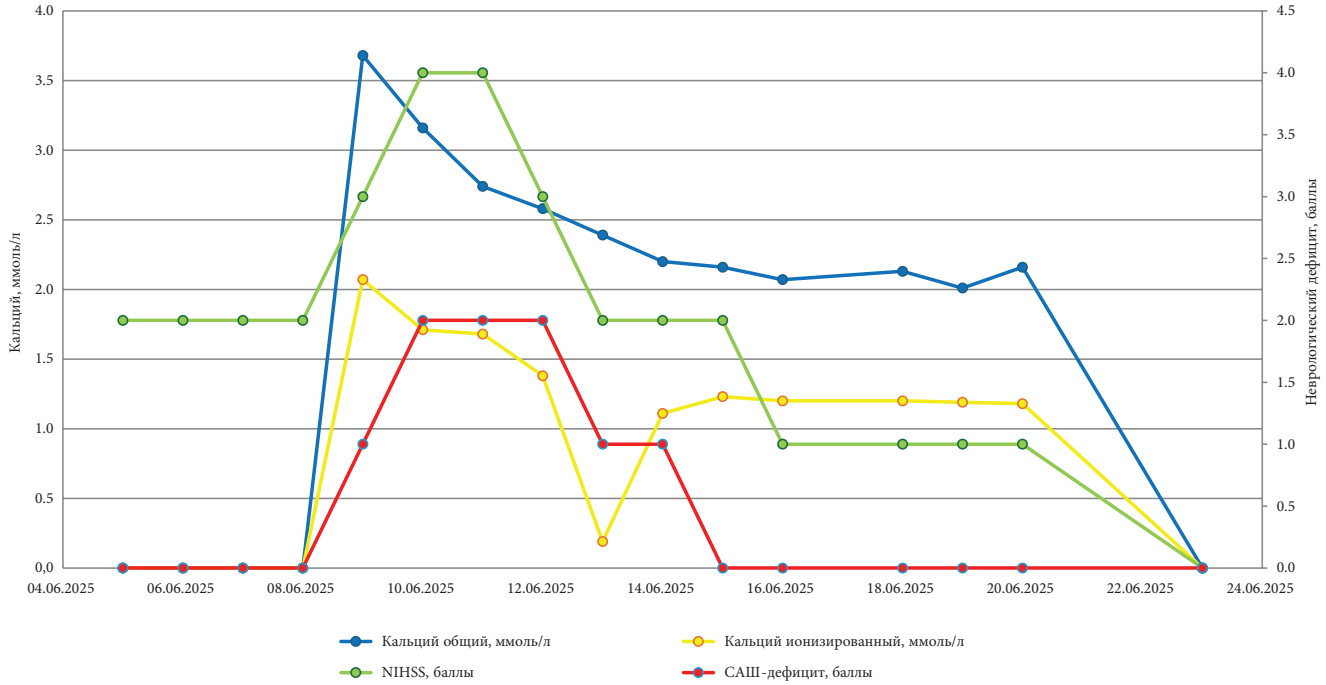

Рис. 1. Динамика метаболических показателей и неврологического статуса на фоне терапии

плановому оперативному лечению. Проведение оперативного вмешательства в остром периоде нецелесообразно в связи с высоким риском интра- и послеоперационных осложнений.

В рамках дообследования выполнено ультразвуковое исследование щитовидной и паращитовидных желез, по результатам которого было подтверждено наличие ранее известного образования – аденомы левой паращитовидной железы, которая с учетом своей анатомической локализации и размеров (до 2.0 × 1.1 см) компримировала возвратный гортанный нерв, что объяснило наличие дисфонии.

В динамике проводили электрокардиографию с целью выявления возможных нарушений сердечного ритма и проводимости, ассоциированных с метаболическими сдвигами при гиперкальциемии. Также осуществляли регулярный контроль электролитных показателей, оценку уровня кальция и паратиреоидного гормона, показателей функции почек с целью оценки эффективности проводимой терапии и предупреждения возможных осложнений.

На начальном этапе лечения была проведена инфузионная терапия, направленная на формирование адекватного объема циркулирующей крови и восстановление почечной перфузии, необходимых для безопасного проведения форсированного диуреза. Такая тактика позволила безопасно увеличить экскрецию кальция и предотвратить дальнейшее ухудшение почечных функций. Далее была проведена патогенетическая терапия с применением цинакальцета, направленная на снижение уровня паратиреоидного гормона и коррекцию гиперкальциемии деносумабом.

Примененная терапевтическая тактика соответствовала современным подходам ведения пациентов с гиперкальциемическим кризом и доказала свою эффективность в восстановлении метаболического равновесия в том числе и у нашей пациентки [2].

На фоне проводимой терапии отмечена положительная динамика (рис. 2). К 20.06.2025 г. наблюдалась стабилизация контролируемых показателей: уровень общего кальция снизился до 2.42 ммоль/л, ПТГ – до 76 пг/мл, креатинин – до 92 мкмоль/л, СКФ возросла до 75 мл/мин/1.73 м².

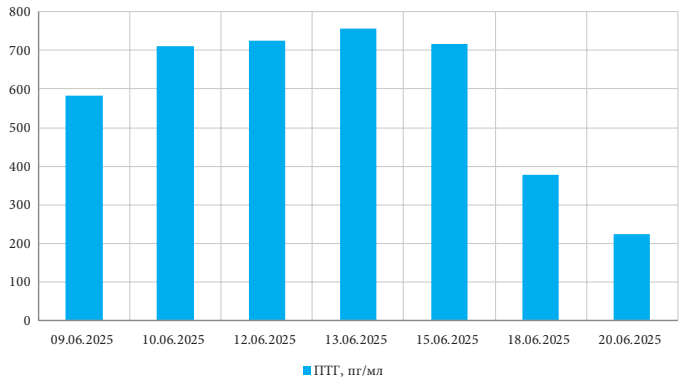

Рис. 2. Динамика уровня паратиреоидного гормона (ПТГ)

По мере коррекции метаболических нарушений у пациентки наблюдалось постепенное улучшение неврологического статуса с регрессом нарушений сознания и восстановлением двигательной активности.

После стабилизации состояния и проведения курса реабилитации пациентка была переведена в отделение сосудистой и эндокринной хирургии для проведения плановой паратиреоидэктомии.

Хирургическое вмешательство было проведено под эндотрахеальным наркозом из мини-доступа (поперечный разрез до 3 см на передней поверхности шеи).

Интраоперационно была визуализирована и аккуратно энуклеирована аденома левой верхней паращитовидной железы (2.0 × 1.4 × 0.4 см). Использована визуализация возвратного гортанного нерва, что позволило избежать его ятрогенного повреждения. Применение аппарата «Лигашу» способствовало снижению кровопотери во время оперативного вмешательства до 1 мл. Послеоперационный период протекал без осложнений. Результаты гистологического исследования подтвердили аденому, представленную мономорфными главными клетками без митотической активности.

При контрольном обследовании через месяц отмечена нормализация уровня кальция и ПТГ, полное восстанов-

ление голоса. Таким образом, проведенная терапия и хирургическая коррекция привели к клинико-лабораторной ремиссии.

Представленный клинический случай подтверждает, что гиперкальциемический криз при первичном гиперпаратиреозе является обратимым при своевременной диагностике и комплексном подходе, что соответствует данным современных клинических руководств и обзоров [1–3].

Обсуждение

Несмотря на доброкачественную природу аденом паращитовидных желез, в ряде клинических наблюдений описывается их локальное воздействие на близлежащие анатомические структуры, в том числе на возвратный гортанный нерв, что провоцирует развитие дисфонии и пареза голосовой связки [4]. При определенной локализации и размерах аденомы возможно формирование компрессионного синдрома, клинические проявления которого могут доминировать в дебюте заболевания, маскируя его истинную природу и затрудняя диагностический поиск [5].

В представленном клиническом случае уникальным и принципиально важным является то, что компрессия возвратного гортанного нерва слева и системные проявления первичного гиперпаратиреоза развивались параллельно, сформировав многокомпонентную клиническую картину. С одной стороны, дисфония, обусловленная механическим воздействием аденомы паращитовидной железы, как локальный симптом. По данным литературы, парез возвратного гортанного нерва встречается менее чем в 10% случаев и обычно связан с большими размерами аденомы паращитовидной железы и ее непосредственным воздействием на нерв [4]. С другой стороны, прогрессирующие метаболические нарушения (системные проявления), обусловленные первичным гиперпаратиреозом, привели к развитию гиперкальциемического криза. Данное сочетание демонстрирует атипичный дебют эндокринной патологии под маской неврологической, что отодвигает сроки верификации истинного заболевания и своевременное назначение патогенетически верной терапии [4, 5].

Клиническая картина ПГПТ варьирует от бессимптомных форм до тяжелых состояний с выраженной гиперкальциемией. Специфических ранних симптомов ПГПТ не существует, и большинство пациентов длительное время не предъявляют характерных жалоб. Часто первыми проявлениями заболевания становятся осложнения выраженной гиперкальциемии, которые маскируются под неврологическую, гастроэнтерологическую, нефрологическую или кардиологическую патологии.

Поздняя диагностика ПГПТ связана прежде всего с отсутствием рутинного определения кальция в крови и неспецифичностью симптомов, которые трактуются в рамках других нозологий. Это приводит к выявлению ПГПТ лишь на стадии поздних осложнений – нефролитиаза, хронической почечной недостаточности, гиперкальциемического криза или остеопороза [1, 2, 6].

Гиперкальциемический криз является одним из наиболее тяжелых осложнений ПГПТ: по данным более ранних обзоров, летальность достигала 30–60% при поздней диагностике. Современные серии наблюдений показывают, что при своевременно начатой патогенетической терапии и паратиреоидэктомии госпитальная смертность снижается и, по данным опубликованных исследований, не превышает 5–7% [2, 3].

Таким образом, ПГПТ представляет собой полиорганное заболевание с необходимостью междисциплинарного подхода, своевременного биохимического скрининга, ранней постановки диагноза, коррекции электролитных нарушений и своевременного хирургического вмешательства для предотвращения тяжелых осложнений, включая гиперкальциемический криз [3, 6].

Заключение

Приведенный клинический случай иллюстрирует необходимость своевременного выявления гиперкальциемического криза и включения первичного гиперпаратиреоза в диагностический поиск при неясной неврологической симптоматике. Сочетание системных метаболических нарушений и локального компрессионного синдрома создает редкий и атипичный вариант клинического сценария. Поэтапная тактика ведения пациента с предварительной стабилизацией метаболического равновесия и последующим хирургическим лечением позволяет добиться полной клинико-лабораторной ремиссии.

Литература

1. Мокрышева Н.Г. и др. Клинические рекомендации по первичному гиперпаратиреозу, краткая версия // Проблемы эндокринологии. – 2021. – Т. 67. – № 4. – С. 94–124. [Mokrysheva N.G. et al. Clinical practice guidelines for primary hyperparathyroidism, short version // Problems of Endocrinology. – 2021. – V. 67. – No. 4. – P. 94–124. in Russian]. DOI: 10.14341/probl12801.
2. Горбачева А.М. и др. Клинический случай длительно нераспознанного первичного гиперпаратиреоза // Профилактическая медицина. – 2022. – Т. 25. – № 2. – С. 74–80. [Gorbacheva A.M. et al. Clinical case of long-term unrecognized primary hyperparathyroidism // Russian Journal of Preventive Medicine. – 2022. – V. 25. – No. 2. – P. 74–80. In Russian]. DOI: 10.17116/profmed20222502174.
3. Трошина В.В. и др. Частный случай поздней диагностики первичного гиперпаратиреоза // Эндокринная хирургия. – 2019. – Т. 13. – № 2. – С. 95–100. [Troshina V.V. et al. A special case of late diagnosis of primary hyperparathyroidism // Endocrine Surgery. – 2019. – V. 13. – No. 2. – P. 95–100. In Russian]. DOI: 10.14341/serg10265.
4. Sunku R. et al. Parathyroid adenoma in an elderly patient with unusual presentation // Journal of the Indian Academy of Geriatrics. – 2016. – V. 12. – No. 4. – P. 183–184.
5. Zhao T. et al. Vocal cord paralysis due to ectopic parathyroid adenoma and function recovery: a case report and review of the literature // Endocrine Journal. – 2020. – V. 67. – No. 2. – P. 161–165. DOI: 10.1507/endocrj.EJ19-0349.
6. Дедов И.И. и др. Проект клинических рекомендаций по диагностике и лечению первичного гиперпаратиреоза у взрослых пациентов // Эндокринная хирургия. – 2022. – № 4. [Dedov I.I. et al. Draft clinical guidelines for the diagnosis and treatment of primary hyperparathyroidism in adult patients // Endocrine Surgery. – 2022. – No. 4. In Russian]. https://cyberleninka.ru/article/n/proekt-klinicheskih-rekomendatsiy-po-diagnostike-i-lecheniyu-pervichnogo-giperparatireoza-u-vzroslyh-patsientov.