DOI: 10.48612/cgma/ghz6-uz23-tutz

РЕЦИДИВИРУЮЩИЙ ТРОМБОЗ СТЕНТА У ПАЦИЕНТА ВЫСОКОГО АТЕРОТРОМБОТИЧЕСКОГО РИСКА: С МНОЖЕСТВЕННОЙ МИЕЛОМОЙ И AL-АМИЛОИДОЗОМ И ГЕНЕТИЧЕСКИ ОБУСЛОВЛЕННОЙ РЕЗИСТЕНТНОСТЬЮ К КЛОПИДОГРЕЛУ

Н.А. Ковтун[1, 2*], Е.Б. Молохоев[1], Т.В. Исаева[1], Ю.Ю. Титарова[1, 2], М.И. Савельева[3], М.Г. Вершинина[2], В.В. Бояринцев[2]

[1] ФГБУ «Клиническая больница № 1» Управления делами Президента РФ, Москва

[2] ФГБУ ДПО «Центральная государственная медицинская академия» Управления делами Президента РФ, Москва

[3] ФГБОУ ВО «Ярославский государственный медицинский университет» Минздрава России, Ярославль

RECURRENT STENT THROMBOSIS IN AN ATHEROTHROMBOTIC HIGH-RISK PATIENT HAVING MULTIPLE MYELOMA, AL-AMYLOIDOSIS AND GENETIC RESISTANCE TO CLOPIDOGREL

N.A. Kovtun[1, 2*], E.B. Molokhoev[1], T.V. Isaeva[1], Yu.Yu. Titarova[1, 2], M.I. Savelyeva[3], M.G. Vershinina[2], V.V. Boyarintsev[2]

[1] Clinical Hospital No. 1 of Department of President Affairs, Moscow, Russia

[2] Central State Medical Academy of Department of President Affairs, Moscow, Russia

[3] Yaroslavl State Medical University, Yaroslavl, Russia

***E-mail:** kovtun.na@mail.ru

Аннотация

Атеротромботическая болезнь является одной из основных причин смертности среди выживших после онкологических заболеваний, поэтому крайне актуальна проблема персонализированного подхода к лечению этой категории больных и поэтому представляет интерес описание индивидуальных, отличающихся от принятых клиническими рекомендациями, схем ведения таких пациентов. В статье представлено клиническое наблюдение рецидивирующего тромбоза стента правой коронарной артерии у мужчины 63 лет с ишемической болезнью сердца, постинфарктным кардиосклерозом и множественной миеломой стадии IA с AL-амилоидозом (со строгим полным ответом на специфическую терапию). Несмотря на успешно проведенную реваскуляризацию и назначение стандартной схемы двойной антиагрегантной терапии в комбинации с антикоагулянтом, у пациента отмечались рецидивирующие тромботические события в стентированных сегментах коронарной артерии. Динамический лабораторный мониторинг, углубленное исследование гемостаза, включая генетический анализ, в сопоставлении с клинико-инструментальными данными позволили подобрать эффективную антитромботическую терапию и стабилизировать состояние больного. В связи с выявленной резистентностью к клопидогрелу и недостаточной эффективностью апиксабана решением мультидисциплинарного консилиума назначена комбинация тикагрелора с ривароксабаном. Представленное наблюдение демонстрирует значительные сложности ведения больных с сочетанием онкогематологической патологии и атеротромботической болезни, подчеркивая целесообразность индивидуального подбора антитромботической терапии.

Ключевые слова: атеротромботическая болезнь, рецидивирующий тромбоз стента, множественная миелома, AL-амилоидоз, коагуляция, гемостаз, генетический полиморфизм, антитромботическая терапия.

Abstract

Atherothrombotic disease is one of the major causes of fatal outcomes among cancer survivors. So, the issue of personalized approach to the management of this category of patients is extremely relevant, and the description of individual management schemes that deviate from the accepted clinical recommendations is of clinical interest. The authors present a clinical observation of recurrent stent thrombosis in the right coronary artery in a 63-year-old man with coronary artery disease, post-infarction cardiosclerosis, and stage IA multiple myeloma with AL-amyloidosis (with a strict complete response to specific therapy). Despite successful revascularization and administration of the standard regimen of dual antiplatelet therapy in combination with an anticoagulant agent, the patient experienced recurrent thrombotic events in the stenting area. Dynamic laboratory monitoring, in-depth study of hemostasis, including genetic analysis, as well as clinical and instrumental findings, allowed to select an effective antithrombotic therapy and to stabilize patient's condition. Resistance to Clopidogrel and insufficient effectiveness of Apixaban were identified, and combination of Ticagrelor with Rivaroxaban was prescribed by the decision of a multidisciplinary council. The described observation demonstrates serious difficulties in managing patients with combined oncohematological and atherothrombotic pathology, emphasizing the importance of individualized antithrombotic therapy.

Keywords: atherothrombotic disease, recurrent stent thrombosis, multiple myeloma, AL-amyloidosis, coagulation, hemostasis, genetic polymorphism, antithrombotic therapy.

Ссылка для цитирования: Ковтун Н.А., Молохоев Е.Б., Исаева Т.В., Титарова Ю.Ю., Савельева М.И., Вершинина М.Г., Бояринцев В.В. Рецидивирующий тромбоз стента у пациента высокого атеротромботического риска: с множественной миеломой и AL-амилоидозом и генетически обусловленной резистентностью к клопидогрелу. Кремлевская медицина. Клинический вестник. 2026; 2: 121–127.

Введение

Несмотря на то что противоопухолевая терапия (ПОТ) демонстрирует высокую клиническую эффективность в лечении злокачественных новообразований, у пациентов нередко развиваются побочные эффекты, связанные с токсичностью ПОТ [1–3]. Такие осложнения носят полиорганный характер, затрагивают сердечно-сосудистую, нервную, эндокринную и другие системы организма [4, 5]. Одним из таких осложнений является васкулотоксичность (ВТ), обусловленная повреждающим действием на эндотелий сосудов. ВТ может быть не только побочным эффектом ПОТ, но и следствием самого онкологического процесса. Реализуясь через выраженную эндотелиальную дисфункцию с дальнейшим ремоделированием стенки артерии на всех уровнях сосудистого русла, в том числе микроциркуляторном, ВТ ускоряет процессы атеросклероза, что приводит к ишемическим атакам, инсультам, ишемической болезни сердца (ИБС), острому инфаркту миокарда (ОИМ), феномену Рейно и др. [1]. Особенно остро эта проблема выражена при гемобластозах, когда возможны разнонаправленные сдвиги в системе гемостаза, которые могут осложнять течение и затруднять терапию тромботических осложнений. Также у онкогематологических больных, по данным ряда исследований, выявлена тесная взаимосвязь между системным воспалением и ремоделированием сосудистого русла независимо от наличия традиционных факторов риска атеросклеротических сердечно-сосудистых заболеваний [2].

Атеротромботическая болезнь сегодня является одной из основных причин смертности среди выживших после онкологических заболеваний, поэтому крайне актуальна проблема персонализированного подхода к лечению этой категории больных и интерес представляет описание индивидуальных, отклоняющихся от принятых клиническими рекомендациями, схем ведения таких пациентов.

Ключевая сложность успешного лечения острого коронарного синдрома с применением чрескожного коронарного вмешательства (ЧКВ) у онкологических пациентов связана с исходным дисбалансом системы гемостаза [6, 7]. Особую клиническую значимость данная проблема приобретает у пациентов с множественной миеломой и AL-амилоидозом, поскольку на фоне гемобластозов наблюдаются разнонаправленные сдвиги в системе свертывания крови, в равной степени предрасполагающие к тромбообразованию и геморрагическим осложнениям [8–10].

Общепринятым стандартом профилактики тромбоза стента после ЧКВ является двойная антиагрегантная терапия (ДАТ), однако у некоторых пациентов она оказывается недостаточно эффективной [11]. Наибольшие риски ассоциированы с генетическими мутациями, которые коррелируют с повышенной вероятностью развития сердечно-сосудистых осложнений. В представленном клиническом случае рефрактерного рецидивирующего тромбоза стента правой коронарной артерии (ПКА) у пациента с множественной миеломой и AL-амилоидозом потребовалась разработка персонализированного протокола антитромботической терапии.

Клиническое наблюдение

Пациент Р., 63 года, был в экстренном порядке госпитализирован в сентябре 2025 г. в отделение кардиологии Клинической больницы № 1 Управления делами Президента РФ в связи с ухудшением состояния для прохождения углубленного клинико-инструментального обследования, ЧКВ и стентирования коронарных артерий.

По данным коронароангиографии (КАГ), проведенной в связи с ОИМ в июле 2025 г.: передняя межжелудочковая артерия – стеноз в правой трети до 50%; диагональная ветвь – стеноз в устье 80%, огибающая артерия – представлена крупной ветвью тупого края, в правой трети с неровными контурами, в средней трети стеноз 60%. Отмечается выраженное замедление пассажа контрастного вещества: правая коронарная артерия (ПКА) – извита, диффузно умеренно изменена, с выраженным замедлением пассажа контрастного вещества; задняя межжелудочковая ветвь ПКА – слабо развита; заднебоковая ветвь ПКА – окклюзирована в дистальном сегменте ветви 3-го порядка (малого диаметра).

Основной диагноз: «ИБС, постинфарктный кардиосклероз (ОИМ с подъемом сегмента ST нижней локализации от июля 2025 г.), стенозирующий атеросклероз коронарных артерий». Онкогематологический анамнез: множественная миелома с секрецией парапротеина IgA-лямбда, стадия IA по классификации Durie – Salmon, осложненная AL-амилоидозом. Противоопухолевое лечение включало индукционную схему VCD (Velcade (бортезомиб), Cyclophoshpamide (циклофосфамид) и Dexamethasone (дексаметазон)) с последующим переводом на даратумумаб (июнь – декабрь 2023 г.), далее поддерживающая монотерапия даратумумабом с декабря 2023 г. С февраля 2024 г. зафиксирован строгий полный ответ (sCR). На фоне заболевания развились: миеломная нефропатия, хроническая болезнь почек, хронический фарингит, хронический синусит, хронический фронтит, хронический гастрит. Сопутствующие заболевания и состояния: хронический конгестивный простатит, деформирующий артроз коленных суставов стадии II–III, варикозная болезнь нижних конечностей, кисты обеих почек, полипы желчного пузыря, кисты печени.

При поступлении пациент предъявлял жалобы на усиление одышки при незначительной физической нагрузке и общую слабость. По результатам электрокардиографического исследования (ЭКГ): выявлены синусовый ритм с частотой сердечных сокращений (ЧСС) 68 уд/мин, отклонение электрической оси сердца влево, признаки нарушения межпредсердной и внутрижелудочковой проводимости, а также рубцовые изменения миокарда нижней стенки левого желудочка (ЛЖ), согласующиеся с анамнестическими данными о перенесенном инфаркте. Эхокардиография: фракция выброса (ФВ) ЛЖ – 67%. Визуализированы склеротические изменения стенок аорты, уплотнение фиброзных колец и створок аортального и митрального клапанов. Размеры камер сердца не превышали референсных значений. Четких зон нарушения локальной сократимости не выявлено. Глобальная сократимость сохранена. Стенки миокарда ЛЖ не утолщены. По результатам допплерографии выявлено: митральная регургитация 1-й степени, аортальная регургитация 0–1-й степени, трикуспидальная регургитация 2-й степени, легочная регургитация 0–1-й степени. Диастолическая функция не нарушена. Отмечены признаки начальной стадии легочной гипертензии. Следует отметить, что проведенные обследования не выявили характерных признаков амилоидоза сердца: утолщения межжелудочковой перегородки и задней стенки ЛЖ, рестриктивного нарушения диастолической функции ЛЖ, низковольтажного ЭКГ.

При поступлении выполнены стандартные лабораторные исследования, основные лабораторные показатели представлены в табл. 1. Результаты клинического анализа крови соответствовали референсным значениям. В биохимическом профиле отмечено снижение уровня общего белка. Концентрация фибриногена превышала верхнюю границу нормы.

Таблица 1

Основные лабораторные показатели при поступлении

Показатель	Результат в доставленной пробе	Норма	Ед. изм.
Лейкоциты	7.56	4–9	10^9/л
Тромбоциты	188	180–320	10^9/л
Гемоглобин	132	130–160	г/л
Холестерин	3.7	< 6.5	ммоль/л
Мочевина	4.3	2.8–8.1	ммоль/л
Креатинин	91	53–115	мкмоль/л
Общий белок	46	64–87	г/л
АЧТВ	31.2	26–40	с
МНО	1.01	0.85–1.15	–
Протромбиновый индекс	97	70–100	%
Фибриноген	6.74	2.0–4.0	г/л

Примечание. Здесь и в таблице 7: АЧТВ – активированное частичное тромбопластиновое время; МНО – международное нормализованное отношение.

Таблица 2

Терапия при поступлении

Препарат	Доза, мг	Кратность приема в сутки, перорально
Аторвастатин	80	1
Эзетимиб	10	1
Пантопразол	40	1
Эналаприл	5	2
Лерканидипин	10	2
Изосорбид динитрат	20	2
Апиксабан	5	2

Проведенная на момент госпитализации терапия представлена в табл. 2. Апиксабан исходно был назначен онкогематологическому пациенту в связи с высоким риском венозных тромбозов/тромбоэмболий.

При поступлении к апиксабану была добавлена ДАТ: клопидогрел и ацетилсалициловая кислота. Антитромботическая терапия, которую пациент получал в стационаре, представлена в табл. 3.

На девятые сутки госпитализации была выполнена КАГ трансрадиальным доступом и первое ЧКВ: баллонная ангиопластика (БАП) и стентирование (Ст) коронарных артерий – установлены два стента (рис. 1).

В раннем послеоперационном периоде, спустя 10 минут после завершения первого ЧКВ, у пациента развился ангинозный приступ, сопровождавшийся развитием полной AV-блокады 3-й степени и характерной ЭКГ-картиной острой ишемии миокарда нижней локализации (рис. 2).

Подъем сегмента ST II–III-aVF с реципрокной депрессией I-aVL, признаки параритмии – ритм для предсердий синусовый с ЧСС 72 уд/мин, ритм для желудочков – замещающий суправентрикулярный с ЧСС 47 уд/мин.

Диагностирован острый тромбоз стентированных сегментов ПКА. В экстренном порядке выполнено повторное (второе) ЧКВ: БАП зоны тромбоза стентов ПКА (рис. 3).

После второго ЧКВ ангинозные боли были купированы, на ЭКГ-картине – положительная динамика (рис. 4).

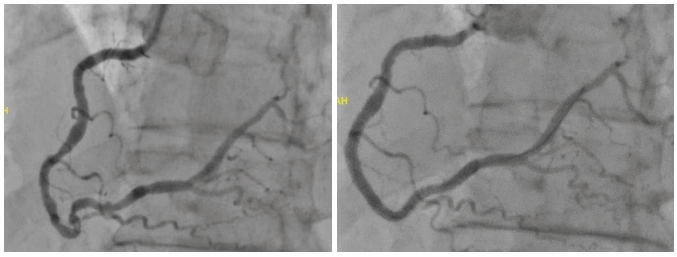

Рис. 1. КАГ при первом ЧКВ: до и после имплантации стентов правой коронарной артерии

Таблица 3

Проводимая в стационаре антитромботическая терапия

Препарат	Доза	Способ введения	Кратность приема	Сутки (от начала госпитализации)
Апиксабан (Эликвис)	5 мг	Перорально	2	1–9-е
Клопидогрел (Плавикс)	75 мг	Перорально	1	2–13-е
Ацетилсалициловая кислота (Кардиомагнил)	75 мг	Перорально	1	8–13-е 18–24-е
	250 мг	Перорально	Однократно	17-е
Эптифибатид	1) в/в болюс однократно 7.3 мл струйно 2) продленная в/в инфузия на 17 часов 13 мл/час	Внутривенно		13–14-е
	1) в/в болюс однократно 7.3 мл струйно 2) продленная в/в инфузия на 20 часов 13 мл/час	Внутривенно		16–17-е
Фондапаринукс натрия (Арикстра)	5 мг	Подкожно	Однократно	17-е
Тикагрелор (Брилинта)	180 мг		Однократно	13-е
	90 мг	Перорально	2	13–28-е и в дальнейшем после выписки в течение года
Ривароксабан (Ксарелто)	10 мг	Перорально	1	13–24-е
	20 мг	Перорально	1	24–28-е и в дальнейшем после выписки в течение года
Эноксапарин натрия (Клексан)	100 мг	Подкожно	1	20–24-е

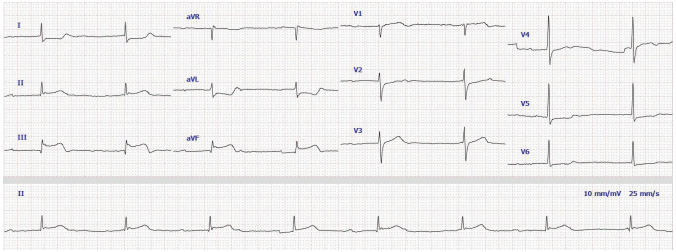

Рис. 2. ЭКГ пациента после завершения первого ЧКВ: характерная ЭКГ-картина острой ишемии миокарда нижней локализации

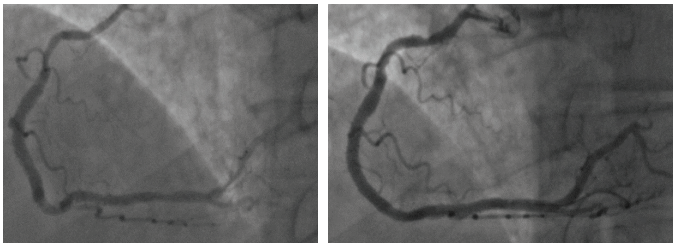

Рис. 3. КАГ при втором ЧКВ: дефект контрастирования (признаки тромбоза стента) ПКА и состояние после проведения баллонной ангиопластики

Лабораторные показатели свидетельствовали об агрегации тромбоцитов с аденозиндифосфатом (АДФ) (20 мкМ/л): на 10-е сутки она составляла 31.2% (табл. 4). Согласно рекомендациям Российского общества кардиологов, а также анестезиологов и реаниматологов, мониторинг функции тромбоцитов необходим после установки коронарных стентов и назначения ДАТ для оценки эффективности антитромботического воздействия и профилактики тромбоза стента [12, 13]. Исследование агрегации тромбоцитов выполняли неоднократно на отечественном анализаторе «АЛАТ-2-Биола» с применением турбидиметрического метода. По результатам исследования при выявлении резистентности к терапии необходимо изменить дозировку препарата либо заменить терапию.

Рецидив осложнения у пациента из описанного клинического случая развился на 13-е сутки госпитализации, состояние пациента ухудшилось: возобновилась боль за грудиной, усилилась слабость. На ЭКГ: полная AV-блокада, элевация сегмента (с.) ST II–III-aVF с реципрокной депрессией I-aVL, V2–V5. Экстренно налажена временная электрокардиостимуляция. В связи с тромбозом стента проведено третье ЧКВ: реканализация, БАП и Ст тремя стентами (рис. 5).

Интраоперационно во время ЧКВ был болюсно введен эптифибатид с последующей инфузией до 7.00 утра 14-го дня госпитализации (см. табл. 3).

Состояние больного стабилизировано: болевой синдром купирован, на ЭКГ – снижение элевации с. ST.

В период с 11-х по 13-е сутки госпитализации, несмотря на терапию клопидогрелом, наблюдался эпизод активации тромбоцитарного звена гемостаза (подъем агрегации до 48%), сменившийся медикаментозно индуцированной гипоагрегацией на 14–15-е сутки госпитализации (14%). Выявленная резистентность пациента к клопидогрелу (носительство полиморфизмов CYP2C19) была подтверждена генетическим анализом, в связи с чем потребовалась замена его на тикагрелор или прасугрел. По решению мультидисциплинарного консилиума было принято решение заменить клопидогрел на тикагрелор, апиксабан – на ривароксабан (в дозе 10 мг в сутки) и отменить ацетилсалициловую кислоту.

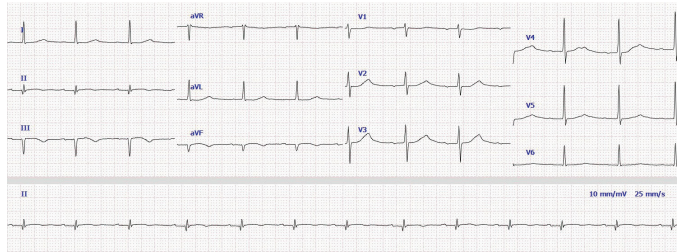

Рис. 4. ЭКГ пациента после второго ЧКВ: снижение сегмента ST ближе к изолинии

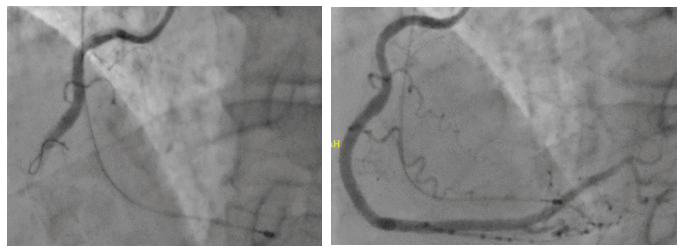

Рис. 5. КАГ при третьем ЧКВ: тромбоз стента (острая окклюзия ПКА) и состояние после рестентирования

Таблица 4

Динамика агрегационной активности тромбоцитов, %

Время проведения, сутки госпитализации	Агрегация тромбоцитов с аденозиндифосфатом, 20 мкМ/л
10-е	31.2
11-е	30
13-е	48
14-е	16.5
15-е	14

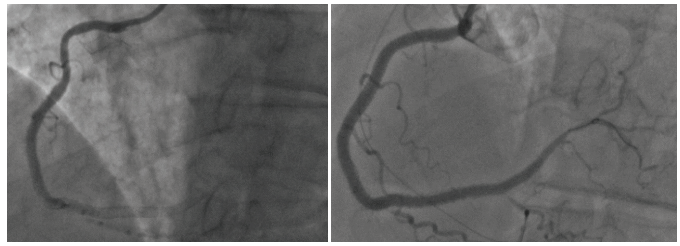

Рис. 6. КАГ при четвертом ЧКВ, проведенном под контролем внутрисосудистого ультразвукового исследования: ретромбоз стента (острая окклюзия ПКА) и состояние после тромбэкстракции и стентирования ПКА

На 16-е сутки возобновилась жгучая боль за грудиной, сопровождавшаяся отрицательной ЭКГ-динамикой. В связи с ретромбозом стента ПКА выполнено четвертое ЧКВ: тромбэкстракция с реканализацией, БАП и Ст одним стентом ПКА под контролем внутрисосудистого ультразвукового исследования (рис. 6).

Послеоперационный период ознаменовался стойким купированием болевого синдрома.

Лабораторные результаты антитромбина III, а также протеинов C и S – в норме, результаты агрегации тромбоцитов с АДФ (20 мкМ/л) представлены в табл. 5.

Анализ динамики агрегационных показателей и рецидивирующих тромбозов стентов указывал на высокую степень вероятности коагулопатии на фоне AL-амилоидоза, возможной тромбофилии. На основании этого на 17-е сутки была пересмотрена схема антитромботической поддержки (табл. 2).

Таблица 5

Динамика агрегационной активности тромбоцитов, %

Время проведения, сутки госпитализации	Агрегация тромбоцитов с аденозиндифосфатом, 20 мкМ/л
16-е	49.0
18-е	26.8
19-е	23.0
20-е	22.2
21-е	17.0
23-е	8.2
26-е	10.6
28-е	7.1

На 21-е сутки пациент переведен из реанимационного в профильное отделение, где был продолжен подбор антитромботической терапии под контролем агрегационной активности тромбоцитов и параметров тромбоэластографии.

Мультидисциплинарный консилиум, проведенный на 24-е сутки, принял обоснованное по результатам обследований решение отменить эноксапарин натрия и ацетилсалициловую кислоту, увеличить дозу ривароксабана до 20 мг, продолжать прием тикагрелора.

По результатам генетического тестирования, выявлены мутации по антиагреганту клопидогрел в виде сочетанного носительства нескольких генетических маркеров, которые могут повышать риск тромбообразования, а также влиять на обмен фолиевой кислоты – MTHFR(het)MTR(het)ITGA2(het) FGB(hom). В таблице 6 приведены результаты генетических исследований, где выявлено сочетанное носительство гетерозиготных вариантов генов фолатного цикла (в генах MTHFR и MTR). Важно отметить, что данная комбинация может способствовать повышению уровня гомоцистеина, а впоследствии – привести к повреждению стенки сосудов, поэтому является независимым фактором риска тромбозов, атеросклероза. Умеренный тромбогенный потенциал реализуется вследствие полиморфизма генов FGB (высокий фибриноген) и ITGA2 (активные тромбоциты). Особого внимания заслуживает гомозиготное носительство варианта в гене фибриногена, которое подразумевает высокий риск тромбофилии.

Гомозиготная форма CYP2C19 681 G > A (*2) означает, что обе копии гена не работают и функция фермента полностью отсутствует. CYP2C19 636 G > A (*3) – это второй дефектный аллель. Наличие одного аллеля в паре с *2 окончательно убирает остаточную активность. CYP2C19 4195 C > T (*17) – это нейтральный или «дикий» тип.

Таким образом, можно сделать вывод по фенотипу: активность фермента CYP2C19 снижена до нуля. Клопидогрел циркулирует в крови, но не блокирует тромбоциты. Высокий риск тромбозов. У пациентов с таким генотипом риск сердечно-сосудистых событий (инфаркт, инсульт, стент-тромбоз) на фоне приема клопидогрела значительно выше, чем у пациентов с нормальным метаболизмом. Согласно консенсусным рекомендациям Clinical Pharmacogenetics Implementation Consortium, применение клопидогрела у носителей данного генотипа нецелесообразно (для профилактики тромбов после стентов, инфарктов или инсультов), а препаратами выбора выступают ингибиторы $P2Y_{12}$-рецепторов, независимые от метаболизма CYP2C19 (тикагрелор или прасугрел).

В последующем типичные ангинозные приступы пациента не беспокоили, ЭКГ-параметры оставались стабильными.

При контрольной эхокардиографии, проведенной на 23-е сутки госпитализации, отмечалась гипокинезия базального сегмента нижней стенки ЛЖ и ФВ 58%. Другой динамики по сравнению с ЭХОКГ при поступлении не наблюдалось.

ЭКГ на 28-е сутки госпитализации: синусовый ритм с ЧСС 70 уд/мин, неполная АВ блокада 1-й степени (PQ 228 мс). По сравнению с ЭКГ от 27-х суток госпитализации восстановился регулярный синусовый ритм, с. ST II–III-aVF – ближе к изолинии.

Пациент в стабильном состоянии был выписан домой с рекомендациями продолжать терапию ривароксабаном 20 мг и тикагрелором 90 мг два раза в сутки в течение года. Основные лабораторные показатели при выписке сохранялись в пределах референсных значений (табл. 7), увеличение количества тромбоцитов по сравнению с исходным на момент госпитализации, вероятно, связано с динамикой воспалительного ответа или реакцией на проводимую терапию. Следует отметить, что по клинико-лабораторным данным функциональная способность почек у пациента не ухудшилась.

Подобная схема лечения антикоагулянтами и дезагрегантами регламентирована особым клиническим случаем, что согласуется с клиническими рекомендациями – при неэффективности клопидогрела произвести замену на тикагрелор

Таблица 6

Генетический анализ с выявленными мутациями

Ген	Полиморфизм	Результат	Клиническое значение
F2 – протромбин (фактор II свертывания крови)	20210 G > A	G/G	Нейтральный аллель
F5 – проакцелерин (фактор V свертывания крови)	1691 G > A (Arg506Gln)	G/G	Нейтральный аллель
F7 – фибриназа (фактор VII свертывания крови)	10976 G > A (Arg353Gln)	G/G	Нейтральный аллель
F13A1 – фибриназа (фактора XIII свертывания крови)	103 G > T (Val35Leu)	G/G	Нейтральный аллель
FGB – фибриноген (фактор I свертывания крови)	-455 G > A	A/A	Высокий риск
ITGA2 – интегрин (тромбоцитарный рецептор к коллагену)	807 C > T (F224F)	C/T	Высокий риск
ITGB3 – интегрин (тромбоцитарный рецептор фибриногена)	1565 T > C (L33P)	T/T	Нейтральный аллель
PAI-1 – серпин (ингибитор активатора плазминогена)	-675 5G/4G	5G/5G	Нейтральный аллель
MTHFR – метилентетрагидрофолатредуктаза	677 C > T	C/T	Высокий риск
MTHFR – метилентетрагидрофолатредуктаза	1298 A > C	A/C	Высокий риск
MTR – метионинсинтаза	2756 A > G	A > G	Высокий риск
MTRR – метионинсинтазаредуктаза	66 A > G	A/A	Нейтральный аллель
CYP2C19	681 G > A	A/A	Гомозиготная форма
CYP2C19	636 G > A	G/A	Гетерозиготная форма
CYP2C19	4195 C > T	C/C	Нейтральный аллель

Таблица 7

Основные лабораторные показатели при выписке пациента

Показатель	Результат в доставленной пробе	Норма	Ед. изм.
Лейкоциты	8.09	4–9	10^9/л
Тромбоциты	359	180–320	10^9/л
Гемоглобин	133	130–160	г/л
Холестерин	3.9	< 6.5	ммоль/л
Мочевина	4.7	2.8–8.1	ммоль/л
Креатинин	83	53–115	мкмоль/л
Общий белок	57	64–87	г/л
АЧТВ	34.7	26–40	с
МНО	1.03	0.85–1.15	–
Протромбиновый индекс	94	70–100	%
Фибриноген	7.02	2.0–4.0	г/л

или прасугрел. Поэтому с учетом рецидивирующего тромбоза стентов ПКА, сопровождающегося тяжелым нарушением проводимости (AV блокада 3-й степени), что свидетельствует о высоком риске летального исхода, решено проводить антикоагулянтную и дезагрегантную терапию по схеме тикагрелор + ривароксабан. Пациент выписан на 28-е сутки в удовлетворительном состоянии.

Пациенту показано динамическое наблюдение мультидисциплинарной командой (кардиолог, гематолог, невролог, гемостазиолог) в амбулаторных условиях. Для профилактики цереброваскулярных заболеваний рекомендованы: контроль и коррекция артериального давления, антитромбоцитарная терапия, нормализация липидного обмена, контроль углеводного обмена, отказ от курения и злоупотребления алкоголем, аэробные нагрузки (ходьба быстрым шагом, бег, плавание), средиземноморская диета или система питания DASH (Dietary Approaches to Stop Hypertension) с преобладанием овощей, фруктов, рыбы, оливкового масла, орехов.

Результаты

На фоне рецидивирующих тромбозов был проведен тщательный мониторинг показателей гемостаза с выявлением следующих ключевых изменений: агрегация тромбоцитов с АДФ демонстрировала значительные колебания (от 7.1 до 49%) с эпизодами повышенных значений, что указывало на нестабильный и недостаточный антиагрегантный эффект клопидогрела. По результатам коагулограммы: отмечались стойкое повышение уровня фибриногена (максимально до 9.52 г/л) и выраженная лабильность АЧТВ на фоне терапии гепарином. Мультидисциплинарный консилиум после двух ЧКВ констатировал фармакогенетическую резистентность к клопидогрелу и недостаточную эффективность апиксабана на фоне коагулопатии, ассоциированной с амилоидозом. Стандартная терапия была заменена на схему: тикагрелор 90 мг два раза в сутки + ривароксабан 10 мг/сут. В дальнейшем, после стабилизации состояния, ривароксабан был увеличен до 20 мг в сутки, а ацетилсалициловая кислота отменена. Применение данной схемы, выходящей за рамки стандартных алгоритмов, было обусловлено угрожающим характером осложнений и индивидуальными клиническими показаниями. На фоне подобранной терапии состояние пациента стабилизировалось. Типичные ангинозные приступы не возобновлялись. На контрольных ЭКГ регистрировался синусовый ритм без признаков острой ишемии. При выписке пациент предъявлял жалобы лишь на общую слабость. Гемодинамика была стабильной: артериальное давление – 110/70 мм рт. ст., ЧСС – 66 уд/мин.

Обсуждение

Представленное клиническое наблюдение демонстрирует редкое и осложненное течение ишемической болезни сердца у пациента с онкогематологическим заболеванием.

Эффективное лечение данной когорты пациентов возможно только при сочетании постоянного контроля клинического состояния и его соответствия лабораторным параметрам (которые должны быть расширены, а не ограничены уровнем агрегации тромбоцитов или фоновым состоянием коагулограммы). Важно учитывать, что исключительно количественная оценка функциональной активности тромбоцитов не всегда позволяет достоверно оценить эффективность антиагрегантов и, соответственно, исключает возможность оперативной коррекции тактики лечения.

К ключевому фактору, способствовавшему рецидивирующему тромбозу, можно отнести триггерную роль гиперкоагуляционного синдрома, индуцированного множественной миеломой и AL-амилоидозом (данные патологии ассоциированы с эндотелиальной дисфункцией, повышением агрегационной активности тромбоцитов и гиперфибриногенемией). В результате установленной резистентности к клопидогрелу (по данным мониторинга агрегации тромбоцитов с объективным подтверждением неэффективности стандартной дозы клопидогрела) потребовался переход на более мощный ингибитор P2Y12-рецепторов – тикагрелор. Недостаточная эффективность прямой антикоагуляции обусловила необходимость смены класса антикоагулянта. Принятое решение о назначении комбинации тикагрелора и ривароксабана выходит за рамки стандартных рекомендаций в связи с повышенным риском кровотечений. Однако в описанном клиническом случае при неэффективности всех стандартных подходов и угрозе жизни пациента именно эта схема позволила добиться стабилизации и предотвратить повторные тромбозы. Также следует отметить, что использование нестандартной двойной терапии (антитромбоцитарной и антикоагулянтной), включающей тикагрелор и ривароксабан, преследовало своей целью не только профилактику стеноза стентов, но и предотвращение в последующем возможных цереброваскулярных осложнений у пациента с высоким риском их развития. Поскольку наличие ВТ, эндотелиальной дисфункции, гиперкоагуляции, повышенной активности тромбоцитов – ключевые патогенетические факторы не только ОИМ, но и ишемической атаки и инсульта [1], также сам ОИМ и перенесенный ранее ОИМ ассоциированы с повышенным риском развития ишемического инсульта [14].

Заключение

Описанный клинический случай демонстрирует критическую важность кардиоонкологической настороженности в практике врачей-специалистов, в том числе и у интервенционных кардиологов, поскольку наглядно показывает, что резистентное к стандартному лечению течение ИБС может быть фенотипическим проявлением латентно протекающего онкогематологического заболевания. И такие осложнения, как частые рецидивы тромбозов коронарных стентов при подтвержденной эффективности антиагрегантной терапии без выраженных модифицируемых факторов риска, являются основанием для проведения расширенного гематологического обследования. Клинический случай подтверждает, что при сочетанной сердечно-сосудистой и онкогематологической патологии применение единых стандартных алгоритмов не только нецелесообразно, но и может иметь негативные последствия. В подобных случаях выбор индивидуальных, отклоняющихся от принятых клиническими рекомендациями схем ведения – необходимая и обоснованная мера, а ключевым условием успешного ведения пациентов с вовлечением нескольких физиологических систем остается мультидисциплинарный подход.

Литература

1. Беленков Ю.Н. и др. Кардиоонкология сегодня: анализ первых европейских клинических рекомендаций 2022 года // Кардиология. – 2023. – Т. 63. – № 7. – С. 3–15. [Belenkov Y.N. et al. Cardio-oncology today: digest of the first European clinical guidelines (2022) // Kardiologiia. – 2023. – V. 63. – No. 7. – P. 3–15. In Russian] DOI: 10.18087/cardio.2023.7.n2445.
2. Куцакина Д.А. и др. Влияние опухоль-ассоциированного системного воспаления на сосудистое ремоделирование у онкогематологических пациентов до начала химиотерапии // Кардиология. – 2025. – Т. 65. – № 11. – С. 71–78. [Kutsakina D.A. et al. The influence of tumor-associated systemic inflammation on vascular remodeling in oncohematological patients before chemotherapy // Cardiology. – 2025. – V. 65. – No. 11. – P. 71–78. In Russian]. DOI: 10.18087/cardio.2025.11.n3022.
3. Бузиашвили Ю.И. и др. Сердечно-сосудистые и онкологические заболевания – фокус на модифицируемых факторах риска и современные патогенетические аспекты // Вестник Российской академии медицинских наук. – 2023. – Т. 78. – № 2. – С. 132–140. [Buziashvili Yu.I. et al. Cardiovascular and oncological diseases – focus on modifiable risk factors and modern pathogenetic aspects // Bulletin of the Russian Academy of Medical Sciences. – 2023. – V. 78. – No. 2. – P. 132–140. In Russian]. DOI: 10.15690/vramn8359.
4. Муркамилов И.Т. и др. Цереброваскулярные осложнения у больных со злокачественными новообразованиями // Журнал неврологии и психиатрии им. С.С. Корсакова. – 2021. – Т. 121. – № 12. – С. 128–133. [Murkamilov I.T. et al. Cerebrovascular complications in patients with malignant neoplasms // Journal of Neurology and Psychiatry named after S.S. Korsakov. – 2021. – V. 121. – No. 12. – P. 128–133. In Russian]. DOI: 10.17116/jnevro2021121121128.
5. Алешечкин П.А. и др. Ранние и отдаленные неврологические осложнения химиотерапии в онкологии (обзор литературы) // Злокачественные опухоли. – 2022. – Т. 12. – № 4. – С. 41–49. [Aleshechkin P.A. et al. Early and late neurological complications of chemotherapy in oncology (literature review) // Malignant Tumors. – 2022. – V. 12. – No. 4. – P. 41–49. In Russian]. DOI: 10.18027/2224-5057-2022-12-4-41-49.
6. Рехтина И.Г. и др. Нарушения гемостаза у пациентов с системным AL-амилоидозом // Терапевтический архив. – 2023. – Т. 95. – № 9. – С. 746–750. [Rekhtina I.G. et al. Hemostasis disorders in patients with systemic AL amyloidosis // Therapeutic Archive. – 2023. –V. 95. – No. 9. – P. 746–750. In Russian]. DOI: 10.26442/00403660.2023.09.20237.
7. Gelbenegger G. et al. Clinical pharmacology of antiplatelet drugs // Expert review of clinical pharmacology. – 2022. – V. 15. – No. 10. – P. 1177–1197. DOI: 10.1080/17512433.2022.2121702.
8. Землянская Н.С. и др. Современное состояние проблемы рестеноза коронарных артерий после эндоваскулярного стентирования: обзор литературы // Наука и здравоохранение. – 2020. – № 4. – С. 32–48. [Zemlyanskaya N.S. et al. Current state of the problem of coronary artery restenosis after endovascular stenting: a literature review // Science and Healthcare. – 2020. – No. 4. – P. 32–48. In Russian]. DOI: 10.34689/SH.2020.22.4.004.
9. Meijers W.C. et al. Forward and reverse cardio-oncology // Physiological Reviews. – 2026. – V. 106. – No. 1. – P. 587–644. DOI: 10.1152/physrev.00041.2024.
10. Бортезомиб: инструкция по применению препарата. URL: https://www.vidal.ru/drugs/bortezomib__44098?ysclid=mlz6qciop994125660.
11. Alvitigala B.Y. et al. Pharmacokinetic, pharmacodynamic, and pharmacogenetic assays to monitor clopidogrel therapy // Pharmacology Research & Perspectives. – 2020. – V. 8. – No. 6. – P. e00686. DOI: 10.1002/prp2.686.
12. Заболотских И.Б. и др. Периоперационное ведение пациентов, получающих длительную антитромботическую терапию. Клинические рекомендации Федерации анестезиологов и реаниматологов // Вестник интенсивной терапии им. А.И. Салтанова. – 2019. – № 1. – С. 7–19. [Zabolotskikh I.B. et al. Perioperative management of patients receiving long-term antithrombotic therapy. Clinical guidelines of the Federation of Anesthesiologists and Resuscitators // Bulletin of Intensive Care named after A.I. Saltanov. – 2019. – No. 1. – P. 7–19. In Russian].
13. Бойцов С.А. и др. Кардиоваскулярная профилактика 2022. Российские национальные рекомендации // Российский кардиологический журнал. – 2023. – Т. 28. – № 5. – С. 119–249. [Boytsov S.A. et al. Cardiovascular prevention 2022. Russian national recommendations // Russian Journal of Cardiology. – 2023. – V. 28. – No. 5. – P. 119–249. In Russian]. DOI: 10.15829/1560-4071-2023-5452.
14. Пизов Н.А. и др. Кардиоэмболический инсульт и эндотелиальная дисфункция у мужчин 30–50 лет // Медицинский совет. – 2024. – Т. 18. – № 13. – С. 71–76. [Pizov N.A. et al. Cardioembolic stroke and endothelial dysfunction in men 30–50 years old // Medical Council. – 2024. – V. 18. – No. 13. – P. 71–76. In Russian]. DOI: 10.21518/ms2024-301.