DOI: 10.48612/cgma/ek3h-bfeh-58a6

ПРОБЛЕМА ВЫБОРА ВАРИАНТА ДРЕНИРОВАНИЯ МАЛОГО ТАЗА ПРИ ОПЕРАЦИЯХ НА ПРЯМОЙ И СИГМОВИДНОЙ КИШКЕ ПО ПОВОДУ КОЛОРЕКТАЛЬНОГО РАКА

А.Л. Гончаров[1], А.С. Асланян[1*], В.В. Мастерова[3], И.И. Муратов[1], Т.В. Хоробрых[2], В.С. Гончарова[3]

[1] ФГБУ «Центральная клиническая больница с поликлиникой» Управления делами Президента РФ, Москва

[2] ФГАОУ ВО «Первый Московский государственный медицинский университет им. И.М. Сеченова» Минздрава России (Сеченовский Университет), Москва

[3] ФГБОУ ВО «Российский университет медицины» Минздрава России, Москва

SELECTION OF A PELVIC DRAINAGE OPTION AT RECTAL AND SIGMOID COLON SURGERIES IN PATIENTS WITH COLORECTAL CANCER

A.L. Goncharov[1], A.S. Aslanyan[1*], V.V. Masterova[3], I.I. Muratov[1], T.V. Khorobryh[2], V.S. Goncharova[3]

[1] Central Clinical Hospital with Out-Patient Unit of Department of Presidential Affairs, Moscow, Russia

[2] I.M. Sechenov First Moscow State Medical University (Sechenov University), Moscow, Russia

[3] Russian University of Medicine, Moscow, Russia

***E-mail:** aram_aramais@mail.ru

Аннотация

Цель исследования – провести сравнительный анализ послеоперационных результатов применения трансабдоминального дренирования малого таза дренажем Jackson-Pratt и стандартного варианта дренирования малого таза силиконовым трубчатым дренажем у пациентов, перенесших сфинктеросохраняющие резекции прямой и сигмовидной кишки с формированием тазового анастомоза. **Материалы и методы.** В ретроспективное нерандомизированное исследование были включены 217 пациентов со злокачественными новообразованиями прямой или сигмовидной кишки. В качестве хирургического этапа лечения пациентам выполняли радикальные операции: 108 (49.7%) пациентам – лапароскопически, 109 (50.3%) пациентам – роботически. Дренирование производили: дренажем Jackson-Pratt – 32 (14.7%) пациентам (основная группа) и стандартным силиконовым трубчатым дренажем – 185 (84.9%) пациентам (контрольная группа). **Результаты.** Среднее время операции составило 244.4 ± 57.6 мин. в группе с силиконовым трубчатым дренажем и 257.2 ± 68.4 мин. в группе с дренажем Jackson-Pratt (p = 0.264). Интраоперационных осложнений не было. Кровопотеря в группе контроля составила 60.8 ± 34.7 мл, а в группе Jackson Pratt – 51.1 ± 47.7 мл (p = 0.019). В группе контроля дренаж удаляли в среднем через 2.8 ± 1.6 дня, в группе Jackson Pratt –через 4.6 ± 2.5 дня (p < 0.001). Уретральный катетер в группе контроля удаляли на 2-й ± 1 день, в группе Jackson Pratt – на 3-й ± 3 дня (p = 0.071). Послеоперационный койко-день в контрольной группе составил – 8.5 ± 3.3 дня, в группе Jackson Pratt – 8.3 ± 3.6 дня (p = 0.845). Ранние послеоперационные осложнения отмечались у 40 (22.2%) пациентов из группы контроля и у 7 (18.8%) пациентов в группе Jackson-Pratt (p = 0.841). Отдаленные послеоперационные осложнения были выявлены у 20 (10.8%) пациентов в контрольной группе и у 2 (6.3%) пациентов в группе Jackson-Pratt (p = 0.750). **Заключение.** Применение дренирования малого таза после резекций прямой и сигмовидной кишки с формированием тазового анастомоза дренажем Jackson-Pratt ассоциируется с лучшей переносимостью дренажа (меньший болевой синдром, возможность более длительного дренирования) и тенденцией к снижению частоты тазовых осложнений по сравнению с использованием трубчатого силиконового дренажа, хотя статистически значимых различий по основным послеоперационным осложнениям выявлено не было. Настоящее исследование ограничено малой выборкой пациентов и нерандомизированным дизайном исследования, в связи с чем для подтверждения полученных данных необходимы последующие исследования с достаточной статистической мощностью.

Ключевые слова: колоректальный рак, дренирование по Jackson-Pratt, трубчатый силиконовый дренаж, дренирование малого таза.

Abstract

Purpose. To compare postoperative outcomes after pelvic drainage by Jackson-Pratt technique and by the standard pelvic technique with silicone tubular drainage in patients who survived sphincter-preserving resections of the rectum and sigmoid colon with pelvic anastomosis formation. **Material and methods.** 217 patients with malignant neoplasms in the rectum or in the sigmoid colon were enrolled in a retrospective non-randomized trial. Radical surgeries included the following: 108 (49.7%) patients had laparoscopic interventions; 109 (50.3%) – robotic ones. Jackson-Pratt drainage was put in 32 cases (14.7%) in the studied group, and standard silicone tube drainage was put in 185 cases (84.9%) in the control group. **Results.** The average duration of surgical intervention was 244.4 ± 57.6 in the silicone tube drainage group and 257.2±68.4 in the Jackson-Pratt drainage group (p = 0.264). There were no intraoperative complications. Blood loss was 60.8 ± 34.7 ml in the control group and 51.1 ± 47.7 ml in the Jackson-Pratt group (p = 0.019). The drainage was removed, in the average, on day 2.8 ± 1.6 in the control group and on day 4.6 ± 2.5 in the Jackson-Pratt group (p < 0.001). The urethral catheter was removed on day 2 ± 1 in the control group and on day 3 ± 3 in the Jackson-Pratt group (p = 0.071). Postoperative hospital stay in the control group was 8.5 ± 3.3 days, in the Jackson-Pratt group 8.3 ± 3.6 days (p = 0.845).

Early postoperative complications were noted in 40 (22.2%) patients in the control group and in 7 (18.8%) patients in the Jackson Pratt group (p = 0.841). Late postoperative complications were registered in 20 (10.8%) patients in the control group and in 2 (6.3%) patients in the Jackson-Pratt group (p = 0.750). **Conclusion.** Pelvic drainage after the rectal and sigmoid colon resection with the formation of pelvic anastomosis by the Jackson Pratt technique is associated with better drainage tolerance (less pain syndrome, longer drainage duration) and with a trend towards less pelvic complications compared to tubular silicone drainage, though statistically significant differences in major postoperative complications were not found out. Conclusion limitations are caused by a small sample size and non-randomized study design; further researches with sufficient statistical power are required to confirm these observations.

Keywords: colorectal cancer, Jackson-Pratt drainage, tubular silicone drainage, pelvic drainage.

Ссылка для цитирования: Гончаров А.Л., Асланян А.С., Мастерова В.В., Муратов И.И., Хоробрых Т.В., Гончарова В.С. Проблема выбора варианта дренирования малого таза при операциях на прямой и сигмовидной кишке по поводу колоректального рака. Кремлевская медицина. Клинический вестник. 2026; 2: 34–40.

Введение

Колоректальный рак (КРР) занимает третье место по заболеваемости в структуре всех онкологических заболеваний (9.6% во всем мире) и второе место среди смертности от онкологических заболеваний (9.3% за 2022 г.) [1]. Общая пятилетняя выживаемость при данной патологии составляет около 65% [2]. В Российской Федерации отмечается высокий уровень заболеваемости и смертности от КРР. В общей структуре онкологической заболеваемости в России рак толстой кишки составляет 11.5%. Среди мужского населения этот показатель достигает 11.4%, что соответствует третьему месту по частоте встречаемости после злокачественных новообразований трахеи, бронхов, легких (17.8%), предстательной железы (14.4%). Среди лиц женского пола доля КРР составляет 11.7% и он занимает третье место после опухолей молочной железы (20.9%) и кожи (14.6%). В 2023 г. в нашей стране зарегистрировано более 68 тысяч случаев рака толстой кишки и более 18 тысяч летальных случаев от КРР [3].

Лечение рака прямой кишки является мультидисциплинарной проблемой [4]. Хирургическая операция представляет собой один из этапов комбинированного лечения и характеризуется высоким риском послеоперационных осложнений. Несостоятельность колоректального анастомоза после операций на прямой кишке может составлять 11–20%, а тазовые гнойно-септические осложнения, включая поздние осложнения в виде свищей, пресакрального синуса, стриктуры анастомоза, встречаются в 12–22% случаев, что, в свою очередь, влечет за собой ухудшение прогноза общей выживаемости[5–9].

Дренирование малого таза является важным элементом в профилактике и лечении гнойно-септических осложнений, поэтому определение необходимости и наиболее эффективного способа дренирования малого таза является актуальной клинической проблемой.

Цель исследования – сравнительный анализ послеоперационных результатов применения трансабдоминального дренирования малого таза дренажем Jackson-Pratt и стандартного варианта дренирования малого таза силиконовым трубчатым дренажем у пациентов после сфинктеросохраняющих резекций прямой и сигмовидной кишки с формированием тазового анастомоза.

Материалы и методы

В моноцентровое ретроспективное нерандомизированное исследование было включено 217 пациентов, которым проводили операции на прямой или сигмовидной кишке по поводу колоректального рака. Все пациенты находились на лечении в отделении колопроктологии Центральной клинической больницы с поликлиникой Управления делами Президента Российской Федерации в период с июня 2016 г. по ноябрь 2024 г. Перед госпитализацией, в соответствии с клиническими рекомендациями и в зависимости от конкретной клинической ситуации, 101 пациенту была проведена неоадъювантная химиолучевая терапия (НА ХЛТ).

На хирургическом этапе лечения пациентам были выполнены следующие операции: передняя резекция прямой кишки, низкая передняя резекция прямой кишки с тотальной мезоректумэктомией, брюшно-анальная резекция прямой кишки, резекция сигмовидной кишки, брюшно-промежностная экстирпация прямой кишки. Лапароскопическим доступом было проведено 108, роботическим доступом – 109 операций. В основную группу дренирования по Jackson-Pratt были включены 32 пациента, в контрольную группу дренирования силиконовым дренажем – 185 пациентов. У пациентов основной группы использовали дренаж по Jackson-Pratt диаметром 13Fr, который проводили через троакарный прокол в левой подвздошной области, укладывали по диагонали слева направо под низведенную кишку к анастомозу до дистальной границы мобилизации справа (рис. 1).

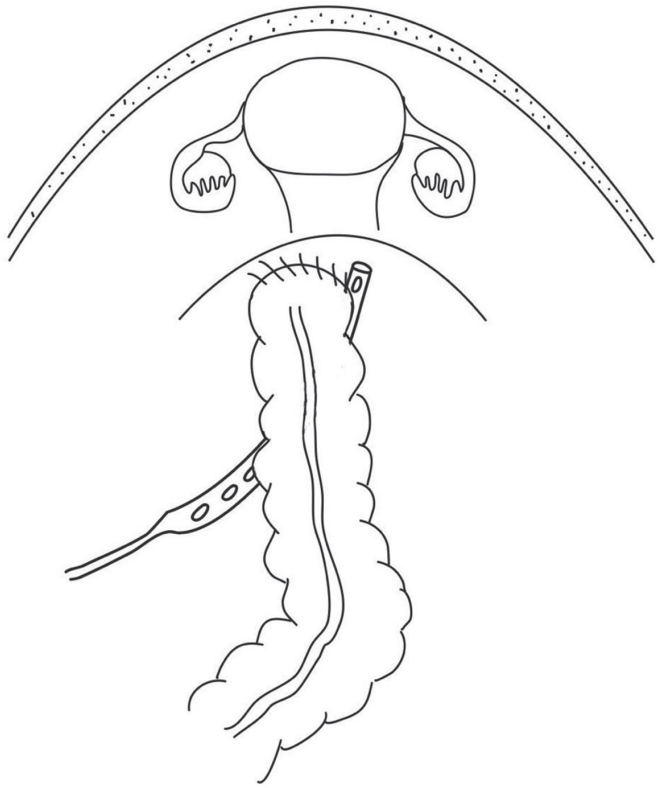

Рис. 1. Техника установки дренажа по Jackson-Pratt

Таблица 1

Клинико-демографическая характеристика исследуемых групп

Показатель	Основная группа (дренаж Jackson-Pratt, n = 32)	Контрольная группа (трубчатый силиконовый дренаж, n = 185)	p
Пол ▪ Мужчины, n (%) ▪ Женщины, n (%)	 21 (65.6) 11 (34.4)	 103 (55.7) 82 (44.3)	0.294
Возраст, годы, Me (Q25; Q75)	64 (57; 70)	63 (57; 70)	0.727
ИМТ, кг/м^2, Me (Q25; Q75)	26 (23; 30)	26 (24; 29)	0.931
CCI, Me (Q25; Q75)	6 (5; 8)	6 (5; 7)	0.152
Высота опухоли от зубчатой линии, см, Me (Q25; Q75)	11.5 (6.0; 18.0)	8.0 (5.0; 16.0)	0.193
Физиологический статус пациентов по шкале ASA: ▪ ASA I–II, n (%) ▪ ASA III–IV, n (%)	 24 (75) 8 (25)	 120 (64.9) 65 (35.1)	0.263
▪ ECOG 0, n ▪ ECOG 1, n ▪ ECOG 2, n	18 14 0	132 48 5	0.082
Индекс коморбидности, ($M \pm \sigma$)	6.3 ± 2.0	5.8 ± 1.7	0.300
Неоадъювантная ХЛТ/ХТ, n (%)	14 (43.75)	83 (44.8)	0.326
Предварительное стомирование, n (%)	2 (6.3)	16 (8.6)	1.000
Сочетанные операции, n (%)	1 (3.1)	13 (7.0)	0.699
Комбинированные операции, n (%)	5 (15.6)	10 (5.4)	0.051

Силиконовый дренаж в контрольной группе устанавливали через троакарный прокол справа в таз до уровня анастомоза. В обеих группах ежедневно производили измерение объема и характера отделяемого по дренажу. Критерием к удалению дренажа было снижение объема суточного серозного отделяемого менее 100 мл.

С целью получения предоперационной характеристики оценивали такие показатели, как пол, возраст, индекс массы тела (ИМТ), физиологический статус пациентов по классификации Американского общества анестезиологов (ASA Physical Status Classification System), тяжесть состояния пациента по версии ВОЗ/ECOG, индекс коморбидности Charlson (Charlson Comorbidity Index (CCI)). Также оценивали следующие интраоперационные показатели: продолжительность оперативного вмешательства, объем интраоперационной кровопотери, интраоперационные осложнения, вид установленного дренажа, количество установленных дренажей, также определяли, выводилась ли стома.

Послеоперационные результаты содержали сведения о числе послеоперационных койко-дней, сроках удаления дренажа и уретрального катетера, а также о наличии или отсутствии ранних и поздних послеоперационных осложнений. Ранние послеоперационные осложнения оценивали по классификации Clavien – Dindo.

В исследуемую выборку вошли 217 пациентов, из них 124 (57.1%) мужчины со злокачественными новообразованиями прямой или сигмовидной кишки. Медиана (Me) возраста составила 63 (57; 70) года. Дренирование производили дренажем Jackson-Pratt (14.7%) и стандартным силиконовым трубчатым дренажем (84.9%). Для анализа влияния дренажа на несостоятельность анастомоза и тазовые гнойно-септические осложнения в настоящей работе рассматриваются результаты у пациентов, перенесших сфинктеросохраняющие операции с формированием тазового анастомоза (n = 205). Клинико-демографическая характеристика пациентов представлена в табл. 1.

Таблица 2

Степень тяжести ранних послеоперационных осложнений по шкале Clavien – Dindo в общей популяции

Степень тяжести	Частота случаев, n	%
Нет осложнений	170	78.3
1	17	7.8
2	13	6.0
3	13	6.0
4	3	1.4
5	1	0.5
Всего	217	100

Базу данных создавали при помощи электронного пакета Microsoft Office Excel 2016. Статистический анализ полученных результатов проводили с помощью специализированной программы IBM SPSS Statistics v.27. Нормальность распределения количественных признаков оценивали с помощью критерия Колмогорова – Смирнова (n > 50) и критерия Шапиро – Уилка (n < 50). При нормальном распределении количественного признака данные представляли в виде среднего арифметического (M) и стандартного отклонения (± SD). При распределении, отличном от нормального, – в виде медианы (Me) и квартилей (Q25; Q75). При распределении количественного признака, отличном от нормального, для сравнения двух групп использовали U-критерий Манна – Уитни, при нормальном распределении – t-критерий Стьюдента для независимых выборок. Для сравнения качественных признаков между двумя группами использовали критерий χ^2 Пирсона. Если ожидаемые явления были менее 5, применяли точный критерий Фишера (двухсторонний критерий), если ожидаемые явления находились в интервале от 5 до 10 – критерий χ^2 с поправкой Йетса на непрерывность. Различия считали статистически значимыми при $p < 0.05$.

Таблица 3

Результаты применения различных вариантов дренирования малого таза

Показатель	Основная группа (дренаж Jackson-Pratt, n = 32)	Контрольная группа (трубчатый силиконовый дренаж, n = 185)	p
Вид операции ▪ лапароскопическая, n (%) ▪ роботическая, n (%)	 25 (78.1) 7 (21.9)	 83 (44.9) 102 (55.1)	**< 0.001**
Число дренажей ▪ один, n (%) ▪ два, n (%)	 31 (96.9) 1 (3.1)	 184 (99.5) 1 (0.5)	0.274
Формирование превентивной стомы, n (%)	23 (71.9)	129 (69.7)	0.806
Время операции (M ± SD), мин.	257.2 ± 68.4	244.4 ± 57.9	0.264
Интраоперационная кровопотеря (M ± SD), мл	51.1 ± 47.7	60.8 ± 34.7	**0.019**
Время стояния дренажа (M ± SD), дни	4.6 ± 2.5	2.8 ± 1.6	**< 0.001**
Удаление уретрального катетера (M ± SD), дни	3 ± 3	2 ± 1	0.071
Послеоперационные койко-дни (M ± SD)	8.3 ± 3.6	8.5 ± 3.3	0.845
Ранние осложнения, n (%) ▪ несостоятельность анастомоза ▪ гнойно-воспалительные осложнения малого таза ▪ общие гнойно-воспалительные осложнения	7 (18.8) 2 (6.25) 2 (6.25) 3 (6.3)	40 (22.2) 15 (8.1) 10 (6) 15 (8.1)	0.841
Степень тяжести осложнений по шкале Clavien – Dindo, n (%) ▪ нет ▪ CD 1 ▪ CD 2 ▪ CD 3 ▪ CD 4 ▪ CD 5	 25 (78.1) 1 (3.1) 1 (3.1) 5 (15.6) 0 0	 145 (78.4) 16 (8.6) 12 (6.5) 8 (4.3) 3 (1.6) 1 (0.5)	0.152
Отдаленные осложнения, n (%)	2 (6.3)	20 (10.8)	0.750
Реконструкция анастомоза, n (%)	2 (6.3)	13 (7.0)	1.000

Примечание. Жирным шрифтом выделены статистически значимые различия.

Результаты

Среднее время операции составило 244.4 ± 57.6 мин. в группе с силиконовым трубчатым дренажем и 257.2 ± 68.4 мин. в группе с дренажем Jackson-Pratt (p = 0.264). Интраоперационных осложнений зафиксировано не было. Кровопотеря в группе контроля составила 60.8 ± 34.7 мл, а в группе Jackson Pratt – 51.1 ± 47.7 мл (p = 0.019). В объединенном анализе общей выборки исследования в 47 случаях из 217 (21.7%) отмечались ранние осложнения. Большее количество ранних осложнений в объединенном анализе наблюдалось среди тех пациентов, которым проводили неоадъювантную ХЛТ (p = 0.023). Степень тяжести осложнений по шкале Clavien – Dindo и их частота представлены в табл. 2. У пациентов с ранними осложнениями (n = 47) наблюдался более тяжелый физиологический статус по ASA (III–IV), чем у пациентов без осложнений – 55.3 и 27.6% соответственно; p < 0.001. У пациентов с ранними осложнениями наблюдалась меньшая высота расположения опухоли от зубчатой линии – 7 (4; 13) и 8 (5; 17) см; p = 0.023.

Объем серозно-геморрагического отделяемого в основной группе составил в среднем 223 ± 89 мл/сут, в контрольной группе составил в среднем 121 ± 76 мл/сут (p < 0.001). В группе контроля дренаж удалялся в среднем через 2.8 ± 1.6 дня, в группе Jackson-Pratt – через 4.6 ± 2.5 дня, по достижении суточного объема отделяемого около 100 мл (p < 0.001). Уретральный катетер удаляли в группе контроля на 2-й ± 1 день, в группе Jackson-Pratt – на 3-й ± 3 дня (p = 0.071). У 10 (5.4%) больных в группе контроля в раннем послеоперационном периоде отмечался выраженный болевой синдром (7–9 баллов по ВАШ) в области установки силиконовых трубчатых дренажей, что служило причиной досрочного их удаления в первые же сутки, в группе Jackson-Pratt развития болевого синдрома подобной интенсивности не отмечалось (0%) (p = 0.021). Послеоперационный койко-день составил в контрольной группе - 8.5 ± 3.3 дня, в группе Jackson-Pratt - 8.3 ± 3.6 дня (p = 0.845) (табл. 3).

Ранние послеоперационные осложнения отмечались у 7 (18.8%) пациентов основной группы Jackson-Pratt и у 40 (22.2%) пациентов группы контроля (p = 0.841) (табл. 3). Частота развития осложнений 4–5-й степени тяжести по шкале Clavien – Dindo составила в контрольной группе 4 (2.1%) случая по сравнению с отсутствием подобных осложнений в группе Jackson-Pratt (0%). Одним из наиболее частых ранних послеоперационных осложнений в нашей работе была частичная несостоятельность анастомоза в обеих группах (p = 0.841). Несостоятельность анастомоза развилась у двух пациентов основной группы и у 15 пациентов контрольной группы. Дополнительным важным аспектом при ее коррекции является отсутствие необходимости выполнения трансанального дренирования на фоне установки дренажей Jackson-Pratt в отличие от пациентов с трубчатыми силиконовыми дренажами.

У 22 (10.1%) пациентов наблюдались отдаленные осложнения (ишиоректальный абсцесс, стриктура анастомоза,

пресакральный синус, ректовагинальный свищ), из них у 20 (10.8%) – в контрольной группе и у 2 (6.3%) – в группе Jackson-Pratt (p = 0.750) (табл. 3). У всех 22 пациентов также отмечался более тяжелый физиологический статус по ASA (III–IV), чем у пациентов без осложнений – 72.7 и 29.2% соответственно (p < 0.001). Кроме того, у пациентов с отдаленными осложнениями наблюдались больший ИМТ – 30 (27.8; 33) и 26 (23.8; 29) кг/м² (p < 0.001) и большая продолжительность операции 273.0 ± 54.8 минуты и 243.2 ± 59.5 минуты (p = 0.028) соответственно.

Различные варианты реконструкции анастомоза (бужирование стриктуры, марсупилизация пресакрального синуса, иссечение и пластика свищей) потребовались 2 (6.3%) пациентам в основной группе и 13 (7.0%) – в контрольной. Закрытие стомы было выполнено 117 (76.9%) из 152 стомированных пациентов обеих групп.

Обсуждение

Контроль послеоперационных осложнений при хирургическом лечении пациентов с КРР является актуальной проблемой. Несостоятельность анастомоза и гнойно-септические осложнения приводят к увеличению времени пребывания пациента в стационаре и расходов на медицинские услуги, снижают общую и безрецидивную выживаемость пациентов [8]. Дренирование малого таза – один из вариантов диагностики и курирования послеоперационных осложнений.

Существенную роль в профилактике и лечении таких осложнений играют виды используемых дренажей и способ их установки. Решение использовать или не использовать дренаж может зависеть от предпочтений хирурга и конкретной клинической ситуации, поскольку данные публикаций в настоящее время не дают однозначного ответа на вопрос об их целесообразности [10]. По этой причине стратегия отказа от установки послеоперационного дренажа в последние годы также является довольно распространенной практикой [11]. По данным объединенного пулированного анализа, в который вошли 11 клинических исследований (суммарно 1803 субъекта: 939 пациентов в группе с дренированием и 864 пациента в группе без дренирования), не было выявлено статистически значимых различий между группой с дренажем и группой без дренажа в отношении частоты развития несостоятельности анастомоза (относительный риск (ОР) 1.14, 95%-ный доверительный интервал (95% ДИ) 0.80–1.62, p = 0.47), клинической несостоятельности анастомоза (ОР 1.39, 95% ДИ 0.80–2.39, p = 0.24), рентгенологической несостоятельности анастомоза (ОР 0.92, 95% ДИ 0.56–1.51, p = 0.74), смертности (ОР = 0.94, 95% ДИ 0.57–1.55, p = 0.81), раневой инфекции (ОР 1.19, 95% ДИ 0.84–1.69, p = 0.34), повторной операции (ОР 1.18, 95% ДИ 0.75–1.85, p = 0.47) и респираторных осложнений (ОР 0.82, 95% ДИ 0.55–1.23, p = 0.34) [12].

В другом многоцентровом рандомизированном контролируемом исследовании (РКИ) GRECCAR 5 с участием 494 пациентов также не было выявлено корреляции между размещением дренажа и послеоперационными осложнениями, частотой повторных операций или числом койко-дней [13]. Однако по-прежнему существует несколько объективных причин, оправдывающих дренирование таза после операций на прямой кишке (особенно при низких передних резекциях): удаление возможного скопления жидкости (гематомы, серомы, лимфа), снижение рисков абсцедирования и кровотечений, раннее выявление несостоятельности анастомоза, снижение частоты несостоятельности анастомоза и тазового сепсиса [14]. Так, в крупном многоцентровом РКИ, проведенном Peters и соавт., включающем 924 пациента, была продемонстрирована эффективность тазового дренирования после передней резекции прямой кишки. Несостоятельность анастомоза была выявлена у 107 (11.6%) пациентов: в группе с дренированием малого таза – у 76 (9.6%) из 792 пациентов, в группе без дренирования – 31 (23.5%) из 132 пациентов (p < 0.001) [15]. Проведенный метаанализ пяти исследований по изучению эффективности тазового дренирования, основанных на данных 1986 пациентов, выявил более низкую частоту несостоятельности анастомозов у пациентов с тазовым дренажем, чем у пациентов без дренажа (ОР 0.42, 95% ДИ 0.28–0.62). Значимо более низкий уровень повторного вмешательства был в группе с дренажем, чем в группе без дренажа (ОР 0.29; 95% ДИ 0.18–0.46). Таким образом, превентивное дренирование малого таза может предотвратить дополнительные хирургические или чрескожные процедуры в послеоперационном периоде [16].

Меньшая частота повторных операций при использовании тазовых дренажей свидетельствует о возможности проведения консервативного лечения (которое представляется предпочтительнее повторных оперативных вмешательств) с использованием антибиотиков широкого спектра действия и дальнейшей оценкой динамики. Кроме того, в настоящее время существует несколько способов малоинвазивной коррекции частичной несостоятельности анастомоза при условии отсутствия септических проявлений или симптомов распространенного перитонита, включая лапароскопическую установку дренажа, чрескожное пункционное и трансанальное дренирование. Также одним из методов лечения несостоятельности анастомоза является эндолюминальная вакуумная терапия с использованием VACStent без наложения стомы. При этом плюсы и минусы каждой методики по-прежнему вызывают дискуссии относительно баланса рисков и пользы [17–20]. Так, при чрескожном дренировании требуется использование дополнительного оборудования – компьютерной томографии / ультразвукового исследования (КТ/УЗИ), специального дренажа, наличия определенного опыта выполнения подобных манипуляций у хирурга. КТ-контроль имеет ряд преимуществ перед УЗИ-контролем: лучшая визуализация у пациентов с ожирением, меньшая зависимость от оператора и более стабильное положение пациента на столе. Кроме того, КТ-контроль позволяет провести чрескожное дренирование в более глубоких или задних отделах, которые труднодоступны при использовании метода под контролем УЗИ. Основными ограничениями КТ-контроля являются отсутствие визуализации в режиме реального времени (в отличие от УЗИ-контроля) и лучевая нагрузка [21].

Трансанальное дренирование также является методом профилактики или снижения риска несостоятельности анастомоза, но не может в полной мере служить альтернативой дренированию брюшной полости и малого таза, так как в данном случае дренируется только кишечный просвет. В метаанализе, включавшем 909 пациентов, перенесших переднюю резекцию, было продемонстрировано, что размещение трансанальной трубки снижает риск несостоятельности анастомоза и повторной операции, связанной с данным осложнением [22]. При этом

противоположные результаты были получены в крупном метаанализе, включавшем 1772 пациента: статистически значимой разницы в риске несостоятельности анастомоза и смертности между группами с трансанальной трубкой и без нее отмечено не было [23]. Кроме того, при трансанальном дренировании по поводу несостоятельности описано специфическое отдаленное осложнение в виде формирования пресакрального синуса из-за дефекта стенки кишки в области анастомоза. Формирование синуса может сопровождаться персистирующими выделениями, болью и лихорадкой с необходимостью дополнительного вмешательства. Лечение хронического пресакрального синуса может включать консервативные меры, но зачастую требует хирургической ревизии для ускорения заживления и предотвращения системных осложнений, таких как сепсис [24].

В отечественном исследовании Ф.Ш. Ахметзянова и соавт. описаны возможности забрюшинного дренирования после операций на органах малого таза с помощью аспирационного дренажа «труба в трубе». Система дренирования приводила к отсутствию перитонита в послеоперационном периоде, нагноение срединной раны возникло лишь у 1 (0.8%) пациента из 124, гнойно-воспалительных изменений полости малого таза за пять лет наблюдения после сфинктеросохраняющих операций на прямой кишке выявлено не было [25]. Однако описанные методы не всегда могут быть доступны по техническим или финансовым причинам, а также из-за анатомических особенностей пациентов. Поэтому применение дренажей по-прежнему является наиболее приемлемой альтернативой. При отсутствии дренажа в случае несостоятельности анастомоза прибегают к повторной операции, в ходе которой производят резекцию анастомоза и выводят концевую стому [26].

Противоречивые данные различных исследований по эффективности дренажей, возможно, объясняются тем, что при анализе и решении данной проблемы необходимо учитывать три фактора: тип дренажа, показания для его установки и сроки его удаления. Выбор с учетом каждого из этих факторов часто происходит по усмотрению хирурга, что обусловливает вариативность как между различными работами, так и в рамках одного и того же исследования [27]. Наиболее часто используемым видом дренирования является установка силиконового трубчатого дренажа под кишечный анастомоз. Этот тип дренирования может провоцировать несостоятельность анастомоза, поскольку он имеет тенденцию к смещению и приводит к нарушению кровоснабжения в области анастомоза, а также вызывает болезненные ощущения у пациентов [12, 28].

Заключение

Применение дренирования малого таза после резекций прямой и сигмовидной кишки с формированием тазового анастомоза с помощью дренажа по Jackson-Pratt способствует снижению болевого синдрома в области нахождения дренажа, возможности продленного дренирования у осложненных пациентов и снижению необходимости в дополнительном дренировании при возникновении несостоятельности анастомоза. Несмотря на то что в нашем исследовании не было выявлено статистически значимых различий по частоте основных послеоперационных осложнений (несостоятельность анастомоза, ранние и отдаленные осложнения) между группами, наблюдалась тенденция к их уменьшению в группе Jackson-Pratt. Интерпретация результатов исследования ограничена ретроспективным нерандомизированным дизайном, малой выборкой пациентов и клинической неоднородностью групп, в связи с чем необходимы дальнейшие проспективные исследования с достаточной статистической мощностью для подтверждения выявленных закономерностей.

Ограничения исследования

Настоящее исследование имеет ряд ограничений, которые следует учитывать при интерпретации результатов. Во-первых, ретроспективный нерандомизированный дизайн исследования не позволяет исключить влияние смешивающих факторов на полученные результаты. Во-вторых, в исследование были включены пациенты как со сфинктеросохраняющими операциями, так и без формирования тазового анастомоза (брюшно-промежностная экстирпация), что создает клиническую неоднородность групп при оценке влияния дренажа на несостоятельность анастомоза. В-третьих, наблюдаются статистически значимые различия между группами по распределению хирургических доступов (лапароскопический vs роботический) и частоте предоперационной химиолучевой терапии, что может самостоятельно влиять на послеоперационные исходы. В-четвертых, малая численность группы Jackson-Pratt (n = 32) ограничивает статистическую мощность исследования для выявления различий по редко встречающимся исходам. Эти ограничения следует учитывать при интерпретации результатов, а для получения более надежных выводов необходимы дальнейшие проспективные рандомизированные исследования с большей выборкой.

Авторы заявляют об отсутствии конфликта интересов.

Литература

1. Bray F. et al. Global cancer statistics 2022: GLOBOCAN estimates of incidence and mortality worldwide for 36 cancers in 185 countries // CA: A Cancer Journal for Clinicians. – 2024. – V. 74. – No. 3. – P. 229–263. DOI: 10.3322/caac.21834.
2. Siegel R.L. et al. Colorectal cancer statistics, 2020 // CA: A Cancer Journal for Clinicians. – 2020. – V. 70. – No. 3. – P. 145–164. DOI: 10.3322/caac.21601.
3. Каприн А.Д. и др. Состояние онкологической помощи населению России в 2023 году. – М.: МНИОИ им. П.А. Герцена. – 2024. – 239 с. [Kaprin A.D. et al. The state of oncology care for the population of Russia in 2023. – M.: P.A. Herzen Moscow Research Institute of Oncology, 2024. – 239 p. In Russian].
4. Федянин М.Ю. и др. Рак ободочной кишки, ректосигмоидного соединения и прямой кишки // Злокачественные опухоли. – 2024. – Т. 14. – № 3s (2). – С. 263–322. [Fedyanin M.Yu. et al. Cancer of the colon, rectosigmoid junction and rectum // Malignant Tumors. – 2024. – V. 14. – No. 3s (2). – P. 263–322. In Russian]. DOI: 10.18027/2224-5057-2024-14-3s2-1.1-14.
5. Meyer J. et al. Reducing anastomotic leak in colorectal surgery: the old dogmas and the new challenges //

World Journal of Gastroenterology. – 2019. – V. 25. – No. 34. – P. 5017–5025. DOI: 10.3748/wjg.v25.i34.5017.
6. Krarup P.M. et al. A nationwide study on anastomotic leakage after colonic cancer surgery // Colorectal Disease. – 2012. – V. 14. – No. 10. – P. e661–e667. DOI: 10.1111/j.1463-1318.2012.03079.x.
7. Van Oostendorp S.E. et al. The learning curve of transanal total mesorectal excision for rectal cancer is associated with local recurrence: results from a multicentre external audit // Colorectal Disease. – 2021. – V. 23. – No. 8. – P. 2020–2029. DOI: 10.1111/codi.15675.
8. Silaghi A. et al. A Review of Postoperative Complications in Colon Cancer Surgery: The Need for Patient-Centered Therapy // Journal of Mind and Medical Sciences. – 2025. – V. 12. – No. 1. – P. 21–30. DOI: 10.22543/2392-7674.1455.
9. Haksal M. et al. Fortune of temporary ileostomies in patients treated with laparoscopic low anterior resection for rectal cancer // Annals of Surgical Treatment and Research. – 2017. – V. 92. – No. 1. – P. 35–41. DOI: 10.4174/astr.2017.92.1.35.
10. Yoshimura K. et al. Safety of early pelvic drain removal in colorectal surgery based on drainage quantity // BMC Surgery. – 2023. – V. 23. – No. 1. – P. 130. DOI: 10.1186/s12893-023-02034-2.
11. Crippa J. et al. Implementing a no-drain policy for extraperitoneal colorectal anastomosis in a real-life setting: analysis of outcomes and surgeons' adherence // International Journal of Colorectal Disease. – 2024. – V. 39. – No. 1. – P. 109. DOI: 10.1007/s00384-024-04719-3.
12. Zhang H.Y. et al. To drain or not to drain in colorectal anastomosis: a meta-analysis // International Journal of Colorectal Disease. – 2016. – V. 31. – No. 5. – P. 951–960. DOI: 10.1007/s00384-016-2564-z.
13. Denost Q. et al. To drain or not to drain infraperitoneal anastomosis after rectal excision for cancer: the GRECCAR 5 randomized trial // Annals of Surgery. – 2017. – V. 265. – No. 3. – P. 474–480. DOI: 10.1097/SLA.0000000000001991.
14. Tsujinaka S. et al. Pelvic drainage for anterior resection revisited: use of drains in anastomotic leaks // ANZ Journal of Surgery. – 2008. – V. 78. – No. 6. – P. 461–465. DOI: 10.1111/j.1445-2197.2008.04530.x.
15. Peeters K.C.M.J. et al. Risk factors for anastomotic failure after total mesorectal excision of rectal cancer // British Journal of Surgery. – 2005. – V. 92. – No. 2. – P. 211–216. DOI: 10.1002/bjs.4806.
16. Rondelli F. et al. To drain or not to drain extraperitoneal colorectal anastomosis? A systematic review and meta-analysis // Colorectal Disease. – 2014. – V. 16. – No. 2. – P. O35–O42. DOI: 10.1111/codi.12490.
17. Шелыгин Ю.А. и др. Метаанализ методов лечения несостоятельности колоректального анастомоза // Хирургия. Журнал им. Н.И. Пирогова. – 2018. – № 8–2. – С. 30–41. [Shelygin Yu.A. et al. Meta-analysis of methods for treating colorectal anastomotic leakage // Surgery. N.I. Pirogov Journal. – 2018. – No. 8–2. – P. 30–41. In Russian]. DOI: 10.17116/hirurgia201808230.
18. Tamura K. et al. Updated evidence of the effectiveness and safety of transanal drainage tube for the prevention of anastomotic leakage after rectal low anterior resection: A systematic review and meta-analysis // Techniques in Coloproctology. – 2024. – V. 28. – No. 1. – P. 71. DOI: 10.1007/s10151-024-02922-6.
19. Saur N.M. et al. Operative management of anastomotic leaks after colorectal surgery // Clinics in Colon and Rectal Surgery. – 2019. – V. 32. – No. 03. – P. 190–195. DOI: 10.1055/s-0039-1683912.
20. Heiss M.M. et al. Treatment of anastomotic leak in colorectal surgery by endoluminal vacuum therapy with the VACStent avoiding a stoma-a pilot study // Langenbeck's Archives of Surgery. – 2024. – V. 409. – No. 1. – P. 234. DOI: 10.1007/s00423-024-03431-8.
21. De Filippo M. et al. CT-guided percutaneous drainage of abdominopelvic collections: a pictorial essay // La Radiologia Medica. – 2021. – V. 126. – No. 12. – P. 1561–1570. DOI: 10.1007/s11547-021-01414-z.
22. Wang S. et al. Efficacy of transanal tube placement after anterior resection for rectal cancer: a systematic review and meta-analysis // World Journal of Surgical Oncology. – 2016. – V. 14. – No. 1. – P. 92. DOI: 10.1186/s12957-016-0851-3.
23. Yang Y. et al. Prophylactic transanal decompression tube versus non-prophylactic transanal decompression tube for anastomotic leakage prevention in low anterior resection for rectal cancer: a meta-analysis // Surgical Endoscopy. – 2017. – V. 31. – No. 4. – P. 1513–1523. DOI: 10.1007/s00464-016-5145-x.
24. Planellas P. et al. Transanal minimally invasive surgery for rectal anastomotic complications after colorectal surgery // Techniques in Coloproctology. – 2023. – V. 27. – No. 11. – P. 1123–1124. DOI: 10.1007/s10151-023-02845-8.
25. Ахметзянов Ф.Ш. и др. Дренирование полости малого таза через забрюшинное пространство при операциях на органах малого таза // Хирургия. – 2015. – Т. 20. – № 5. – С. 22–27. [Akhmetzyanov F.Sh. et al. Drainage of the pelvic cavity through the retroperitoneal space during operations on the pelvic organs // Surgery. – 2015. – V. 20. – No. 5. – P. 22–27. In Russian].
26. Hedrick T.L. et al. Anastomotic leak and the loop ileostomy: friend or foe? // Diseases of the Colon & Rectum. – 2006. – V. 49. – No. 8. – P. 1167–1176. DOI: 10.1007/s10350-006-0597-z.
27. Ахметзянов Ф.С. и др. Дренирование малого таза после низкой передней резекции прямой кишки: за и против // Казанский медицинский журнал. – 2021. – Т. 102. – № 6. – С. 902–907. [Akhmetzyanov F.S. et al. Pelvic drainage after low anterior rectal resection: pros and cons // Kazan Medical Journal. – 2021. – V. 102. – No. 6. – P. 902-907. In Russian]. DOI: 10.17816/KMJ2021-902
28. Tsunoda J. et al. Efficacy of transanal drainage tube placement in preventing anastomotic leakage after ileal pouch-anal anastomosis in patients with ulcerative colitis // Surgical Endoscopy. – 2024. – V. 38. – No. 2. – P. 837–845. DOI: 10.1007/s00464-023-10578-w.