DOI: 10.48612/cgma/nx8m-73vh-hgux

ВОЗМОЖНОСТИ КОМПЬЮТЕРНОЙ ТОМОГРАФИИ В ВЫЯВЛЕНИИ СНИЖЕНИЯ МИНЕРАЛЬНОЙ ПЛОТНОСТИ КОСТИ У ПАЦИЕНТОВ С ЛИМФОМОЙ ХОДЖКИНА

В.С. Блинов[1*], Ю.С. Китаева[2], Е.А. Праскурничий[3]

[1] ГАУЗ СО «Верхнепышминская ЦГКБ им. П.Д. Бородина», Верхняя Пышма

[2] ФГБОУ ВПО «Уральский государственный медицинский университет» Минздрава России, Екатеринбург

[3] ФГАОУ ВО «Российский национальный исследовательский медицинский университет им. Н.И. Пирогова» Минздрава России, Москва

COMPUTED TOMOGRAPHY IN DETECTING THE DECREASED BONE MINERAL DENSITY IN PATIENTS WITH HODGKIN'S LYMPHOMA

V.S. Blinov[1*], Yu.S. Kitaeva[2], E.A. Praskurnichiy[3]

[1] Verkhnepyshminskaya Central City Clinical Hospital named after P.D. Borodin, Verkhnyaya Pyshma, Russia

[2] Ural State Medical University, Yekaterinburg, Russia

[3] Pirogov Russian National Research Medical University, Moscow, Russia

***E-mail:** VladSBlinov@mail.ru

Аннотация

Результаты компьютерной томографии (КТ) брюшной полости, применяемые для стадирования лимфомы Ходжкина, позволяют оценить плотность костной ткани, однако не в полной мере используются для оценки снижения минеральной плотности кости (МПК). **Цель исследования** – оценить возможности КТ в выявлении снижения минеральной плотности кости у пациентов с лимфомой Ходжкина. **Материалы и методы.** Проанализированы результаты КТ и двухэнергетической рентгеновской абсорбциометрии 48 пациентов с лимфомой Ходжкина и 30 здоровых пациентов. **Результаты.** У пациентов с лимфомой Ходжкина и сниженной МПК плотность поясничных позвонков, шеек и головок бедренных костей составила: у мужчин – 147 ± 25, 135 ± 56, 282 ± 37 единиц Хаунсфилда (ед. Х.) и у женщин – 141 ± 29, 94 ± 40, 273 ± 56 ед. Х. соответственно. Сильные корреляции у мужчин получены между МПК, Z-критерием и значениями плотности костной ткани в поясничных позвонках; у женщин – между МПК, Z-критерием и значениями плотности костной ткани в поясничных позвонках и в шейке бедренной кости. **Заключение.** Рутинная КТ брюшной полости является методом, позволяющим выявить снижение минеральной плотности кости без дополнительных затрат средств и воздействия ионизирующего излучения. Снижение плотности поясничных позвонков у мужчин ниже 110 ед. Х., а у женщин поясничных позвонков и шеек бедренной кости ниже 130 и 150 ед. Х. соответственно может указывать на снижение МПК.

Ключевые слова: остеопороз, двухэнергетическая рентгеновская абсорбциометрия, лимфома Ходжкина, компьютерная томография, количественная компьютерная томография.

Abstract

The abdominal computed tomography used for staging Hodgkin's lymphoma allows to identify bone density; however, it cannot identify, to the fullest extent, bone mineral density loss. **Purpose.** To assess potentials of computed tomography in detecting bone mineral density (BMD) loss in patients with Hodgkin's lymphoma. **Materials and method.** Findings of computed tomography and dual-energy X-ray absorptiometry obtained in 48 patients with Hodgkin's lymphoma and 30 healthy controls were analyzed. **Results.** Bone density in lumbar spine, femoral neck and head in men and women with Hodgkin's lymphoma and low BMD was 147 ± 25, 135 ± 56, 282 ± 37 and 141 ± 29, 94 ± 40, 273 ± 56 Hounsfield units (HU), respectively. A strong correlation was revealed between BMD, Z-score and bone density values in the lumbar vertebrae in men and between BMD, Z-score and bone density values in the lumbar vertebrae and femoral neck in women. **Conclusion.** Routine abdominal CT allows to detect the decreased bone mineral density without additional costs and exposure to ionizing radiation. Lumbar vertebrae density below 110 HU in men and lumbar vertebrae and femoral neck density below 130 and 150 HU in women, respectively, may indicate decrease in BMD.

Keywords: osteoporosis, dual-energy X-ray absorptiometry, Hodgkin's lymphoma, computed tomography, quantitative computed tomography.

Ссылка для цитирования: Блинов В.С., Китаева Ю.С., Праскурничий Е.А. Возможности компьютерной томографии в выявлении снижения минеральной плотности кости у пациентов с лимфомой Ходжкина. Кремлевская медицина. Клинический вестник. 2026; 2: 9–12.

Введение

За последние десятилетия в лечении лимфомы Ходжкина (ЛХ) были достигнуты значительные успехи, что позволяет считать данное заболевание высококурабельным, с высокими показателями излечения и продолжительности жизни. Тем не менее развитие поздних побочных эффектов от проводимой противоопухолевой терапии, включающей цитостатические препараты и глюкокортикостероиды, в сочетании с другими факторами приводит к повышению риска развития отдаленных последствий и ухудшению качества жизни пациентов. Одним из таких последствий является остеопороз. Остеопороз – это метаболическое заболевание костей, характеризующееся снижением их прочности с последующим повышением риска переломов [1]. Ключевая проблема остеопороза заключается в его латентном течении, проявляющемся лишь при возникновении патологических переломов. Таким образом, основная цель профилактики остеопороза – выявить лиц со снижением минеральной прочности кости (МПК) и высоким риском переломов. На сегодняшний день стандартный метод выявления остеопороза включает оценку клинических факторов риска с использованием калькулятора FRAX и измерение МПК с использованием лучевых методов диагностики [2].

Основной методикой оценки минеральной плотности кости является двухэнергетическая рентгеновская абсорбциометрия (ДРА). Методика обладает рядом недостатков: чувствительность к дегенеративно-дистрофическим изменениям в поясничных позвонках, чувствительность к металлическим инородным телам (винты для транспедикулярной фиксации), лучевая нагрузка для пациента и, кроме того, существует проблема ограниченной доступности аппаратов для ДРА. Существенный недостаток ДРА заключается в том, что у значительной части пациентов (44% женщин и 21% мужчин) с низкоэнергетическими переломами при наличии остеопороза показатели МПК находятся в норме или незначительно снижены [1].

Еще одной методикой оценки МПК является количественная компьютерная томография (ККТ). Количественная КТ была предложена в 1976 г. и объединяет несколько методик измерения МПК и КТ-плотности кости путем получения ее из рентгеновской плотности, выраженной в единицах Хаунсфилда (ед. Х.) [3]. Основной недостаток ККТ заключается в зависимости от специального программного обеспечения, которое не всегда доступно, а для его использования необходимы соответствующие компетенции и навыки [4].

Одной из перспективных методик оценки МПК является прямое измерение плотности кости в ед. Х. В большинстве исследований оценивали возможности измерения плотности кости у пациентов старше 50 лет без сопутствующих соматических заболеваний. У пациентов с лимфомой Ходжкина возможности прямого измерения плотности кости не были исследованы.

Цель исследования – оценить диагностический потенциал КТ в определении плотности костной ткани у пациентов с лимфомой Ходжкина.

Материалы и методы

В исследование были включены 48 пациентов с лимфомой Ходжкина и 30 человек контрольной группы без лимфопролиферативных заболеваний; обе группы сопоставимы по антропометрическим данным, полу и возрасту (табл. 1).

Всем пациентам была проведена ДРА поясничного отдела позвоночника (L1–4) и проксимальных отделов бедренной кости. Полученные показатели МПК сравнивали со средними показателями референсной базы пациентов одного возраста с вычислением Z-критерия.

Пациентам обеих групп была проведена КТ органов брюшной полости, включая поясничный отдел позвоночника (от L1 до L4) и проксимальные отделы бедренных костей на 16-срезовом компьютерном томографе Bright Speed Elite (GE, США). Для измерения плотности на рабочей станции томографа (GE Workspace) из серии аксиальных срезов строили многоплоскостные и криволинейные реформаты. На рисунке 1 представлены реконструкции, используемые для оценки плотности кости.

Измерения плотности костей были проведены двумя врачами-рентгенологами с опытом работы более 10 лет. Исследователи проводили анализ томограмм отдельно друг от друга и в разное время.

Статистический анализ данных проводили по общепринятым методам статистики на персональном компьютере с помощью пакета программ SPSSInc / Statistics 23. Для вычисления корреляции между двумя различными параметрическими переменными применяли корреляционный анализ Пирсона (r). Для вычисления изменчивости между наблюдателями использовали метод Бланда – Альтмана. Статистически значимым считали уровень отличий $p \leq 0.05$.

Таблица 1

Характеристика пациентов исследуемых групп

Признак	Группа пациентов с лимфомой Ходжкина	Группа контроля
Количество (n)	48	30
Пол		
мужчины, абс. (%)	19 (40%)	12 (40%)
женщины, абс. (%)	29 (60%)	18 (60%)
Возраст (лет)		
мужчины	34.2 ± 8.3 (от 19 до 52)	29.8 ± 4.2 (от 25 до 38)
женщины	37.1 ± 6.8 (от 29 до 53)	31.2 ± 2.9 (от 26 до 36)
Индекс массы тела (кг/м²)		
мужчины	23 ± 4 (от 18 до 34)	24 ± 4 (от 18 до 32)
женщины	26 ± 5 (от 18 до 38)	23 ± 3 (от 18 до 28)

Результаты и обсуждение

При проведении ДРА в группе с лимфомой Ходжкина выявлено 12 человек (25%) с Z-критерием ниже -2.0 СО, что соответствовало снижению МПК. В группе контроля не выявлено пациентов с Z-критерием ниже -2.0 СО. Индекс массы тела (ИМТ) в группе со снижением МПК составил 24.6 ± 5.2 (18.5–33.9) кг/м^2, в группе пациентов с нормальными значениями МПК – 23.8 ± 4.2 (18.3–38.5) кг/м^2.

При проведении КТ у четырех пациентов отмечено специфическое поражение костной ткани, данные случаи были исключены из исследования. В таблице 2 представлены значения плотности кости в ед. Х. в поясничных позвонках, шейках и головках бедренных костей у пациентов и в группе контроля.

Как показано в табл. 2, плотность костной ткани в поясничных позвонках, в шейке и головке бедренной кости в группе пациентов с лимфомой Ходжкина и нормальными значениями МПК и пациентов контрольной группы были сопоставимы. Плотность костной ткани в поясничных позвонках, шейке и головке бедренной кости в группе пациентов со сниженными значениями МПК были ниже, чем те же показатели пациентов в контрольной группе. S. Jang и соавт. [5] показали на большой когорте пациентов (20 374 пациента), что у женщин в пременопаузе плотность костной ткани выше, чем у мужчин в соответствующем возрасте. Эти данные согласуются с полученными результатами в нашем исследовании: плотность костной ткани поясничных позвонков у мужчин составила 167 ± 42 ед. Х., у женщин – 194 ± 32 ед. Х. Так же плотность кости в головке бедренной кости у женщин выше (336 ± 56 ед. Х.), чем у мужчин (255 ± 38 ед. Х.), однако в шейке бедренной кости наблюдается обратное соотношение, плотность кости у мужчин выше (309 ± 64 ед. Х.), чем у женщин (194 ± 76 ед. Х.).

Корреляция между показателями

Проведен корреляционный анализ между МПК, значениями плотности кости в ед. Х., значениями Z-критерия, возрастом и ИМТ у мужчин и женщин с лимфомой Ходжкина.

У мужчин с лимфомой Ходжкина получены сильные положительные, значимые корреляции между МПК и значениями плотности костной ткани в поясничных позвонках: r = 0.77 (p = 0.0001), между Z-критерием и плотностью в поясничных позвонках: r = 0.69 (p = 0.0017), слабая отрицательная корреляция между плотностью в поясничных позвонках и возрастом: r = -0.51 (p = 0.02).

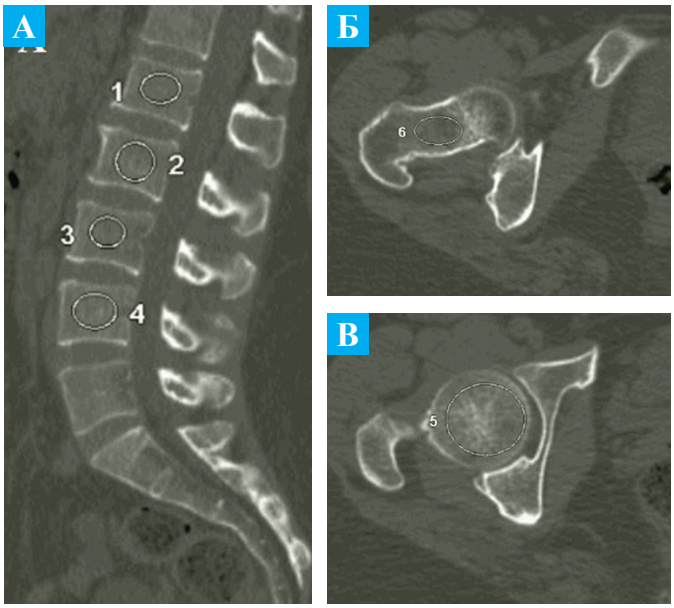

Рис. 1. Компьютерные томограммы пациентки М., 28 лет: А – сагиттальный реформат; Б, В – криволинейные реформаты. А – локализация области интереса (ROI) на губчатое вещество L1–4 позвонков; Б – локализация области интереса (ROI) на губчатое вещество шейки бедренной кости; В – локализация области интереса (ROI) на губчатое вещество головки бедренной кости

У женщин сильные положительные, статистически значимые корреляции получены между МПК и значениями плотности костной ткани в поясничных позвонках: r = 0.62 (p = 0.0003), между Z-критерием и плотностью в поясничных позвонках: r = 0.68 (p = 0.00005), между МПК и плотностью в шейке бедренной кости: r = 0.51 (p = 0.04), между Z-критерием и плотностью в шейке бедренной кости: r = 0.52 (p = 0.07). Остальные корреляции – слабые и статистически незначимые.

Изменчивость измерений между наблюдателями

Общая средняя разница показателя изменчивость измерений составила 10 ± 5 ед. Х. для измерений плотности поясничных позвонков, что соответствует 16% от общей средней плотности костей (p < 0.5). Для измерений плотности шейки бедренной кости вариабельность составила 8 ± 4 ед. Х. (5% от общей средней плотности, p < 0.05), для измерений плотности головки бедренной – 14 ± 7 ед. Х. (7% от общей средней плотности костей, p < 0.05). Таким образом, степень изменчивости измерений между двумя исследователями

Таблица 2

Значения плотности костной ткани в поясничных позвонках, шейках и головках бедренной кости в исследуемых группах

Локализация	Пол	Лимфома Ходжкина		Группа контроля
		Норма	Снижение МПК	
L1–L4 позвонки	Мужчины	167 ± 42 (91–255)	147 ± 25 (108–201)	178 ± 30 (120–266)
	Женщины	194 ± 32 (119–271)	141 ± 29 (70–212)	202 ± 53 (132–433)
Шейка бедренной кости	Мужчины	309 ± 64 (208–540)	135 ± 56 (80–239)	228 ± 69 (130–256)
	Женщины	194 ± 76 (75–400)	94 ± 40 (33–181)	167 ± 71 (20–355)
Головка бедренной кости	Мужчины	255 ± 38 (189–328)	282 ± 37 (219–335)	272 ± 53 (161–363)
	Женщины	336 ± 56 (206–455)	273 ± 56 (207–370)	306 ± 54 (142–403)

оказалась относительно низкая. По данным N.A. Fosse с соавт. [6], межисследовательская вариабельность составила 6.4% для измерения плотности в двенадцатом грудном позвонке (Th12) со средней разницей между исследователями в 9.7 ед. Х.

Пороги плотности кости при снижении МПК

При пороге 110 ед. Х. и ниже в поясничных позвонках у 95% мужчин с лимфомой Ходжкина будет выявляться снижение МПК. При пороге 130 ед. Х. и ниже в поясничных позвонках и ниже 150 ед. Х. в шейке бедренной кости у 95% женщин с лимфомой Ходжкина будет выявляться снижение МПК. P.J. Pickhardt и соавт. [7] отмечают, что порог в 110 ед. Х. у пациентов старше 50 лет коррелировал у 90% пациентов с наличием остеопороза. S. Lee и соавт. [8] сообщают о пороге в 136 ед. Х. в поясничных позвонках – ниже этих значений выявляется остеопороз. C.F. Buckens и соавт. [9] предлагают использовать порог в 99 ед. Х. для остеопороза. S. Vadera и соавт. [10] отмечают порог для пациентов британской популяции в 104 ед. Х. для остеопороза с чувствительностью 90% и порог в 169 ед. Х. для нормы также с чувствительностью 90%. Большинство авторов приходят к выводу, что порог в 90–110 ед. Х. в поясничных позвонках является наиболее чувствительным порогом для выявления остеопороза.

Заключение

Рутинная КТ брюшной полости, проводимая для стадирования лимфомы Ходжкина, является методикой для выявления снижения минеральной плотности кости без дополнительных затрат времени, средств и воздействия ионизирующего излучения.

Снижение плотности поясничных позвонков у мужчин с лимфомой Ходжкина ниже 110 ед. Х., у женщин – ниже 130 ед. Х. для поясничных позвонков и ниже 150 ед. Х. в шейке бедренной кости может быть показателем снижения минеральной плотности кости с последующим назначением клинического и лучевого дообследования.

Ограничения исследования

Представленное исследование носило одноцентровой характер. Выборка пациентов была относительно небольшой. Имелись потенциальные различия в аппаратах для компьютерной томографии.

Литература

1. Loffler M.T. et al. Automatic opportunistic osteoporosis screening in routine CT: improved prediction of patients with prevalent vertebral fractures compared to DXA // European Radiology. – 2021. – No. 31. – P. 6069–6077. DOI: 10.1007/s00330-020-07655-2.
2. Clynes M.A. et al. Bone densitometry worldwide: a global survey by the ISCD and IOF // Osteoporos International. – 2020. – No. 31. – P. 1779–1786. DOI: 10.1007/s00198-020-05435-8.
3. Петряйкин А.В. и др. Количественная компьютерная томография, современные данные. Обзор // Медицинская визуализация. – 2021. – Т. 25. – № 4. – С. 134–146. [Petraikin A.V et al. Quantitative computed tomography, modern data. Review // Medical Visualization. – 2021. – V. 25. – No. 4. – P. 134–146. In Russian]. DOI: 10.24835/1607-0763-1049.
4. Ziemlewicz T.J. et al. Opportunistic Osteoporosis Screening: Addition of Quantitative CT Bone Mineral Density Evaluation to CT Colonography // Journal of the American College of Radiology. – 2015. – No. 12. – P. 1036–1041. DOI: 10.1016/j.jacr.2015.04.018.
5. Jang S. et al. Opportunistic osteoporosis screening at routine abdominal and thoracic CT: Normative L1 Trabecular Attenuation Values in More than 20 000 Adults // Radiology. – 2019. – No. 291. – P. 360–367. DOI: 10.1148/radiol.2019181648.
6. Fosse N.A. et al. Exploring bone density analysis on routine CT scans as a tool for opportunistic osteoporosis screening // Scientific Reports. – 2024. – V. 14. – No. 1. – P. 18359. DOI: 10.1038/s41598-024-69397-1.
7. Pickhardt P.J. et al. Opportunistic screening for osteoporosis using abdominal computed tomography scans obtained for other indications // Annals of Internal Medicine. – 2013. – V. 158. – No. 8. – P. 588–595. DOI: 10.7326/0003-4819-158-8-201304160-00003.
8. Lee S. et al. Correlation between bone mineral density measured by dual-energy x-ray absorptiometry and hounsfield units measured by diagnostic CT in lumbar spine // Journal of Korean Neurosurgical Society. – 2013. – V. 54. – No. 5. – P. 384–389. DOI: 10.3340/jkns.2013.54.5.384.
9. Buckens C.F. et al. Opportunistic screening for osteoporosis on routine computed tomography? An external validation study // European Radiology. – 2015. – V. 25. – No. 7. – P. 2074–2079. DOI: 10.1007/s00330-014-3584-0.
10. Vadera S. et al. Opportunistic screening for osteoporosis by abdominal CT in a British population // Insights Imaging. – 2023. – V. 14. – No. 1. – P. 57. DOI: 10.1186/s13244-023-01400-1.