DOI: 10.48612/cgma/1r2h-b52k-mdgt

# ОПТИМИЗАЦИЯ ПОДХОДА К СОЧЕТАННЫМ ОПЕРАЦИЯМ В ПЛАСТИЧЕСКОЙ ХИРУРГИИ: ОТ МУЛЬТИМОДАЛЬНОЙ АНЕСТЕЗИИ ДО МОДИФИКАЦИИ ХИРУРГИЧЕСКОЙ ТАКТИКИ

**Д.Ф. Благовидов[1*], В.Е. Гордобаев[2], Э.Р. Мустафаев[1], О.В. Лебедев[1], А.В. Сычев[3], Э.А. Линго[1], И.А. Кустов[1], Ю.В. Ульянова[1], Ф.М. Шветский[4]**

[1] ООО «Клиника на Кутузовском», Москва

[2] Клинический госпиталь «Лапино-2» системы «Мать и Дитя» (ООО «ХАВЕН»), Москва

[3] ФГБУ ДПО «Центральная государственная медицинская академия» Управления делами Президента РФ, Москва

[4] НПЦ ЛМ им. О.К. Скобелкина – Филиал ФГБУ ФКЦ ВМТ ФМБА России, Москва

# AN OPTIMIZED APPROACH TO COMBINED PLASTIC SURGERIES: FROM MULTIMODAL ANESTHESIA TO MODIFICATION OF SURGICAL TACTICS

**D.F. Blagovidov[1*], V.E. Gordobaev[2], E.R. Mustafayev[1], O.V. Lebedev[1], A.V. Sychev[3], E.A. Lingo[1], I.A. Kustov[1], Yu.V. Ulyanova[1], F.M. Shvetskiy[4]**

[1] "Kutuzovsky Clinic" LLC, Moscow, Russia

[2] "Lapino-2" Clinical Hospital of "Mother and Child" system, Moscow, Russia

[3] Central State Medical Academy of Department of Presidential Affairs, Moscow, Russia

[4] Skobelkin Centre for Laser Medicine – a branch of the Federal Clinical Center for High Medical Technologies, FMBA of Russia, Moscow, Russia

***E-mail:** dblagovidov@gmail.com

**Аннотация**

Сочетание абдоминопластики и маммопластики распространено в пластической хирургии, и количество таких операций увеличивается. Длительность операции, обширность раневой поверхности, суммация болевого воздействия ассоциированы с повышенным риском послеоперационных осложнений. **Цель исследования** – уменьшение количества осложнений в результате оптимизации хирургической тактики для сокращения операционного времени и применения ультразвук-ассистированных миофасциальных блокад – TAP и PECS I, II с оценкой их влияния на безопасность пациента и качество реабилитации. **Материалы и методы.** Проведен проспективный сравнительный анализ 40 пациентов, разделенных на две группы: в основной – сокращение времени операции за счет оптимизированной работы хирургической бригады и применение TAP- и PECS I, II-блокад в рамках мультимодальной анальгезии; в контрольной – стандартная хирургическая тактика и традиционная системная анальгезия. В основной группе средняя продолжительность операции была ниже (270.2 ± 43.3 мин.) в сравнении с контрольной группой (315.4 ± 49.9 мин.) ($p \leq 0.015$). **Результаты.** Интенсивность боли по шкале боли ВАШ в первые 24 часа после операции была ниже в основной группе и равнялась 2–3 баллам, в контрольной группе – 6–7 баллам ($p < 0.001$). Использование опиоидных анальгетиков сократилось в среднем на 76% в основной группе относительно контрольной ($p < 0.001$). Сроки первой активизации у пациентов в основной группе были зафиксированы через 7 ± 2 часа после операции, в контрольной группе – через 20 ± 4 часа ($p < 0.001$). Длительность госпитализации в основной группе составила 1.9 ± 0.6 суток, в контрольной – 3.1 ± 0.8 суток ($p < 0.001$). **Заключение.** Многокомпонентный подход к безопасности пациента, включающий сокращение операционного времени и регионарную анестезию, является эффективной и безопасной стратегией при симультанных операциях.

**Ключевые слова:** абдоминопластика, маммопластика, сочетанная операция, безопасность пациента, TAP-блок, PECS-блок, продолжительность операции, мультимодальная анальгезия, ERAS.

**Abstract**

A combined surgery for abdominoplasty and mammoplasty is a common procedure in plastic surgery, and the number of such surgeries is increasing. Surgical time, wound surface area, and a cumulative pain syndrome are associated with an increased risk of postoperative complications. **Purpose.** To reduce the number of complications by optimizing surgical tactics so as to shorten the surgical time and by implementing ultrasound-assisted myofascial blocks (TAP and PECS I, II), as well as to evaluate their impact at patient's safety and the quality of rehabilitation. **Materials and methods.** A prospective comparative analysis of 40 patients who were divided into two groups – a studied group and a control group- was conducted by the authors. In the studied group, duration of surgery was reduced due to an optimized surgical team work and TAP and PECS I, II blocks as a part of a multimodal analgesia (MMA). In the control group, standard surgical tactics and traditional systemic analgesia were used. In the studied group, mean surgical time was significantly lower (270.2 ± 43.3 min) compared to the control group (315.4 ± 49.9 min) ($p \leq 0.015$). **Results.** Pain intensity by Visual Analog Scale (VAS) during the first 24 hours was significantly lower in the studied group (2–3 points) compared to the control group (6–7 points) ($p < 0.001$). Opioid analgesics were reduced, in average, by 76% in the studied group, if to compare to the control group ($p < 0.001$). The first

activation of patients in the studied group was recorded at 7 ± 2 hours post-operatively, versus 20 ± 4 hours in the control group (p < 0.001). The length of hospital stay in the studied group was 1.9 ± 0.6 days, while in the control group it was 3.1 ± 0.8 days (p < 0.001). **Conclusion.** A multicomponent approach to patient's safety, including the reduced surgical time and regional anesthesia, is an effective and safe strategy for simultaneous surgical interventions.

**Keywords:** abdominoplasty, mammoplasty, combined surgery, patient's safety, TAP block, PECS block, surgical duration, multimodal analgesia, ERAS.

***Ссылка для цитирования: Благовидов Д.Ф., Гордобаев В.Е., Мустафаев Э.Р., Лебедев О.В., Сычев А.В., Линго Э.А., Кустов И.А., Ульянова Ю.В., Шветский Ф.М. Оптимизация подхода к сочетанным операциям в пластической хирургии: от мультимодальной анестезии до модификации хирургической тактики. Кремлевская медицина. Клинический вестник. 2026; 2: 5–8.***

## Введение

Популярность операций по контурной пластике тела, объединяемых в комплекс «Mommy Makeover», значительно возросла в последние годы. Пациенты рассматривают симультанные вмешательства как экономически и временно выгодную стратегию. Однако сочетанные операции сопряжены с кумулятивными рисками, главными из которых являются большая продолжительность операции и выраженный болевой синдром. Прямая корреляция между длительностью операции (более 4–5 часов) и риском венозных тромбоэмболических осложнений (ВТЭО), инфекций и кровопотери доказана в ряде исследований [1, 2]. Суммация боли от двух обширных операционных зон (передняя брюшная стенка и грудь) может приводить к повышенной потребности в системных опиоидах, что замедляет активизацию пациента и сопряжено с риском побочных эффектов [3]. Поэтому применение опиоидов в настоящее время все чаще рассматривают в рамках «спасительной» анальгезии, ориентируясь на концепцию мультимодальной анальгезии (ММА). Использование опиоидов в схеме послеоперационной анальгетической терапии определяется неэффективностью базовой схемы ММА при интенсивности боли более 3–4 баллов по визуальной аналоговой шкале (ВАШ). ММА и ограничение применения опиоидов лишь для «спасительной» терапии позволяют достичь высокого уровня анальгезии и снизить риск побочных эффектов.

## Риски, специфичные для эстетической хирургии

Многие пациенты клиник пластической хирургии принимают на постоянной основе успокоительные препараты, антидепрессанты, БАДы, алкоголь, что может непредсказуемо усилить действие опиоидов.

Современным решением этих проблем является внедрение протоколов ускоренного восстановления Enhanced Recovery After Surgery (ERAS) и принципов ММА. Ключевым элементом последней является регионарная анестезия. Блокада поперечного пространства живота (TAP-block) и блокада нервов грудной стенки (PECS-block) являются эффективными методиками для купирования боли после операций на передней брюшной стенке и молочной железе соответственно [4–6]. Оптимизация хирургического процесса за счет параллельной работы модифицированной хирургической бригады также способствует сокращению общего времени вмешательства.

*Цель исследования* – разработать стратегию комплексного подхода повышения безопасности пациента при сочетанных операциях абдоминопластики и маммопластики в пластической хирургии с сокращением времени оперативного вмешательства и рутинного применения миофасциальных блокад.

## Материалы и методы

Проведено проспективное сравнительное исследование на базе клиники пластической хирургии. В исследование включены 40 пациенток (возраст 18–60 лет, статус по классификации физического статуса пациента, разработанной Американским обществом анестезиологов (American Society of Anesthesiologists, ASA) – I, II), которым были выполнены одномоментная абдоминопластика с ушиванием диастаза прямых мышц живота и маммопластика.

Критерии исключения: статус ASA ≥ III, индекс массы тела > 35 кг/м$^2$, курение, системные заболевания в стадии декомпенсации, коагулопатии, аллергия на местные анестетики. Исследование одобрено локальным этическим комитетом, все пациенты подписали информированное добровольное согласие на участие.

Пациентки были разделены на две группы по 20 человек методом случайной выборки. Всем пациенткам была проведена профилактика тромбоэмболических осложнений (эноксапарин в профилактических дозах), для нижних конечностей использовали антиэмболический компрессионный трикотаж. Пациентки обеих групп получали премедикацию, включающую пероральный прием габапентина 300 мг и целекоксиба 200 мг за два часа до операции. С целью профилактики послеоперационной тошноты и рвоты (ПОТР) вводили внутривенно 4 мг ондансетрона. В общую базовую схему ММА для обеих групп входила инфузия парацетамола 1000 мг каждые шесть часов, пероральный прием габапентина 600 мг (300 мг два раза в сутки) и целекоксиба 400 мг (200 мг два раза в сутки). В обеих группах проведена общая анестезия по принятой методике на основе севофлурана и фентанила.

В отличие от контрольной в основной группе (n = 20), с целью уменьшения продолжительности хирургического вмешательства, хирургический этап выполняла бригада из двух хирургов и ассистента, что позволило проводить некоторые этапы параллельно. Использовали вибрационный липосактор PAL (Power-Assisted Liposuction) MicroAire [7]. Для фиксации лоскута при абдоминопластике применяли прогрессивные натяжные швы (progressive tension sutures, PTS) по Pollock [8]. Анестезиологическое сопровождение включало ультразвуковые (УЗИ) ассистированные двухсторонние TAP-блоки (рис. 1) и PECS I, II (рис. 2) с введением 0.375%-ного раствора ропивакаина по 30 мл на каждый блок с каждой стороны, 8 мг дексаметазона и 0.1 мг адреналина в качестве адъювантов. УЗИ-визуализацию выполняли на аппарате Samsung Medison SonoAce R3. Оценку качества выполняемых блоков проводили на основании независимых мнений двух анестезиологов (выполняющего и контролирующего выполнение блока) (рис. 1, 2).

Необходимость послеоперационной анальгезии, согласно базовой схеме ММА, оценивали по шкале ВАШ: оценка выше 3 баллов являлась основанием для назначения опиоидных

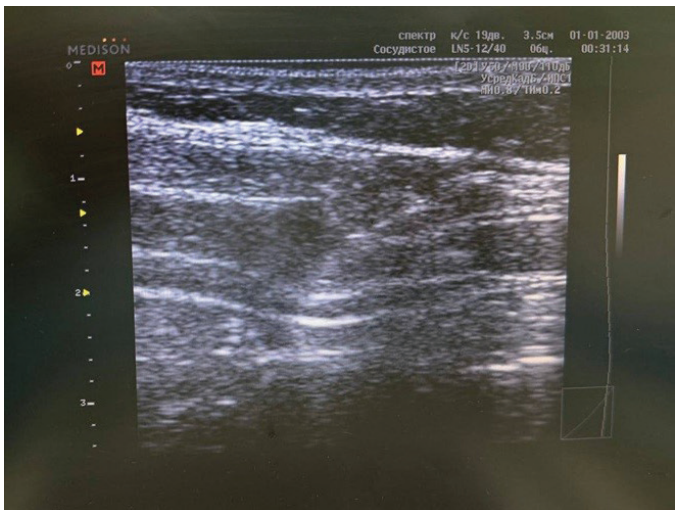


**Рис. 1. Сонография выполнения ТАР-блока: видна слоистая структура, представленная подкожно-жировой клетчаткой и мышечным слоем передней брюшной стенки. По убыванию: наружная косая мышца живота *(m. obliquus externi et interni abdominis)*, поперечная мышца живота *(m. transversus abdominis)*, между которыми вводили раствор анестетика**

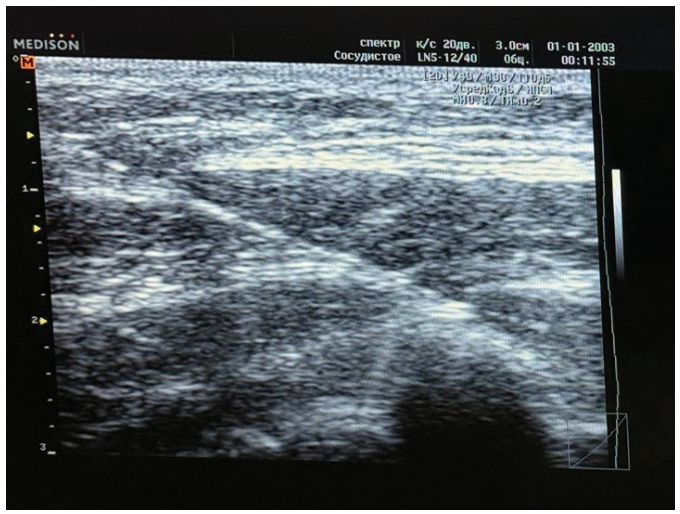


**Рис. 2. Сонография выполнения PECS-блока: видна слоистая структура различной эхогенности. В верхней части картинки различается подкожно-жировая клетчатка, ниже следуют мышечные группы: малая и большая грудные мышцы *(m. pectoralis minor et major)*, разделенные эхогенными тяжами, представляющими миофасциальное пространство, под которыми расположены наружные *(m. serratus)* и внутренние *(m. intercostalis interni)* реберные мышцы. Округлая анэхогенная структура в самой нижней части картинки – 4-е ребро. На фото также видна игла, введенная в фасцию m. serratus, где и расположено миофасциальное пространство, являющееся фокусом для блока PECS II. Блок PECS I выполняли в миофасциальное пространство между *m. pectoralis minor et mayor***

анальгетиков. Активизация пациенток предполагалась через 6–8 часов после окончания операции.

Пациентки контрольной группы (n = 20) были оперированы по стандартной методике одним хирургом; анестезия, премедикация и послеоперационная базовая ММА – идентичны основной группе, но регионарные блокады не выполняли. Активизация пациенток также предполагалась через 6–8 часов после перевода в палату.

Оценивали следующие критерии: продолжительность операции, частота осложнений, интенсивность боли по ВАШ, потребность в опиоидах за 24 часа, самочувствие пациентов по косвенным показателям (тошнота, рвота, головокружение), время до первой активизации и длительность госпитализации.

Статистический анализ проводили в программе SPSS Statistics 26.0 с использованием t-критерия Стьюдента и точного критерия Фишера ($p < 0.05$).

## Результаты

Средняя продолжительность операции в основной группе была достоверно ниже, чем в контрольной (среднее арифметическое + σ): 270.2 ± 43.3 минуты в основной и 315.4 ± 49.9 минуты в контрольной группе ($p \leq 0.015$). Общая частота послеоперационных осложнений (сером и гематом) в основной группе была ниже на 15%, в контрольной группе эти осложнения достигали 35%, однако различие не достигло статистической значимости ($p \geq 0.15$). Необходимо отметить, что в обеих группах не было зафиксировано клинически значимых постгеморрагических анемий, которые могли бы повлиять на качество послеоперационного периода. Случаев ВТЭО и инфекционных осложнений также не было отмечено в обеих группах (рис. 3).

Пациентки основной группы отмечали значительно более низкую интенсивность боли (средний балл по ВАШ через 12 часов – 2.9 ± 1.2 балла), что было достоверно ниже ($p < 0.001$), чем у пациенток контрольной группы (средний балл по ВАШ через 12 часов 5.8 ± 1.5 балла). В среднем пациенткам основной группы требовалось на 76% меньшее количество опиоидных анальгетиков в первые сутки после операции.

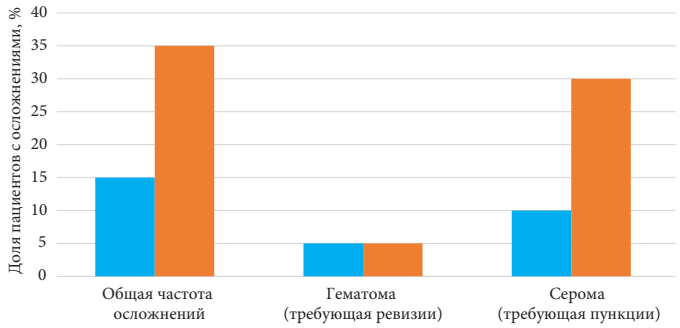


*Примечание. Различия между основной (15%) и контрольной (35%) группами статистически незначимы ($p > 0.15$, точный критерий Фишера).*

**Рис. 3. Частота осложнений в послеоперационном периоде, n = 20**

Время активизации пациенток после операции в основной группе составило 7 ± 2 часа, что было достоверно ниже ($p < 0.001$) времени активизации пациенток контрольной группы – 20 ± 4 часа. Длительность госпитализации пациенток основной группы была достоверно ниже ($p < 0.001$) и составила 1.9 ± 0.6 суток в сравнении с пациентками в контрольной группе – 3.1 ± 0.8 суток. Однако в контрольной группе показатели болевого синдрома по ВАШ достигали пика интенсивности спустя 8 часов после операции, вследствие чего во всех 20 наблюдениях требовалось назначение наркотических анальгетиков. Эпизоды тошноты и головокружения в основной группе были существенно ниже и составили 15 и 10% в сравнении с пациентками контрольной группы – 35 и 40% соответственно.

На протяжении всего раннего послеоперационного периода у пациенток основной группы сохранялся слабовыраженный болевой синдром или его отсутствие, что позволило

исключить дополнительное введение анальгетиков и ограничиться основной схемой мультимодального обезболивания. Уровень боли был изначально низким и оставался стабильным на протяжении 24 часов. Небольшое плавное повышение баллов по ВАШ (с 1.6 до 2.8) отражало постепенное снижение эффекта регионарных блоков, однако болевой синдром не достигал клинически значимого уровня с необходимостью введения опиоидов у большинства пациентов основной группы. Это классическая картина эффективной мультимодальной анальгезии в сочетании с TAP- и PECS-блоками обеспечивает мощный базовый анальгетический фон, эффективно блокируя болевую импульсацию, исходящую от обширной послеоперационной раны.

У пациенток контрольной группы болевой синдром отмечался через 5–8 часов после завершения операции, что было связано с уменьшением действия вводимых анальгетиков, вводимых как интраоперационно, так и после операции. В ряде случаев базовой схемы мультимодальной анальгезии было недостаточно. В контрольной группе все пациентки, несмотря на базовую ММА, в интервале с 4 до 8 часов после операции имели «прорывную боль» [9] выше 3 баллов по ВАШ, в связи с чем потребовалось назначение им наркотических препаратов и указанные пациентки были исключены из группы временной оценки по ВАШ. Ввиду этого вывести средний ВАШ в группе было затруднительно. Однако уже к 12-му часу после операции боль возвращалась практически к исходному высокому уровню (6.2 балла), так как продолжительность действия опиоидов через 4 часа заканчивалась.

Через 12 часов после операции у 20% пациенток контрольной группы отмечался рецидив прорывной боли, в связи с чем потребовалось назначение опиоидов. Частота случаев тошноты в контрольной группе на 35% превышала показатели основной группы. Это, по нашему мнению, связано с несколькими факторами: длительностью операции, отсутствием в интраоперационной схеме анальгезии регионарного компонента и, как следствие, большей потребностью в фентаниле в сравнении с основной группой. При послеоперационном обезболивании, несмотря на базовую схему ММА, в контрольной группе во всех случаях требовалось назначение опиоидов. Указанные факторы являются причиной и большей частоты головокружений (40%) в послеоперационном периоде.

Пациенты основной группы в послеоперационном периоде продемонстрировали отсутствие прорывной боли, что было достигнуто благодаря непрерывному и эффективному медикаментозному обезболиванию. Такой подход обеспечил стабильный и комфортный фон обезболивания и высокую удовлетворенность пациентов периоперационным периодом.

## Обсуждение

Полученные результаты демонстрируют, что предложенный комплексный подход позволяет значительно повысить безопасность и комфорт пациенток при выполнении симультанных эстетических операций. «Опиоид-сберегающий» эффект TAP- и PECS-блокад в сочетанной хирургии позволил минимизировать побочные эффекты системных анальгетиков, что способствовало ранней активизации и, как следствие, снижению риска ВТЭО и сокращению сроков госпитализации. Хотя статистически значимое снижение частоты сером в основной группе не было достигнуто, вероятно, связано с малым размером выборки, выявленная тенденция (10 против 30%) представляет интерес для дальнейших исследований.

## Заключение

Интегрированный протокол, включающий сокращение операционного времени и применение ультразвук-ассистированных TAP- и PECS-блоков, является эффективным и безопасным методом периоперационного ведения пациенток при сочетанных операциях абдоминопластики и мамопластики. Такой подход позволяет достоверно снизить интенсивность послеоперационной боли и, соответственно, потребность в опиоидных анальгетиках, ускорить активизацию и сократить сроки пребывания в стационаре.

***Конфликт интересов.***
*Авторы заявляют об отсутствии конфликта интересов.*
***Финансирование.***
*Авторы заявляют об отсутствии внешнего финансирования при проведении исследования.*

## Литература

1. Loyo M. et al. Assessment of duration of facial plastic ambulatory surgery and risk of complications: a systematic review // JAMA Facial Plast. Surg. – 2019. – V. 21. – No. 2. – P. 167–168. DOI: 10.1001/jamafacial.2018.1636.
2. Raghuram A.C. et al. The addition of partial or circumferential liposuction to abdominoplasty is not associated with a higher risk of skin necrosis // Aesthet. Surg. J. – 2021. – V. 41. – No. 6. – P. NP433–NP444. DOI: 10.1093/asj/sjaa251.
3. Овечкин А.М. и др. Послеоперационное обезболивание в пластической хирургии // Регионарная анестезия и лечение острой боли. – 2016. – Т. 10. – № 2. – С. 82–96. [Ovechkin A.M. et al. Postoperative pain relief in plastic surgery // Regional Anesthesia and Treatment of Acute Pain. – 2016. – V. 10. – No. 2. – P. 82–96. In Russian]. DOI: 10.18821/1993-6508-2016-10-2-82-96.
4. Blanco R. The “pecs block”: a novel technique for providing analgesia after breast surgery // Anaesthesia. – 2011. – V. 66. – No. 9. – P. 847–848. DOI: 10.1111/j.1365-2044.2011.06838.x.
5. Abdallah F.W. et al. Transversus abdominis plane block for postoperative analgesia after Caesarean delivery performed under spinal anaesthesia? A systematic review and meta-analysis // Br. J. Anaesth. – 2012. – V. 109. – No. 5. – P. 679–687. DOI: 10.1093/bja/aes279.
6. Vyas K.S. et al. Systematic review of liposomal bupivacaine (Exparel) for postoperative analgesia // Plast. Reconstr. Surg. – 2016. – V. 138. – No. 4. – P. 748–756. DOI: 10.1097/PRS.0000000000002547.
7. Shridharani S.M. et al. Liposuction devices: technology update // Med. Devices (Auckl.). 2014. – V. 7. – P. 241–251. DOI: 10.2147/MDER.S47322.
8. Pollock H. et al. Progressive tension sutures: a technique to reduce local complications in abdominoplasty // Plast. Reconstr. Surg. – 2000. – V. 105. – No. 7. – P. 2583–2586. DOI: 10.1097/00006534-200006000-00047.
9. Portenoy R.K. et al. Breakthrough pain: definition, prevalence and characteristics // Pain. – 1990. – V. 41. – No. 3. – P. 273–281. DOI: 10.1016/0304-3959(90)90004-W.