

# Восстановительное лечение после эндопротезирования тазобедренного сустава при диспластическом коксартрозе

В.П. Абельцев, В.Г. Крымзлов, П.В. Переярченко, А.И. Ковалев, И.В. Бекетова, С.В. Змиева  
ФГБУ «Объединенная больница с поликлиникой» УД Президента РФ

Проведен анализ эффективности восстановительного лечения больных диспластическим коксартрозом (ДКА) после эндопротезирования тазобедренного сустава. За пятнадцатилетний период в клинике оперировано более 500 больных ДКА. Двусторонний процесс диагностирован у 55 % больных, у 142 больных выполнено поэтапное двустороннее эндопротезирование. Укорочение конечности выявлено у 85% больных с односторонним процессом и у 71% больных – с двусторонним. Правильный выбор метода восстановительного лечения позволил сократить длительность пребывания больного в стационаре с 1 мес (в первые годы эндопротезирования тазобедренного сустава при ДКА) до 10–14 сут (в настоящее время). Хорошие результаты лечения получены нами у 80,5% больных ДКА, удовлетворительные – у 15%, неудовлетворительные – у 4,5%. Это свидетельствует об эффективности реабилитационной системы, применяемой в нашей клинике для больных ДКА.

**Ключевые слова:** диспластический коксартроз, эндопротезирование тазобедренного сустава, восстановительное лечение.

The authors have made an analysis of effectiveness of restorative treatment in patients with dysplastic coxarthrosis (DCA) after coxofemoral joint endoprothesing. For the 15-year period 500 patients with DCA have been operated on in the clinic. 55% of them had a bilateral process; 142 patients had a staged bilateral endoprothesing. The extremity shortening was seen in 85% patients with a unilateral process and in 71% of patients with a bilateral process.

A correct choice of restorative treatment has allowed to reduce duration of hospitalization from one month (seen in the first years of applying coxofemoral joint endoprothesing in DCA patients) to 10–14 days (nowadays).

Good results have been seen in 80.5% of patients with DCA; satisfactory – in 15%; unsatisfactory – in 4.5%.

Such results indicate the effectiveness of rehabilitation system which we apply to our DCA patients.

**Key words:** dysplastic coxarthrosis, coxofemoral joint endoprothesing, restorative treatment.

Диспластический коксартроз (ДКА), по данным литературы, развивается в 80 % случаев и является последствием таких заболеваний, как дисплазия, врожденный вывих бедра, болезнь Пертеса и др., и в большинстве наблюдений носит двусторонний характер [2]. Дефекты развития тазобедренного сустава в первую очередь нарушают его биомеханику (смещается центр вращения, нарушается конгруэнтность суставных поверхностей, изменяется длина конечности, развивается мышечный дисбаланс). Вследствие этих изменений почти у 38% этой категории пациентов, как правило, молодого работоспособного возраста наступает быстрая инвалидизация. Поэтому решение этой проблемы имеет не только медицинский, но и социальный аспект.

Лечение ДКА является наиболее сложным разделом современной ортопедии [3, 13]. В настоящее время тотальное эндопротезирование тазобедренного сустава при дисплазии находит широкое применение, а количество других, менее эффективных операций уменьшается [16, 19, 21].

Операция эндопротезирования должна быть своевременной, когда восстановление подвижности и опорности оперированной конечности еще имеет радикальный характер и, кроме того, является мерой профилактики развития и прогрессирования нарушений в других звеньях опорно-двигательной системы.

Тотальное эндопротезирование тазобедренного сустава нередко приходится рекомендовать больным среднего и молодого возраста, чтобы облегчить им нормальное существование на бытовом уровне и интегрировать их в трудовую деятельность. Даже если впоследствии и наступит нестабильность эндопротеза или одного из его компонен-

тов, для больного очень важно в активном возрасте иметь возможность получить образование, обзавестись семьей, вести полноценную жизнь.

Основополагающий принцип эндопротезирования – восстановление центра вращения сустава, это позволяет устранить мышечный дисбаланс и восстановить биомеханику движений в суставе.

Восстановительное лечение столь сложной патологии бесперспективно без физической реабилитации, которая должна сопровождать пациента на всех этапах, начиная с предоперационного, только в этом случае можно рассчитывать на хороший результат лечения [1, 6, 14].

## Материалы и методы

За пятнадцатилетний период в нашей клинике оперировано 514 больных с ДКА. Двусторонний процесс диагностирован у 55 % больных, у 142 больных выполнено поэтапное двустороннее эндопротезирование.

Среди оперированных больных более 70% составили женщины, как с односторонним, так и с двусторонним процессом.

По возрасту пациенты разделены на 5 групп:

1-я группа (24–35 лет) – 13% операций, 2-я группа (36–50 лет) – 27% операций, 3-я группа (51–60 лет) – 24% операций, 4-я группа (61–70 лет) – 29% операций, 5-я группа (71–84 года) – 7% операций.

В 1-й возрастной группе процент больных с двусторонним ДКА почти в 2 раза больше. Это свидетельствует о том, что тяжелая стадия заболевания формируется уже в молодом возрасте. Во 2-й – 4-й группах этот показатель одинаков, а в 5-й – в два раза меньше.

Не менее чем у 40% больных ДКА отмечался врожденный вывих бедра, что неизбежно ведет к укорочению

конечности. При двустороннем процессе и врожденном вывихе бедра у многих больных имелась 3-я стадия заболевания, но при этом разные степени дисплазии. Укорочение конечности выявлено у 85% больных с односторонним процессом и у 71% больных – при двустороннем. Следует отметить, что если при 2-й стадии процесса укорочение конечности составило в среднем 1,3 см (при одностороннем поражении), то при 3-й стадии – 2,6 см, т.е. в 2 раза больше. При двустороннем ДКА с врожденным вывихом бедра укорочение конечности в среднем составило 3,6 см.

Более чем у 50% больных с двусторонним ДКА имелась 3-я стадия заболевания обоих суставов, что свидетельствует о неизбежности при поражении одного сустава возникновения такой же выраженности процесса в другом. Поэтому при операции на одном суставе нужно убедить пациента в необходимости своевременного вмешательства и на другом. Оптимальный срок повторной операции, по нашим наблюдениям, – 1 год.

В отличие от других видов коксартроза (идиопатический, ревматоидный, посттравматический) дисплазия характеризуется изменениями как вертлужной впадины, так и проксимального отдела бедренной кости. Дополнительные сложности создают ранее проведенные операции, такие как межвертельные и подвертельные остеотомии, артродез, транспозиция вертлужной впадины, создание упора для бедра по Илизарову. Все это делает невозможным использование обычных эндопротезов, требует подбора определенных видов бедренных и вертлужных компонентов.

Одним из определяющих принципов эндопротезирования является восстановление *центра ротации головки бедренной кости*. Несоответствие центра ротации и медиализация бедренной кости ведет к мышечному дисбалансу, для устранения которого в том числе используются латерализованные ножки.

Для стабильности протеза большое значение имеет одинаковая длина конечностей. Укорочение длины конечности до 5 см можно устранить одномоментно во время операции, при большей разнице увеличивается процент послеоперационных неврологических осложнений. В нашей клинике при укорочении конечности более 5 см проводится двухэтапное эндопротезирование [3, 4]. На первом этапе протезирования производится резекция головки и шейки бедра, мобилизация проксимального отдела бедра, иссечение рубцов, при необходимости – тенотомия приводящих мышц и установка вертлужного компонента с костной пластикой. На втором этапе (через 2 нед после низведения бедра скелетным вытяжением) производится имплантация бедренного компонента.

Провести обследование пациента, определить модель имплантата, его размер и позицию, провести предоперационное планирование и операцию – это половина успеха. Другая половина – правильная физическая реабилитация пациента [15, 17, 18, 20].

Применяемые восстановительные методики направлены на решение ряда общих задач:

- устранение гипотрофии мышц оперированной конечности;
- этапное восстановление опороспособности конечности;
- восстановление статики позвоночника;
- восстановление объема движений в суставе.

Для этого используют комплекс немедикаментозных мероприятий:

- лечебную гимнастику (ЛГ);
- массаж;
- электростимуляцию мышц;
- другие физиотерапевтические процедуры.

В отличие от первых лет в последние годы благодаря совершенствованию технологий эндопротезов и использованию индифферентных сплавов физиотерапевтические методы лечения, ранее противопоказанные, стали применяться в гораздо большем объеме.

Мы разделяем восстановительное лечение на 4 периода:

1-й – предоперационный, 2-й – ранний послеоперационный (2–3 нед до выписки из стационара), 3-й – ближайший послеоперационный (до 3 мес после операции), 4-й – поздний послеоперационный (до года и более).

Для объективизации эффективности восстановительного лечения на всех этапах мы используем два основных показателя:

- боль (субъективный критерий),
- функциональные возможности (объективный критерий) [7, 8, 11].

Ограничение подвижности в суставе, контрактуры разных типов, укорочение конечности, гипотрофия мышц бедра и таза, снижение их силы, деформации (искривление таза, позвоночника), нарушение походки – суммарная оценка этих критериев в баллах позволяет объективно оценить эффективность проводимого лечения и проводить необходимую его коррекцию.

Для психологической подготовки, обучения поведению в до- и послеоперационном периоде и для самооценки своего состояния пациентам выдается брошюра-тест «Ходить, как все» [9].

Восстановительное лечение должно начинаться до операции (*1-й период*). Желательно предоперационную подготовку проводить в поликлинике в течение 1–2 мес. При дисплазии вертлужной впадины вследствие прогрессирующего смещения проксимального отдела бедра вверх и наружу изменяется физиологическое натяжение мышц. Снижение их тонуса и проприоцептивной активности вызывает резкое ухудшение функции мышц, что подтверждается изменениями электрофизиологических характеристик мышц, окружающих сустав. Даже после операции эндопротезирования в отдаленные сроки у пациентов наблюдается незначительное повышение электрической активности и реципрокности мышц-антагонистов бедра и голени, существенно улучшается опорность конечности, но динамические расстройства в значительной степени сохраняются. В связи с этим в дооперационном периоде рекомендовано проведение интенсивного курса функционального лечения, направленного на укрепление мышц бедер и ягодичных мышц, увеличение подвижности в суставе, включая лечение положением.

В связи с наличием болевого синдрома и контрактуры большое внимание следует уделять упражнениям в изометрическом режиме, использованию упражнений в воде, а также лечебным укладкам на разгибание и отведение.

Во время предоперационной подготовки проводится обучение упражнениям раннего послеоперационного периода, ходьбе с помощью костылей, укрепляются мышцы нижних и верхних конечностей и спины, снижается масса

тела [9].

С целью снятия болевого синдрома, улучшения трофики тканей, кровообращения, лимфообращения, уменьшения контрактуры назначают:

- импульсные токи на сегментарную зону и сустав,
- магнитотерапию,
- лазеротерапию,
- массаж сегментарных зон и конечностей,
- электростимуляцию мышц.

Во 2-м периоде большое значение приобретает вовлечение пациента в процесс реабилитации. ЛГ назначается на следующий день после операции с акцентом на дыхание и стимуляцию периферического кровообращения. Для профилактики тромбообразования обязательно бинтование нижних конечностей. Пациента информируют о возможности вывиха головки эндопротеза и запрещенных движениях (приведение бедра, ротационные движения). В положении пациента лежа на спине оперированная конечность находится в отведении и фиксируется деротационным сапожком или валиками с песком. Положение лежа на боку в первые 2–4 нед противопоказано.

В первые 2 нед после операции рекомендуется избегать упражнений, вызывающих значительное увеличение контактного давления на элементы сустава, а также ограничивать амплитуду движений в тазобедренном суставе до формирования новой капсулы, укрепляющей сустав и уменьшающей возможность вывиха.

На 2–3-й день – отведение бедра, выпрямление ноги в коленном суставе с валика, а также обучение присаживанию, вставанию и ходьбе с дополнительной опорой (костыли, ходунки). Пациенты занимаются ЛГ с инструктором 1–2 раза в день и самостоятельно 2–3 раза.

Задачи ЛФК в раннем послеоперационном периоде:

- улучшение психоэмоционального состояния;
- улучшение деятельности сердечно-сосудистой системы и системы дыхания;
- предупреждение послеоперационных осложнений (пневмонии, тромбозов, атонии кишечника и мочевого пузыря);
- увеличение подвижности в тазобедренном суставе;
- укрепление мышц нижних конечностей и спины;
- обучение технике ходьбы с опорой на костыли.

Поскольку иссеченная в ходе операции капсула сустава восстанавливается не сразу, головка эндопротеза удерживается в вертлужном компоненте балансом окружающих мышц. Хорошее состояние мышц предотвращает возможность вывиха головки протеза.

В дальнейшем, по мере улучшения соматического состояния пациента и локального статуса (уменьшения боли, отека ноги) включаются упражнения в исходных положениях сидя и стоя у опоры, отрабатывается методика ходьбы с постепенным увеличением проходимого расстояния, как однократно, так и в течение дня. В конце стационарного этапа пациент осваивает подъем и спуск по лестнице, обучается бытовым навыкам.

Из физиотерапевтических методов в этот период с целью профилактики ранних послеоперационных осложнений воспалительного характера с 1–2-го дня после операции на область послеоперационного шва проводится магнитотерапия, лазеротерапия, при необходимости – светотерапия во время перевязок.

Для профилактики застойной пневмонии и развития тромбоэмболических осложнений проводится вибромас-

саж грудной клетки, пневмомассаж от аппарата «Лимфопресс» на контралатеральную ногу.

В 3-м периоде (после выписки из стационара) решаются следующие задачи:

- увеличение амплитуды движений в оперированном суставе;
- укрепление мышц нижних конечностей, спины, ягодичных мышц, увеличение их силы и выносливости;
- восстановление правильного стереотипа ходьбы (ходьба с дополнительной опорой и без нее);
- устранение дисбаланса мышц.

На амбулаторном этапе продолжается процесс восстановительного лечения, в необходимости которого нужно убедить пациента. В этот период в комплексе ЛГ используются преимущественно активные упражнения и добавляются:

- упражнения с сопротивлением и отягощением;
- упражнения в исходном положении лежа на животе;
- занятия на циклических тренажерах;
- через 2–3 нед после операции можно включать занятия в бассейне, в том числе для отработки элементов ходьбы.

Особое внимание уделяется формированию правильного стереотипа ходьбы, включая использование «параллелей». При ДКА (в подавляющем большинстве случаев) пациенту необходимо производить костную пластику. В зависимости от ее объема, состояния мышц конечности и выраженности остеопороза определяется величина нагрузки на оперированный сустав при ходьбе с костылями и без дополнительной опоры. *Ходьба без дополнительной опоры разрешается через 1,5–3 мес от момента операции после контрольной рентгенографии.*

В позднем послеоперационном периоде для улучшения трофики и восстановления амплитуды движения в оперированном суставе используют массаж сегментарной зоны, конечностей и магнитолазерную терапию. Через 4–5 нед – озокеритовые аппликации, лечебные ванны (жемчужные ванны с бишофитом, струевые ванны) и подводный душ-массаж.

При необходимости для снятия болевого синдрома на оперированную конечность по болевым точкам – импульсные токи, электрофорез по продольной методике.

В 4-м периоде решаются следующие задачи:

- дальнейшее увеличение силы и выносливости мышц оперированной конечности, спины, ягодичных мышц;
- повышение физической работоспособности всего организма;
- достижение максимальной амплитуды движений в суставе;
- закрепление правильного стереотипа ходьбы;
- адаптация пациента к рабочим и бытовым нагрузкам.

В этом периоде используются все методы и средства ЛФК и физиотерапии:

- упражнения в различных исходных положениях, с отягощением;
- занятия на тренажерах;
- плавание в бассейне;
- дозированная ходьба;
- элементы постизометрической релаксации мышц для растяжения контрагированных мышц;
- физиолечение (теплелечение, массаж и водные процедуры).

Согласно нашим данным, в течение года после эндопротезирования тазобедренного сустава у пациентов практически уходила боль и увеличивалась подвижность в суставе. Динамика других показателей – походки, выносливости в ходьбе – оказалась менее выраженной, что диктует необходимость постоянно работать над укреплением мышц и улучшением походки. Курсы реабилитации должны проводиться в специализированных учреждениях не менее 2 раз в год.

Следует отметить, что через несколько лет после операции происходит улучшение походки и выносливости при ходьбе за счет укрепления мышц и восстановления статики опорно-двигательного аппарата.

Благодаря принятому в клинике методу комплексной профилактики послеоперационных осложнений процент их относительно незначителен. Хорошие результаты лечения в сроки от 10 лет и более отмечены у 80% больных с ДКА.

**Результаты и обсуждение**

Для оценки результатов восстановительного лечения мы использовали разработанную в отделении ортопедии и травматологии методику, которая позволяет анализировать и оценивать по числу баллов «условной боли» степень восстановления функции оперированной конечности во времени [5, 7].

Поскольку ощущение реальной боли пациентом индивидуально, мы ввели понятие «условная боль» (УБ), разделив субъективные и объективные признаки заболевания на разделы. Отсутствие признаков заболевания оценивается как 0 баллов, а степень заболевания и эффективность реабилитации на всех этапах – суммой баллов разделов УБ.

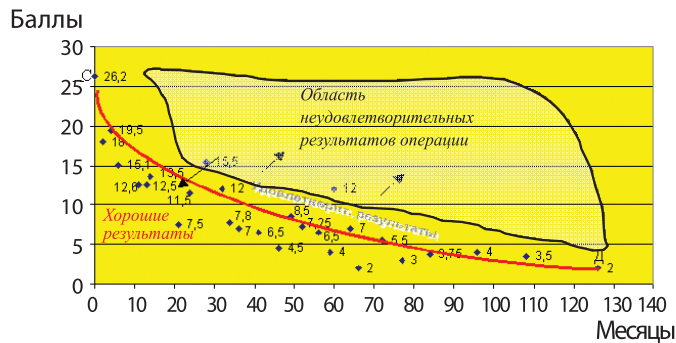
Такая система оценки является основой при автоматизированной обработке информации компьютерной программой «Автоматизированные методы оценки стадий развития коксартроза и эффективности его лечения – AMOS», которую мы с успехом используем в нашей работе [12].

В первые месяцы после эндопротезирования больных ДКА уменьшение УБ в 1,5 раза происходит за счет первого его раздела – «боль и вызывающие ее причины», в дальнейшем – за счет роста амплитуды движений и функциональных возможностей пациента. Через 1,5–2 года, как правило, происходит восстановление основных функций оперированной конечности (УБ уменьшается в 2–3 раза). В дальнейшем темпы уменьшения УБ замедляются по сравнению с таковыми в первые годы после операции.

Исследования показали, что дальнейшее незначительное уменьшение УБ происходит за счет улучшения функциональных возможностей.

Умеренная хромота, сменившая выраженную, сохраняется в течение нескольких лет. Восстановление статики позвоночника происходит столь же медленно. Для восстановления мышечной массы конечности (гипотрофия мышц отмечается у большинства таких больных) необходимы годы.

Со временем УБ стремится к 0 при нормальном процессе интеграции компонентов эндопротеза и восстановлении функции оперированной конечности (см. рисунок). Данная диаграмма является основой для сравнительного анализа изменения УБ во времени у больных ДКА после эндопротезирования [10].



**Рис. Динамика усредненных значений УБ.** На диаграмме показано изменение УБ до 140 мес. Этого периода достаточно, чтобы определять эффективность лечения больного и стабильность эндопротеза за любой промежуток времени.

**Примеры:**

1. Если через 8 мес после операции пациент набирает 15 баллов УБ – результат хороший, если через 30 мес – неудовлетворительный;
2. Если у пациента через 14 лет (168 мес) количество баллов УБ 2 или ниже, то результат считается хорошим, если выше 3,5 – развивается нестабильность (результат неудовлетворительный).

При контрольном обследовании результат эндопротезирования считали хорошим (ХР), если число баллов УБ было ниже кривой СД; удовлетворительным (УР) – при равном или несколько повышенном значении, но без увеличения его во времени и неудовлетворительным (НР) в любом случае увеличения числа баллов УБ во времени.

ХР – хороший результат, УР – удовлетворительный результат, НР – неудовлетворительный результат.

Хорошие результаты лечения получены нами у 80,5% больных ДКА, удовлетворительные – у 15%, неудовлетворительные – у 4,5%.

Это свидетельствует об эффективности комплексной программы реабилитации, применяемой в нашей клинике для больных ДКА.

**Выводы**

1. Двухэтапное эндопротезирование тазобедренного сустава является эффективным методом лечения при восстановлении анатомической длины конечности более 5 см.
2. Двухэтапное эндопротезирование позволяет избежать неврологических послеоперационных осложнений.
3. Для улучшения прогностических результатов и полноценного восстановления функции тазобедренного сустава необходимо проведение операции и комплексной системы реабилитации на ранних стадиях заболевания; условием эффективности эндопротезирования тазобедренного сустава является поэтапная реабилитация пациента на протяжении всего периода лечения (до операции, на стационарном и клиническом этапах), для чего необходимо развивать сеть центров реабилитации, оснащенных на современном уровне.
4. Необходимо внедрение стандартных программ реабилитации для больных ДКА.

## Литература

1. Абельцев В.П., Михайлова Т.С., Ковалев А.И. Реабилитация больных после эндопротезирования тазобедренных суставов средствами ЛФК на стационарном этапе. // Актуальные вопросы медицинской реабилитации больных с патологией опорно-двигательной и нервной систем: Тезисы докладов. – М., 1999. – С. 84–86.
2. Абельцев В.П. Десятилетний опыт эндопротезирования тазобедренного сустава при диспластическом коксартрозе // Вестн. травматол. ортопед. – 2002. – № 1. – С. 54–57.
3. Абельцев В.П., Крымзлов В.Г. Особенности эндопротезирования при диспластических коксартрозах. // Кремлевская медицина. Клин. вестн. – 25-летию ОБП МЦ УД Президента РФ. – М., 2002. – N 2. – С. 47–48.
4. Абельцев В.П. Способ двухэтапного эндопротезирования тазобедренного сустава (Патент № 2204350 РФ от 20.05.03).
5. Абельцев В.П. Свидетельство об официальной регистрации программы для ЭВМ «Автоматизированные методы оценки результатов дооперационных и послеоперационных наблюдений и стадий развития диспластического коксартроза – АМОС-1» (Свидетельство №2003612027 РФ. М., 2003).
6. Абельцев В.П., Сурков Н.А. Надежная защита послеоперационной раны как эффективная профилактика локальных осложнений после эндопротезирования суставов. // Международный конгресс: Травматология и ортопедия: современность и будущее. – М., 2003. – С. 441–442.
7. Абельцев В.П. Методика оценки клинических показателей состояния тазобедренного сустава до и после оперативного лечения при диспластическом коксартрозе // Вестн. травматол. ортопед. – 2004. – № 2. – С. 22–26.
8. Абельцев В.П., Баранова М.Л., Крымзлов В.Г. Применение компьютерной программы «АМОС-1» при тестировании больных коксартрозом // Избранные вопросы клинической медицины: Сб. научн. тр. ОБП МЦ УД Президента РФ. – М., 2005. – С. 359–360.
9. Абельцев В.П. Ходить, как все. Коксартроз: пути жизненного выбора // Издательско-полиграфический комплекс «Творческая Мастерская». – М., 2006. – 38 с.
10. Абельцев В.П., Баранова М.Л., Вялкова Г.М. Математический метод оценки эффективности лечения двустороннего диспластического коксартроза // Актуальные вопросы клинической медицины: Сборник научных трудов ФГУ «ОБП» УД Президента РФ. – М., – 2006. – Т.2. – 512 с.
11. Абельцев В.П. Диспластический коксартроз: современная классификация // Кремлевская медицина. – М., 2007. – № 1. – С. 65–67с.
12. Абельцев В.П., Баранова М.Л., Вялкова Г.М., Кузнецов Ю.Л., Крымзлов В.Г. Свидетельство № 2008611315 РФ о государственной регистрации программы для ЭВМ «Автоматизированные методы оценки стадий развития коксартроза и эффективности его лечения – АМОС/АМОС-КА/АМОС-и». – М., 2008.
13. Ахтямов И.Ф. Новые варианты хирургического лечения диспластического коксартроза // Травматология и ортопедия: современность и будущее / Материалы Международного конгресса. – М., – 2003. – С.22 – 23.
14. Героева И.Б. Реабилитация больных после тотального эндопротезирования тазобедренного сустава // Тезисы докладов «Актуальные вопросы медицинской реабилитации больных с патологией опорно-двигательной и нервной систем». – М., –1999. – С. 89–90.
15. Жирнов В.А. Физиотерапия в комплексе восстановительного лечения после эндопротезирования крупных суставов // Материалы VI Всероссийского съезда физиотерапевтов. – СПб., – 2005. – С. 198–199.
16. Корнилов Н.В. Актуальные проблемы отечественной травматологии и ортопедии третьего тысячелетия // Современные проблемы травматологии и ортопедии: Материалы научной конференции, посвященной 80-летию ЦИТО им. Н.Н. Приорова. – М., – 2001. – С. 57–61.
17. Миронов С.П., Косов И.С. Метод функционального биоуправления как перспективное направление восстановительного лечения в травматологии и ортопедии при нарушениях двигательной функции. // Актуальные вопросы клинической медицины: Сб.н.тр. конференции, посвящ. 25-летию ОБП МЦ УД Президента РФ. –М., 2001.– С. 187–188.
18. Митбрейт И.М., Хомак Н.И., Анучкина О.О. Опыт реабилитации больных после эндопротезирования суставов в условиях клиники восстановительной медицины //Актуальные вопросы медицинской реабилитации больных с патологией опорно-двигательной и нервной систем: Тез. докл. конф. – М., 1999. – С. 92–95.
19. Мовшиович И.А. Эндопротезирование тазобедренного сустава: за и против // Анналы травматол. и ортопед. – 1996. – № 3. – С. 24–28.
20. Назаренко Г.И., Епифанов В.А., Героева И.Б. Коксартроз. Восстановительное лечение и послеоперационная реабилитация. – М.: Медицина, 2005. – 144 с.
21. Николенко В.К., Буряченко Б.П., Давыдов Д.В., Николенко М.В. Эндопротезирование тазобедренного сустава. – М., – 2009. – 356 с.