

Ультразвуковые исследования для выявления внесосудистой жидкости в легких

А.М. Гришин¹, А.И. Городниченко^{1,2}, Г.Е. Стасенков², М.Н. Алехин^{1,2}, Б.А. Сидоренко²

¹ФГБУ «Центральная клиническая больница с поликлиникой» УД Президента РФ,

²ФГБУ «Учебно-научный медицинский центр» УД Президента РФ

С целью анализа ультразвуковой картины легких для выявления внесосудистой жидкости у пациентов, длительно находящихся в вынужденном положении лежа, обследованы 148 пациентов, в том числе 31 больной с острой левожелудочковой сердечной недостаточностью (ОЛЖСН), 61 пациент, находящийся в вынужденном положении лежа, и 56 пациентов без клинико-лабораторных признаков задержки жидкости в легких. Выполнялись ЭхоКГ, рентгенография, ультразвуковое исследование легких с целью выявления ультразвуковых комет легких (УКЛ) при поступлении и в динамике. У всех больных с ОЛЖСН (n=31) при поступлении во время УЗИ легких регистрировались множественные УКЛ (более 3 УКЛ между двумя ребрами в одном продольном изображении). В группе больных, находящихся в вынужденном лежачем положении (n=61), у 4 (6,6%) больных при первичном УЗИ легких регистрировались множественные и единичные УКЛ. При повторных УЗИ легких значимой динамики УКЛ не отмечалось. В группе практически здоровых пациентов (n=56) у 7 (14,2%) человек выявлены единичные УКЛ (менее 3 УКЛ между двумя ребрами в одном продольном изображении). Таким образом, у больных, находящихся в вынужденном лежачем положении, и у практически здоровых пациентов частота встречаемости УКЛ сопоставима.

Ключевые слова: ультразвуковое исследование легких, ультразвуковые кометы легких, диагностика, эхокардиография.

To analyze a sonographic lung picture for revealing extravascular fluids in patients who are forced to be in a supine position for a long-term the authors have examined 148 patients including 31 patient with acute left ventricular heart failure, 61 - in a forced supine position, and 56 - without clinical laboratory signs of fluid retention in lungs. So as to detect ultrasound comets in lungs (UKL) patients were done echocardiography, R-graph and ultrasound examination on admission and in dynamics. In the group of patients with acute left ventricular heart failure (n = 31) multiple ultrasound comets in lungs (more than 3 UKL between two ribs in one longitudinal image) were registered in all patients on admission during ultrasound lung examination. In the group of patients who were in a forced supine position (n = 61) 4 (6.6%) patients had multiple and sporadic UKL during their primary sonographic examination. At repeated sonographic examinations no significant UKL dynamics was seen. In the group of practically healthy patients (n = 56) 7 patients (14.2%) had sporadic UKL (less than 3 UKL between two ribs in one longitudinal image). Thus, patients who are in a forced supine position have almost the same incidence of ultrasound lung comets as practically healthy patients.

Key words: Lung ultrasound examination, ultrasound lung comets, echocardiography.

Для выявления признаков застоя в легких у больных с сердечной недостаточностью чаще всего проводится рентгенологическое исследование легких (рентгенография легких и мультиспиральная компьютерная томография), что сопряжено с ионизирующим облучением, и их многократное использование нежелательно.

D. Lichtenstein в 1997 г. впервые описал характерную ультразвуковую (УЗ) картину при исследовании легких у пациентов с отеком легких [1]. При отеке легких происходит утолщение междольковых перегородок за счет накопления в них жидкости, что сопровождается появлением УЗ-картины артефактов по типу хвоста кометы. Такие артефакты стали обозначать как ультразвуковые кометы легких (УКЛ) [2]. D. Lichtenstein и соавт. [1] предложили разделить УКЛ на единичные (менее 3 УКЛ между двумя ребрами в одном продольном изображении) и множественные (более 3 УКЛ).

В 2004 г. появилось сообщение о корреляции количества УКЛ с наличием внесосудистой жидкости в легких, выявляемой при рентгенографии грудной клетки [3]. С этого времени УКЛ начинают привлекать внимание кардиологов как простой и доступный способ выявления внесосудистой жидкости в ткани легких, что может быть использовано для оценки эффективности лечения больных с сердечной недостаточностью.

Среди врачей распространено мнение о возможности появления застойных явлений у больных, длительно находящихся в положении лежа без движения, особенно у

пациентов пожилого и старческого возраста, как следствие снижения экскурсии грудной клетки, уменьшения жизненной емкости легких, замедления кровотока, уменьшения перфузии лимфодренажной системы [4].

Целью нашей работы было изучение возможности применения УЗИ легких для выявления внесосудистой жидкости у пациентов, длительно находящихся в вынужденном положении лежа.

Материалы и методы

Нами были обследованы 148 пациентов на базе ЦКБП, из них 65 (44%) мужчин и 83 (56%) женщины. Средний возраст обследованных составил 68,6±15,7 года (от 21 до 97 лет). Острая левожелудочковая сердечная недостаточность (ОЛЖСН) имела у 31 больного. Нами также были обследованы больные (61 человек), которые находились в вынужденном положении лежа. Среди больных, находящихся в вынужденном положении лежа, были пациенты травматологического отделения с переломами ног и 1 пациент с переломом позвоночника и пациенты блока интенсивной неврологии с острыми нарушениями мозгового кровообращения. В исследование были включены 56 практически здоровых пациентов без патологии сердечно-сосудистой системы.

Всем больным проводилось комплексное обследование, включавшее в себя эхокардиографию (ЭхоКГ). ЭхоКГ выполнена у 56 (37,8%) пациентов на стационарном приборе (Vivid7 GE, Vivid6 GE) и у 92 (62,2%) паци-

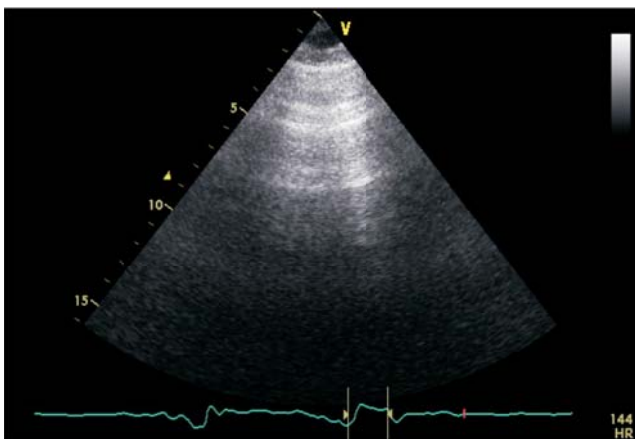


Рис. 1. УЗИ-картина легких в норме. Стрелкой указаны горизонтальные параллельные линии вследствие реверберации, расположенные позади плевры.

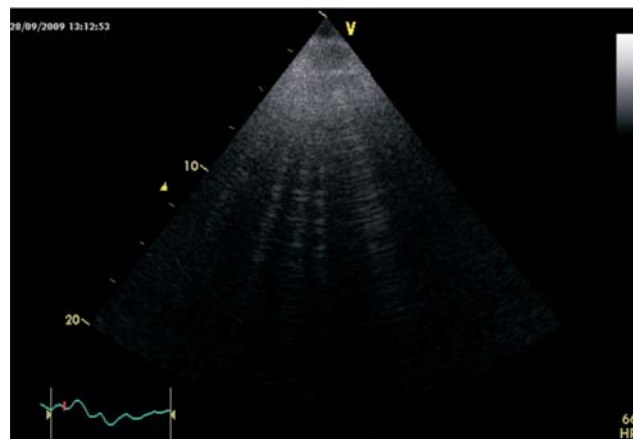


Рис. 2. УЗИ-картина легких при накоплении в легких дополнительного количества жидкости. Стрелкой указаны вертикальные УЗ-сигналы вследствие реверберации через утолщенные междольковые перегородки – легочные кометы.

ентов на портативном приборе (Sonosite 180plus, Vivid e GE). Все УЗИ выполняли секторными датчиками с частотой от 2 до 4 МГц.

Всем пациентам проводили рентгенологическое исследование органов грудной клетки, 56 (37,8%) пациентам – в стандартной позиции (стоя), 92 (62,2%) пациентам, проходившим лечение в условиях кардиореанимации, травматологии и блока интенсивной неврологии, рентгенологическое исследование проводили в положении лежа на спине. Всем больным проводили УЗИ легких с целью выявления УКЛ. В случаях регистрации более 5 УКЛ исследование повторялось с интервалом не более 24 ч, для динамического мониторинга количества легочных комет на фоне проводимой терапии.

УЗ-сканирование легких с целью выявления легочных комет выполняли из межреберий в продольной плоскости в положении пациента лежа на спине. Для исключения воздушной прослойки и обеспечения акустического контакта между датчиком и телом пациента на рабочую поверхность датчика наносили специальный акустический гель. Датчик располагали на передней и боковой поверхностях грудной клетки справа во втором–пятом межреберных промежутках, а слева во втором–четвертом межреберьях.

В норме при УЗИ легких с определенной периодичностью наблюдаются 1 или 2 горизонтальные параллельные линии вследствие реверберации, расположенные позади плевры (рис. 1). При накоплении в легких избыточного количества жидкости во время УЗИ регистрируются другие УЗ-сигналы, которые располагаются вертикально (рис. 2). Легочные кометы, являясь фактически реверберационными сигналами, имеют вид вертикальных сигналов по сравнению с горизонтальными реверберационными сигналами в норме [4]. Основным физическим рассеивателем для формирования легочных комет выступает утолщенная вследствие накопления жидкости междольковая перегородка.

В каждом межреберном промежутке регистрировали количество изображений легочных комет по парастернальной, среднеключичной, передней и средней подмышечным линиям. Количество УКЛ рассчитывали, суммируя зарегистрированные легочные кометы во всех точках. Сумма УКЛ оценивалась с указанием степени УКЛ согласно E. Picano и соавт. [2] (см. таблицу). Учитывая, что небольшое количество УКЛ может быть и в норме, особенно в нижних межреберных промежутках, мы использовали пороговое значение 5 УКЛ, которое считается клинически незначимым [1].

Статистическую обработку результатов проводили с помощью пакета статистических программ *Statistica 6.0 for Windows SPSS 13.0* и электронных таблиц *Excel 2000*. Количественные параметры и их различия представлены в виде средних значений (стандартное отклонение). Достоверность различий средних величин определяли по парному критерию *t* Стьюдента, между долями – по критерию χ^2 . Корреляционный анализ выполняли с использованием коэффициента линейной корреляции Пирсона. Во всех процедурах статистического анализа достоверным считали уровень значимости $p < 0,05$.

Результаты и обсуждение

Все пациенты были разделены на 3 группы. В 1-ю группу вошли пациенты с ОЛЖСН на момент исследования; 2-ю группу составили пациенты, длительно находящиеся в вынужденном лежачем положении. Третью группу составили практически здоровые пациенты без заболеваний сердечно-сосудистой системы.

В 1-ю группу был включен 31 больной (12 женщин, 19 мужчин) с ОЛЖСН, диагностированной на основании аускультативной, рентгенологической и клинической картины. Средний возраст больных составил 78,8±9,4 года (от 60 до 95 лет). Из 31 больных 1-й группы 24 больных были госпитализированы с диагнозом острого инфаркта миокарда (ОИМ). В группу с ОЛЖСН также вошли 4 больных со стенокардией напряжения II функционального класса (ФК) и 3 пациента со стенокардией напряжения III ФК, госпитализированные с гипертоническим кризом. Еще у 1 больного с ОЛЖСН имел место острый коронарный синдром (ОКС) на фоне стеноза аортального клапана умеренной степени выраженности.

У всех больных 1-й группы при поступлении во время УЗИ легких регистрировались множественные УКЛ суммой более 30 над всей поверхностью легких. У всех больных под воздействием проводимого лечения приступ ОЛЖСН был купирован, что проявилось клинически положительной динамикой, изменениями аускультативной картины и было подтверждено при контрольном рентгенологическом исследовании. Следует отметить, что положительная динамика состояния этих больных сопровождалась уменьшением количества УКЛ различной степени выраженности. У 19 пациентов уже на 2-е сутки при УЗИ легких УКЛ не реги-

Таблица

Градация количества УКЛ

Степень	Количество УКЛ	Количество внесосудистой жидкости в легких
0	<5	Нет
1	5-15	Небольшое
2	15-30	Умеренное
3	>30	Выраженное

стрировались совсем или их количество не превышало 5 над всей поверхностью легких, при аускультации влажные хрипы не выслушивались. У 6 больных на 3-и сутки при УЗИ легких УКЛ не регистрировались совсем или их количество не превышало 5 над всей поверхностью легких; при аускультации влажные хрипы не выслушивались. А у 3 больных при УЗИ легких на 3-и сутки регистрировалось от 11 до 17 УКЛ, что соответствует небольшому или умеренному количеству внесосудистой жидкости согласно градации количества УКЛ; при аускультации влажные хрипы не выслушивались. Трое больных умерли. У всех 3 больных при динамическом наблюдении регистрировались множественные УКЛ над всей поверхностью легких.

Во 2-ю группу был включен 61 больной (28 женщин, 33 мужчины), длительно находящийся в вынужденном положении лежа (более 7 дней). Средний возраст больных составил 73,4+16,1 года (от 34 до 100 лет). В группу вошли 29 больных с диагнозом ОНМК и 31 больной с переломами костей скелета. Стенокардия напряжения до II ФК была диагностирована у 42 больных. Во 2-ю группу включали пациентов без инфаркта миокарда (ИМ) в анамнезе, чтобы исключить возможную трактовку выявленных УКЛ как следствие перенесенного ИМ. У 4 (6,6%) больных при первичном УЗИ легких регистрировались единичные УКЛ (количество УКЛ в одной точке сканирования не более 3). Больные с зарегистрированными УКЛ были обследованы повторно спустя сутки и на 3-й и 5-й день после первичного ультразвукового осмотра. При повторных УЗИ легких существенной динамики количества и локализации УКЛ не отмечалось. Колебания количества УКЛ у одного больного не превышали 1 УКЛ. Во всех случаях УКЛ регистрировались в пятом межреберье по средней подмышечной линии справа. При аускультации у 3 больных выслушивались сухие хрипы. У остальных больных из этой группы УКЛ не регистрировались.

В 3-ю группу (контрольную) вошли 56 пациентов (25 женщин, 31 мужчина), которые расценивались как практически здоровые лица без признаков задержки жидкости в легких. Средний возраст больных составил 45,5+11,6 года (от 13 до 75 лет).

Из 56 обследованных у 7 (14,2%) пациентов были выявлены единичные УКЛ общей суммой не более 3, локализованные по краям исследуемой зоны, т.е. в четвертом—пятом межреберье по среднеподмышечной линии. У 2 (10,5%) обследуемых регистрировались множественные УКЛ общей суммой не более 7 — в одном случае в пятом межреберье по среднеподмышечной линии, в другом — в пятом межреберье по передне- и среднеподмышечной линиям справа.

В нашем исследовании у всех больных с ОЛЖСН и рентгенологическими признаками отека легких регистрирова-

лись множественные УКЛ. Сходные данные представлены в статье D. Lichtenstein и соавт. [1] и Z. Jambirk и соавт. [3], где УКЛ регистрировались у 93% больных с отеком легких. У всех больных с ОЛЖСН количество УКЛ уменьшалось на фоне эффективной диуретической терапии. Одновременно с уменьшением количества УКЛ отмечались улучшение клинического состояния больных, уменьшение хрипов при аускультации, положительная динамика на рентгенограммах легких.

Данные ряда авторов свидетельствуют о возможности регистрации как единичных, так и множественных УКЛ у здоровых лиц [1, 2]. Частота встречаемости УКЛ, по данным E. Picano [2], соответствовала 27,9%. По нашим данным, УКЛ регистрировались с меньшей частотой (14,2%). В то же время, по нашим данным, у больных, длительно находящихся в вынужденном лежачем положении, УКЛ регистрировались в 6,6% случаев ($n=61$), что достоверно не отличалось от результатов, полученных в группе практически здоровых пациентов ($p>0,05$).

Таким образом, наши исследования показывают, что частота выявления УКЛ у больных, длительное время находящихся в вынужденном положении лежа, сопоставима с частотой выявления УКЛ у практически здоровых лиц. У ряда пациентов, длительное время находящихся в вынужденном положении лежа, а также практически здоровых пациентов мы регистрировали УКЛ при первичном исследовании, при динамическом наблюдении число и локализация УКЛ оставались неизменными за весь период наблюдения. В то же время у больных ОЛЖСН данный метод имеет большую ценность, так как частота выявления УКЛ составляет 100%.

У больных, длительное время находящихся в вынужденном положении лежа, могут появляться застойные явления в задненижних отделах легких, которые проявляются хрипами, особенно у пациентов пожилого и старческого возраста. Однако эта аускультативная симптоматика в задненижних отделах легких непосредственно не связана и не влияет на частоту и характер УКЛ, которые регистрируются над передней и боковыми поверхностями легких.

Выводы

1. Множественные УКЛ над всей поверхностью грудной клетки являются признаком ОЛЖСН, а не следствием длительного нахождения больного в вынужденном положении лежа.

2. У больных травматологического и неврологического профиля, длительное время находящихся в вынужденном положении лежа, множественные УКЛ не регистрировались.

3. Частота регистрации УКЛ у больных, длительное время находящихся в вынужденном положении лежа, сопоставима с частотой регистрации УКЛ у здоровых лиц.

Литература

1. Lichtenstein D., Mezjere G., Biderman Ph. et al. The comet-tail artifact. An ultrasound sign of alveolar-interstitial syndrome. *Am. J. Crit. Care Med.* — 1997. — Vol. 156, № 5. — P. 1640-1646.
2. Picano E., Frassi F., Agricola E. et al. Ultrasound lung comets: a clinically useful sign of extravascular lung water. *J. Am. Soc. Echocardiogr.* — 2006. — Vol. 19, № 3. — P. 356-363.
3. Jambirk Z., Monti S., Coppola V. et al. Usefulness of ultrasound lung comets as nonradiologic sign of extravascular lung water. *Am. J. Cardiol.* — 2004. — Vol. 93, № 10. — P. 1265-1270.

И др. авторы.