DOI: 10.48612/cgma/6pp8-9muk-47p3

РОЛЬ СТРОМАЛЬНОЙ ЭКСПРЕССИИ МАТРИКСНЫХ МЕТАЛЛОПРОТЕИНАЗ И ИХ ТКАНЕВЫХ ИНГИБИТОРОВ В ПАТОГЕНЕЗЕ ХРОНИЧЕСКОГО ПАРОДОНТИТА

Л.А. Казеко[1*], В.А. Захарова[2], Ю.Д. Бенеш[1]

[1] УО «Белорусский государственный медицинский университет», Минск, Республика Беларусь

[2] ГУ «Республиканский научно-практический центр онкологии и медицинской радиологии им. Н.Н. Александрова», пос. Лесной Минского р-на, Республика Беларусь

THE ROLE OF STROMAL EXPRESSION OF MATRIX METALLOPROTEINASES AND THEIR TISSUE INHIBITORS IN THE PATHOGENESIS OF CHRONIC PERIODONTITIS

L.A. Kazeko[1*], V.A. Zakharova[2], Yu.D. Benesh[1]

[1] Belarusian State Medical University, Minsk, Republic of Belarus

[2] N.N. Alexandrov National Cancer Centre of Belarus, Lesnoy, Minsk Disrtict, Republic of Belarus

* **E-mail:** 1kaf.terstom@gmail.com

Аннотация

Введение. Пародонтит представляет собой не просто бактериальную инфекцию, а воспалительное заболевание, инициируемое иммунным ответом, развивающимся у восприимчивых организмов, на микробную биопленку. **Цель** – установить взаимосвязь параметров стромальной экспрессии матриксных металлопротеиназ (MMPs) и тканевых ингибиторов матриксных металлопротеиназ (TIMPs) в биопсийном материале десен пациентов с хроническим пародонтитом. **Материалы и методы.** Исследован биопсийный материал десен 47 пациентов с хроническим пародонтитом (grade B), окрашенный с использованием моноклональных антител к MMP (-1, -2, -8, -9, -13, -14) и TIMP (-1, -2). Морфометрический и статистический анализы выполнены с использованием AperioImageScopev 12.4.0.5043, Statistica 10.0, $p<0.01$. **Результаты.** В зависимости от роли в патогенезе хронического пародонтита исследованные MMPs можно расположить следующим образом: MMP-8, MMP-9 и MMP-13, уровни которых достаточно низкие и эффективно контролируются TIMP-1 и TIMP-2; MMP-1 и MMP-2, их экспрессия превышает таковую вышеназванных MMPs и TIMP-1, но относительно эффективно регулируется TIMP-2; MMP-14, экспрессия которой сохраняется на более высоких уровнях по сравнению как с другими MMPs, так и изученными TIMPs. **Заключение.** Полученные результаты отражают некоторые аспекты патогенеза пародонтита и могут с позиции взаимодействия MMPs и их ингибиторов объяснить прогрессирующую потерю альвеолярной кости и деструкцию пародонтальных тканей.

Ключевые слова: пародонтит, иммуногистохимия, матриксные металлопротеиназы, тканевые ингибиторы матриксных металлопротеиназ, экспрессия.

Abstract

Introduction. Periodontitis is not just bacterial infection, but it is an inflammatory disease which is triggered by the immune response to microbial biofilm developing in susceptible hosts. **Purpose.** To find out interaction of parameters of stromal expression of matrix metalloproteinases (MMPs) and tissue inhibitors of matrix metalloproteinases (TIMPs) in the gingival biopsy material of patients with chronic periodontitis. **Materials and methods.** Gingival bioptats taken from 47 patients with chronic periodontitis (grade B) and stained with monoclonal antibodies to MMP(-1, -2, -8, -9, -13, -14) and TIMP (-1, -2) were studied. Morphometric and statistical analyses were performed using AperioImageScopev12.4.0.5043, Statistica10.0, $p<0.01$. **Results.** MMPs, studied by us, can be arranged as follows depending on their role in the pathogenesis of chronic periodontitis: MMP8, MMP9 and MMP13 which have quite low levels and are effectively controlled by TIMP1 and TIMP2; MMP1 and MMP2 which expression exceeds that of the above-mentioned MMPs and TIMP1, but is rather effectively regulated by TIMP2; and MMP14 which expression is preserved at higher levels, if to compare to both other MMPs and studied TIMPs. **Conclusion.** Results obtained by us reflect some of the aspects of periodontitis pathogenesis and can explain the progressive loss of alveolar bone and destruction of periodontal tissues from the point of view of interaction between MMPs and their inhibitors.

Key words: periodontitis, immunohistochemistry, matrix metalloproteinases, tissue inhibitor of matrix metalloproteinases, expression.

Ссылка для цитирования: Казеко Л.А., Захарова В.А., Бенеш Ю.Д. Роль стромальной экспрессии матриксных металлопротеиназ и их тканевых ингибиторов в патогенезе хронического пародонтита. Кремлевская медицина. Клинический вестник. 2023; 1: 11–14.

Введение

Хронический пародонтит – это инфекционное заболевание, характеризующееся воспалением десны и потерей опорных тканей пародонта. Научные исследования свидетельствуют, что пародонтит представляет собой не просто бактериальную инфекцию, а воспалительное заболевание, инициируемое иммунным ответом, развивающимся у восприимчивых организмов, на микробную биопленку [1]. Высвобождение и проникновение бактериальных продуктов в ткани пародонта активирует иммуновоспалительные реакции организма и по-

следующую секрецию цитокинов, эйкозаноидов и матриксных металлопротеиназ (MMPs) [2], что приводит к разрушению внеклеточного матрикса пародонта [3].

MMPs экспрессируются воспалительными клетками (моноцитами, макрофагами, лимфоцитами, полиморфноядерными клетками) и резидентными клетками (фибробластами, эпителиальными клетками, эндотелиальными клетками). Исторически MMPs разделены на несколько подгрупп: коллагеназы (MMP-1, -8 и -13), желатиназы (MMP-2 и -9), стромелизины (MMP-3, -10 и -11) и ассоциированные с мембранами MMPs [4].

Деградация коллагена I типа является ключевым моментом в потере прикрепления пародонта. Предыдущие исследования показали, что хронический пародонтит сопровождается разрушением коллагеновых волокон с участием так называемых интерстициальных коллагеназ, к которым относятся MMP-1, MMP-8 и MMP-13 [5, 6].

Фундаментальные исследования позволили получить представление о роли MMPs в процессах ремоделирования костной ткани, что, в свою очередь, применимо и в отношении резорбции альвеолярной кости при пародонтите [7].

Остеокласты экспрессируют несколько MMPs, которые вместе с периостеобластными клетками и MMPS, полученными из остеобластов, наряду с катепсином К способствуют резорбции кости [7]. При остеокластической резорбции кости катепсин К рассматривается как основная протеиназа для деградации деминерализованного под действием остеокластов матрикса, главным образом из-за его способности расщеплять тройную спираль нативного коллагена в нескольких местах, что является уникальной особенностью коллагеназ млекопитающих [7, 8]. MMPs играют важную роль в резорбции кости, имеют решающее значение для обеспечения доступа остеокластов к месту резорбции, поскольку их ингибирование предотвращает миграцию клеток [7, 9], особенно MMP-14, -13, -9 [7, 10].

MMP-14, располагаясь на гофрированной границе остеокластов, контролирует возможность прикрепления остеокластов к кости и, соответственно, возможность их отслоения [7, 11].

MMP-13, находясь в лакунах резорбции, необходима для расщепления оставшихся вне действия остеокластов фрагментов коллагена [12]. Литературные данные свидетельствуют о повышенной экспрессии MMP-13 в воспаленной ткани десны и повышенном ее уровне в десневой жидкости у пациентов с пародонтитом [13, 14].

MMPs могут также способствовать остеокластической резорбции кости, регулируя активность остеокластов, высвобождая цитокины и факторы роста из костного матрикса, например, TGF-β с помощью MMP-9 или RANKL с помощью MMP-14 [7].

Установлено, что количество желатиназ, увеличивающееся в разгар заболевания, снижается после лечения [15]. Избыточная экспрессия MMP-9 может быть маркером степени тяжести пародонтита. Исследования показали, что MMP-9 играет важную роль в росте и реконструкции альвеолярной кости [16].

TIMPs – это специфические ингибиторы, связывающие MMPs в стехиометрическом соотношении 1 : 1. Идентифицировано четыре TIMP (TIMP-1, -2, -3 и -4). При патологических состояниях, связанных с несбалансированной активностью MMPs (воспаление, онкопатология), происходящее изменение уровней TIMP считается важным, поскольку они непосредственно регулируют активность MMPs. TIMP-1 может связываться с большинством MMPs и, как полагают, является одним из наиболее важных эндогенных ингибиторов. Однако при патологическом повышении экспрессии MMPs при пародонтите действия только TIMPs недостаточно [17].

Мембраносвязанная MMP-14 (MT-MMP1) не классифицируется как коллагеназа, однако играет физиологически важную роль в ремоделировании коллагена I типа. MMP-14 может активировать proMMP-2 в присутствии небольшого количества тканевого ингибитора металлопротеиназ-2. В присутствии более высоких уровней TIMP-2 активность MMP-14 ингибируется. Более того, прямое связывание TIMP-2 и MT1-MMP подтверждает, что TIMP-2 может действовать как высокоспецифичный ингибитор MMP-14 [18].

Дальнейшие исследования в этом направлении позволят получить новые фундаментальные данные об особенностях патогенеза патологии.

Цель исследования – установить взаимосвязь параметров стромальной экспрессии MMPs и TIMPs в биопсийном материале десен пациентов с хроническим пародонтитом.

Материалы и методы

Клинические данные

Клинико-инструментальное обследование и лечение 47 пациентов с генерализованной формой хронического пародонтита (Grade B) и 15 условно здоровых пациентов (предимплантационные биопсии – группа контроля) выполнено на 1-й кафедре терапевтической стоматологии УО «Белорусский государственный медицинский университет», с получением у каждого из пациентов информированного согласия. Объектом данного исследования явился биопсийный материал десен, взятый в процессе кюретажа пародонтальных карманов. Критериями включения в исследование явились клинико-рентгенологические признаки поражения периодонта и возраст пациентов 36–60 лет соответственно.

Иммуногистохимическое исследование

Отработка методик и иммуногистохимическое (ИГХ) окрашивание случаев с целью последующего анализа характера экспрессии биомолекулярных маркеров выполнены с использованием первичных моноклональных антител к MMPs и TIMPs. В качестве визуализирующих систем использовали комплексы вторичных антител согласно спецификациям производителей, в качестве хромогена – диаминобензидин (ДАБ). Позитивный контроль – ткани и органы, рекомендованные производителем, негативный – исключение первичного антитела. Для каждого ИГХ-маркера отработан протокол окрашивания с подбором оптимального режима демаскировки антигена, разведения первичных антител MMP-1 (1 : 1000), MMP-2 (1 : 100), MMP-8 (1 : 1000), MMP-9 (1 : 1600), MMP-13 (1 : 250), MMP-14 (1 : 500), TIMP-1 (1 : 50), TIMP-2 (1 : 800), выбором визуализирующей системы, времени экспозиции хромогена. Срезы промывали проточной водой, докрашивали гематоксилином Майера, заключали в канадский бальзам. Дальнейшему анализу подвергались препараты с отсутствием ИГХ-реакции в негативном контроле.

Морфометрический анализ

Анализ цитоплазматической экспрессии MMPs и TIMPs включал выделение трех случайных непересекающихся полей зрения (цифровое увеличение ×20) с последующим программным анализом ИГХ-окрашивания в стромальном компоненте десны в AperioImageScope v12.4.0.5043 и расчетом таких параметров экспрессии, как позитивность (Positivity) и доля пикселей с высокой и умеренной интенсивностью (Nsr + p). Результат программной оценки вышеназванных показателей имел прямую взаимосвязь с данными визуальной оценки.

Таблица

Параметры стромальной экспрессии MMPs и TIMP-1 в биопсийном материале десен пациентов с генерализованной формой хронического пародонтита (Grade B)

Маркеры, Me [IQR]	Positivity	Index MMPs/ TIMP-1 Index MMPs/TIMP-2	Nsr+p	Index MMPs/ TIMP-1 Index MMPs/TIMP-2
sMMP-1	58.0 [31.0; 70.0]	3.9 [2.2; 5.9] 4.4 [1.4; 6.6]	13.0 [1.0; 20.0]	4.0 [1.7; 8.8] 1.6 [0.6; 2.8]
sMMP-2	49.0 [34.0; 61.0]	3.8 [2.3; 6.5] 1.0 [0.6; 1.6]	21.0 [9.0; 32.0]	6.6 [3.4; 10.9] 0.7 [0.3; 1.3]
sMMP-8	2.0 [0.0; 4.0]	0.3 [0.1; 0.6] 0.4 [0.2; 1.1]	1.0 [0.0; 2.0]	0.6 [0.3; 1.7] 0.4 [0.1; 1.4]
sMMP-9	5.0 [2.0; 10.0]	0.3 [0.1; 0.6] 0.2 [0.1; 0.5]	2.0 [1.0; 6.0]	0.8 [0.2; 1.8] 0.2 [0.2; 0.5]
sMMP-13	3.0 [0; 42.0]	1.8 [0.3; 4.7] 0.7 [0.3; 1.4]	0.0 [0; 10.0]	2.1 [0.6; 6.8] 0.8 [0.1; 1.6]
sMMP-14	58.0 [43.0; 74.0]	5.1 [3.2; 6.9] 1.4 [0.8; 2.0]	26.0 [19.0; 36.0]	8.5 [5.6; 14.9] 0.9 [0.5; 1.4]
sTIMP-1	13.0 [9.0; 20.0]	-	3.0 [2.0; 5.0]	-
sTIMP-2	43.0 [12.0; 60.0]	-	24.0 [7.0; 35.0]	-

Статистический анализ

Анализ данных проводили с использованием программного обеспечения Statistica 10.0 (StatSoft Inc, США) с вычислением медианы (Me) и интерквартильного (IQR) интервала. Сравнение независимых выборок трех и более групп осуществляли с использованием дисперсионного анализа непараметрических данных ANOVA и определением критерия Манна – Уитни (U-критерий). Уровень статистической значимости с учетом поправки Бонферрони составил $p<0.01$.

Результаты и обсуждение

Экспрессия всех изученных MMPs и TIMPs при медленно прогрессирующем характере течения пародонтита была выявлена как в эпителии, так и в строме десны с вариабельным окрашиванием клеток воспалительного инфильтрата, фибробластов и эндотелия. Параметры площади и интенсивности ИГХ-окрашивания (таблица, рисунок) были статистически значимо выше таковых в группе предимплантационных биопсий [19–23].

Стромальная экспрессия TIMP-1 в группе пациентов с генерализованной формой медленно прогрессирующего пародонтита варьировала от 3 до 38% с Me=13,0%. Дисперсионный анализ выявил две группы MMPs в зависимости от уровней их экспрессии по отношению к таковым TIMP-1 (рисунок).

Первую группу составили MMP-8, MMP-9 и MMP-13 со статистически значимо более низкими параметрами позитивности ($U_{MMP-8}=459.0$, $U_{MMP-9}=1546.0$, $U_{MMP-13}=6652.0$; $p<0.0001$) и доли пикселей с высокой и умеренной интенсивностью ($U_{MMP-8}=1378.5$, $U_{MMP-13}=5578.5$; $p<0.0001$) и сопоставимой долей пикселей с высокой и умеренной интенсивностью MMP-8 ($U_{MMP-9}=1341.5$; $p=0.19$), что соответствует литературным данным [24–26] о преимущественном ингибировании TIMP-1 именно MMP-7, -8, -9 и -12. Одновременно уровни экспрессии MMP-1, MMP-2 и MMP-14 как по параметру «позитивность» ($U_{MMP-1}=711.0$, $U_{MMP-2}=952.5$, $U_{MMP-14}=237.0$; $p<0.0001$), так и по параметру «доля пикселей с высокой и умеренной интенсивностью» ($U_{MMP-1}=2605.5$, $U_{MMP-2}=2194.0$, $U_{MMP-14}=331.0$; $p<0.01$) значимо превышали таковые TIMP-1.

Экспрессия TIMP-2 в строме десны в группе пациентов с хроническим пародонтитом значимо превышала таковую TIMP-1 ($U=2094.0$; $p<0.0001$) и варьировала от 2 до 99% с Me=43%.

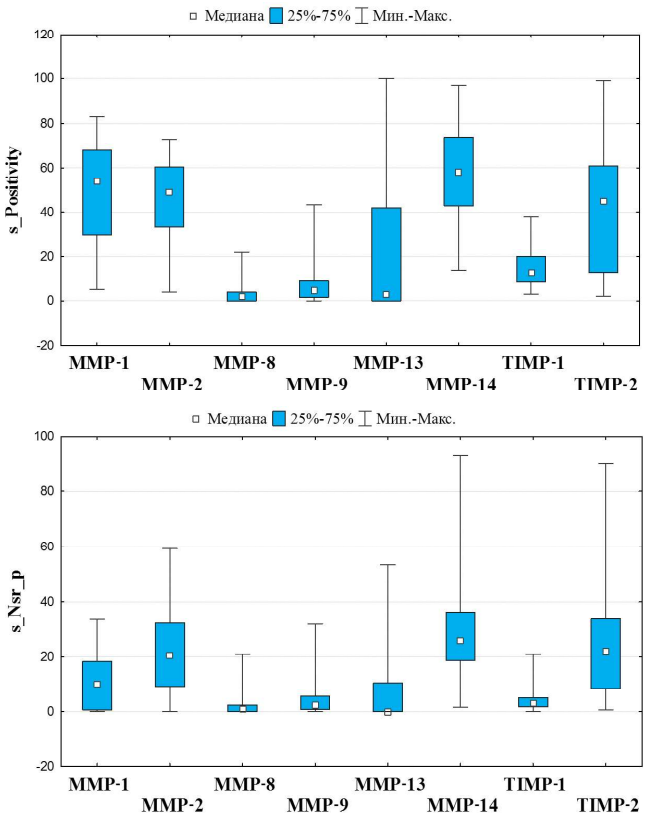

Рис. 1. Стромальная экспрессия MMPs и TIMPs в биопсийном материале десен у пациентов с генерализованной формой хронического пародонтита

Сравнительный анализ экспрессии MMPs показал, что параметры экспрессии TIMP-2, такие как позитивность и доля пикселей с высокой и умеренной интенсивностью, статистически значимо превышали параметры экспрессии MMP-8 ($U=121.0$ и $U=149.0$; $p<0.0001$ соответственно), MMP-9 ($U=369.0$ и $U=435.0$; $p<0.0001$ соответственно) и MMP-13 ($U=1926.0$ и $U=1087.0$; $p<0.001$ соответственно), были сопоставимы с уровнями экспрессии MMP-1 ($U_{Positivity}=1191.0$; $p=0.07$) и MMP-2 ($U=2655.5$; $p=0,17$ и $U=2851.0$; $p=0.49$ соответственно) и ниже, чем MMP-14 ($U_{Positivity}=979.5$; $p=0.001$).

Заключение

Сравнительный анализ уровней экспрессии MMPs и TIMPs в группе пациентов с медленно прогрессирующим течением пародонтита показал, что на фоне воспаления в ответ на рост уровней экспрессии MMPs по сравнению с таковыми в группе контроля значимо повышается секреция их ингибиторов TIMP-1 и TIMP-2. При этом параметры экспрессии TIMP-1 до 6.5 раз превышают таковые MMP-8, MMP-9 и MMP-13, не оказывая значимого влияния на MMP-1, MMP-2 и MMP-14, параметры экспрессии которых до 8.5 раз превышают таковые TIMP-1. Изученные параметры экспрессии TIMP-2 у пациентов с хроническим пародонтитом в 3.3–8.0 раз выше по сравнению с TIMP-1, до 24 раз превышают таковые MMP-8, MMP-9, MMP-13, сопоставимы с MMP-1, MMP-2, но в 1.4 раза ниже по сравнению с MMP-14. Таким образом, TIMP-1 и TIMP-2 имеют общие (MMP-8, MMP-9, MMP-13) точки приложения с дополнительным ингибирующим действием TIMP-2 на MMP-1 и MMP-2. Одновременно ни один из изученных TIMPs не оказался способен эффективно подавлять экспрессию MMP-14, что с учетом механизма действия данной MMP может объяснить прогрессирующую резорбцию тканей пародонта.

Таким образом, при хроническом пародонтите экспрессия MMP-8, MMP-9 и MMP-13 достаточно низкая и эффективно контролируется TIMP-1 и TIMP-2; экспрессия MMP-1 и MMP-2 превышает таковую вышеназванных MMPs и TIMP-1, но относительно эффективно регулируется TIMP-2; экспрессия MMP-14 сохраняется на более высоких уровнях по сравнению как с другими MMPs, так и с изученными TIMPs. Полученные нами результаты отражают некоторые аспекты патогенеза пародонтита и могут объяснить прогрессирующую деструкцию пародонтальных тканей и потерю альвеолярной кости с позиции взаимодействия MMPs и их ингибиторов.

Литература

1. Taubman M.A. et al. Immune response: the key to bone resorption in periodontal disease // J Periodontol. – 2005. – V. 76. – № 11. – P. 2033–2041. doi: 10.1902/jop.2005.76.11-S.2033.
2. Salvi G.E. et al. Host response modulation in the management of periodontal diseases // J Clin Periodontol. – 2005. – V. 32. – № 6. – P. 108–129. doi: 10.1111/j.1600-051X.2005.00785.x.
3. Ashley R.A. Clinical trials of a matrix metalloproteinase inhibitor in human periodontal disease. SDD Clinical Research Team // Ann N Y Acad Sci. – 1999. – V. 878. – № 1. – P. 335–346. doi: 10.1111/j.1749-6632.1999.tb07693.x.
4. Dahan M. et al. Expression of matrix metalloproteinases in healthy and diseased human gingiva // J Clin Periodontol. – 2001. – V. 28. – № 2. – P. 128–136. doi: 10.1034/j.1600-051x.2001.028002128.x.
5. Ma J. et al. Direct evidence of collagenolysis in chronic periodontitis // J Periodontal Res. – 2003. – V. 38. – № 6. – P. 564–567. doi: 10.1034/j.1600-0765.2003.00689.x.
6. Jeffrey J.J. Interstitial collagenases // Matrix metalloproteinases. – 1998. – V. 15. – P. 15–42.
7. Hannas A.R. et al. The role of matrix metalloproteinases in the oral environment // Acta Odontologica Scandinavica. – 2007. – V. 65. – № 1. – P. 1–13. doi: 10.1080/00016350600963640.
8. Garnero P. et al. The collagenolytic activity of cathepsin K is unique among mammalian proteinases // J Biol Chem. – 1998. – V. 273. – № 48. – P. 32347–32352. doi: 10.1074/jbc.273.48.32347.
9. Blavier L. et al. Matrix metalloproteinases are obligatory for the migration of preosteoclasts to the developing marrow cavity of primitive long bones // J Cell Sci. – 1995. – V. 108. – № 12. – P. 3649–3659. doi: 10.1242/jcs.108.12.3649.
10. Engsig M.T. et al. Matrix metalloproteinase 9 and vascular endothelial growth factor are essential for osteoclast recruitment into developing long bones // J Cell Biol. – 2000. – V. 151. – № 4. – P. 879–890. doi: 10.1083/jcb.151.4.879.
11. Sato T. et al. Identification of the membrane-type matrix metalloproteinase MT1-MMP in osteoclasts // J Cell Sci. – 1997. – V. 110. – № 5. – P. 589–596. doi: 10.1242/jcs.110.5.589.
12. Nakamura H. et al. Immunolocalization of matrix metalloproteinase-13 on bone surface under osteoclasts in rat tibia // Bone. – 2004. – V. 34. – № 1. – P. 48–56. doi: 10.1016/j.bone.2003.09.001.
13. Ilgenli T. et al. Gingival crevicular fluid matrix metalloproteinase-13 levels and molecular forms in various types of periodontal diseases // Oral Dis. – 2006. – V. 12. – № 6. – P. 573–579. doi: 10.1111/j.1601-0825.2006.01244.x.
14. Uitto V.J. et al. Collagenase-3 (matrix metalloproteinase-13) expression is induced in oral mucosal epithelium during chronic inflammation // Am J Pathol. – 1998. – V. 152. – № 6. – P. 1489–1489.
15. Makela M. et al. Matrix metalloproteinases (MMP-2 and MMP-9) of the oral cavity: cellular origin and relationship to periodontal status // J Dental Res. – 1994. – V. 73. – № 8. – P. 1397–1406. doi: 10.1177/00220345940730080201.
16. Li X. et al. Quantitative evaluation of MMP-9 and TIMP-1 promoter methylation in chronic periodontitis // DNA Cell Biol. – 2018. – V. 37. – № 3. – P. 168–173. doi: 10.1089/dna.2017.3948.
17. Ingman T. et al. Matrix metalloproteinases and their inhibitors in gingival crevicular fluid and saliva of periodontitis patients // J Clin Periodontol. – 1996. – V. 23. – № 12. – P. 1127–1132. doi: 10.1111/j.1600-051x.1996.tb01814.x.
18. Oyarzún A. et al. Involvement of MT1-MMP and TIMP-2 in human periodontal disease // Oral Dis. – 2010. – V. 16. – № 4. – P. 388–395. doi: 10.1111/j.1601-0825.2009.01651.x.
19. Казеко Л.А. и др. Роль матриксной металлопротеиназы 1 в прогнозировании течения патологии периодонта // Современная стоматология. – 2020. – Т. 79. – № 2. – С. 83–88. [Kazeko L.A. et al. The role of matrix metalloproteinase 1 in predicting the course of periodontal pathology // Sovremennaya stomatologiya (Modern dentistry). – 2020. – V. 79. – № 2. – P. 83–88. In Russian].
20. Казеко Л.А. и др. Особенности экспрессии матриксной металлопротеиназы 7 при различном течении периодонтита // Современная стоматология. – 2019. – Т. 74. – № 1. – С. 60–64. [Kazeko L.A. et al. Features of expression of matrix metalloproteinase 7 at different periodontitis // Sovremennaya stomatologiya (Modern dentistry). – 2019. – V. 74. – № 1. – P. 60–64. In Russian].
21. Казеко Л.А. и др. Значение экспрессии матриксных металлопротеиназ в дифференциальной диагностике патологии пародонта // Архив патологии. – 2021. – Т. 83. – № 3. – С. 20–29. [Kazeko L.A. et al. The significance of the expression of matrix metalloproteinases in the differential diagnosis of periodontal diseases // Arkhiv Patologii (Pathology Archive). – 2021. – V. 83. – № 3. – P. 20–29. In Russian]. doi: 10.17116/patol20218303120.
22. Kazeko L.A. et al. Matrix metalloproteinase-14 and matrix metalloproteinase-13 are the potential markers of the chronic periodontitis // Biological Markers in Fundamental and Clinical Medicine (Scientific Journal). – 2018. – V. 2. – № 2. – P. 98–99. doi: 10.29256/v.02.02.2018.escbm86.
23. Kazeko L. et al. Features of matrix metalloproteinase-7, -8, -13, -14 expression in different types of periodontitis // Biological Markers in Fundamental and Clinical Medicine (Scientific Journal). – 2019. – V. 3. – № 1. – P. 51–52. doi: 10.29256/v.03.01.2019.escbm32.
24. Bourboulia D. et al. Matrix metalloproteinases (MMPs) and tissue inhibitors of metalloproteinases (TIMPs): Positive and negative regulators in tumor cell adhesion // Semin Cancer Biol. – 2010. – V. 20. – № 3. – P. 161–168. doi: 10.1016/j.semcancer.2010.05.002.
25. Hästbacka J. et al. Matrix metalloproteinases-8 and -9 and tissue inhibitor of metalloproteinase-1 in burn patients. A prospective observational study // PLoS One. – 2015. – V. 10. – № 5. – P. e0125918. doi: 10.1371/journal.pone.0125918.
26. Mittal R. et al. Intricate functions of matrix metalloproteinases in physiological and pathological conditions // J Cell Physiol. – 2016. – V. 231. – № 12. – P. 2599–2621. doi: 10.1002/jcp.25430.