

ТРАВМЫ ПАЛЬЦЕВ КИСТИ: АМПУТАЦИЯ ИЛИ АРТРОПЛАСТИКА?

В.А. Кокарев¹, В.В. Шалин^{2*}¹ ГБУЗ «Клиническая больница № 6 им. Г.А. Захарьина», Пенза² Пензенский институт усовершенствования врачей – филиал ФГБОУ ДПО «Российская медицинская академия непрерывного профессионального образования» Министерства здравоохранения РФ, Пенза

TRAUMAS OF HAND FINGERS: AMPUTATION OR ARTHROPLASTY?

V.A. Kokarev¹, V.V. Shalin^{2*}¹ Zakharin Clinical Hospital No 6, Penza, Russia² Penza Institute of Continuous Professional Medical Education, Penza, Russia

*E-mail: vladshalin190@gmail.com

Аннотация

Пациент 36 лет получил травму первого пальца правой кисти в результате нарушения техники безопасности при работе с циркулярной пилой. Чтобы избежать частичной ампутации, была проведена успешная артропластика hemi-hamate. Несмотря на все риски артропластики при первичной травме, тщательная оценка состояния пациента и самой поврежденной области помогает снизить вероятность осложнений. Формирование культи не остается единственным способом лечения.

Ключевые слова: открытый перелом, артропластика, hemi-hamate, ампутация, остеосинтез.

Abstract

A 36-y.o. patient damaged the first finger of his right hand because he violated safety rules when working with a circular saw. A successful hemi-hamate arthroplasty was made so as to avoid partial amputation. A careful assessment of patient's state and trauma area reduces complications despite all the risks which may appear at arthroplasty in the primary trauma. Stump formation is not the only treatment option.

Key words: open fracture, arthroplasty, hemi-hamate, amputation, osteosynthesis.

Ссылка для цитирования: Кокарев В.А., Шалин В.В. Травмы пальцев кисти: ампутация или артропластика? Кремлевская медицина. Клинический вестник. 2022; 4: 81–83.

Введение

Травмы пальцев кисти (код по МКБ-10 S61.0–S61.1) являются наиболее часто встречающейся патологией в хирургии кисти. В структуре травматизма от 30 до 60% приходится именно на пальцы кисти, из них около 50% составляют открытые раны [1]. Чаще всего данный тип травм встречается при несоблюдении правил техники безопасности при работе с инструментами (циркулярные пилы, болгарки, рубанки и т.д.) [2].

В классификации повреждений при использовании специализированного оборудования в отдельную группу необходимо выделить травмы с повреждением костной ткани – открытые переломы, в том числе внутрисуставные, которые представляют большой интерес для оперирующих хирургов [3, 4]. Чаще всего оперативный прием состоит лишь в формировании культи, однако не всегда это целесообразно, если есть возможность сохранить часть конечности, несмотря на наличие огромного количества рисков. Одним из таких методов лечения и является артропластика, применяемая при внутрисуставных переломах с дефектом костной ткани [5].

Клинический случай

Пациент К. 36 лет обратился в ГБУЗ «Клиническая больница № 6 им. Г.А. Захарьина» в связи с бытовой травмой пальца кисти, полученной в результате нарушения техники безопасности при работе с циркулярной пилой 30.07.2022. Жалобы при поступлении: боль в результате получения раны первого пальца правой кисти. Первично обратился в районную больницу, где была

наложена асептическая повязка. Пациент предоставил письменное добровольное согласие на фотофиксацию в процессе лечения и публикацию материалов с целью повышения научной осведомленности медицинских работников. По данным лабораторного исследования, признаков инфекционно-воспалительных изменений зарегистрировано не было. Рентгенограмма первого пальца правой кисти в двух проекциях представлена на рис. 1.

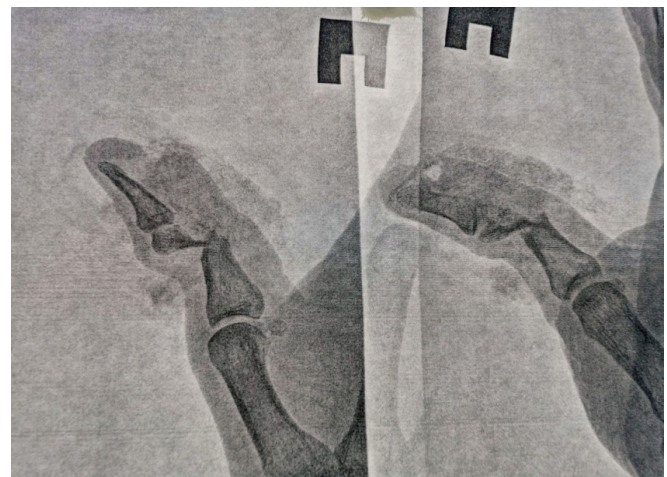


Рис. 1. Рентгенограмма первого пальца правой кисти в двух проекциях: оскольчатый перелом головки основной фаланги первого пальца правой кисти со смещением отломков, вывих ногтевой фаланги

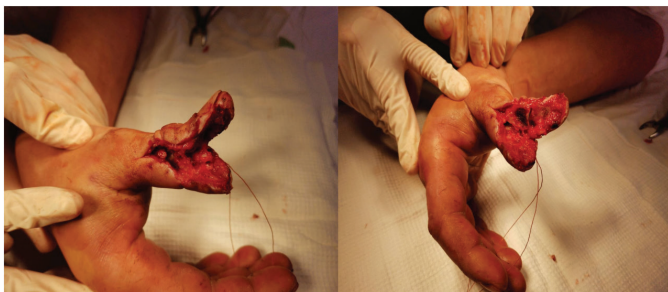

Рис. 2. Вид первичной раны

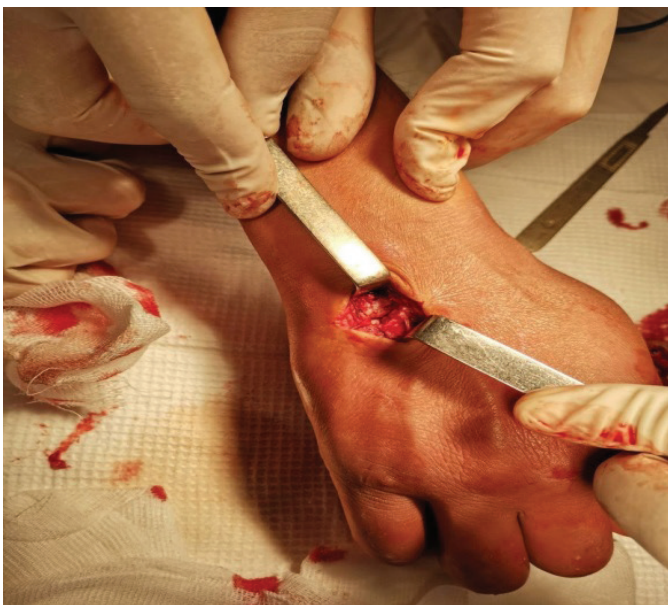

Рис. 3. Место взятия трансплантата

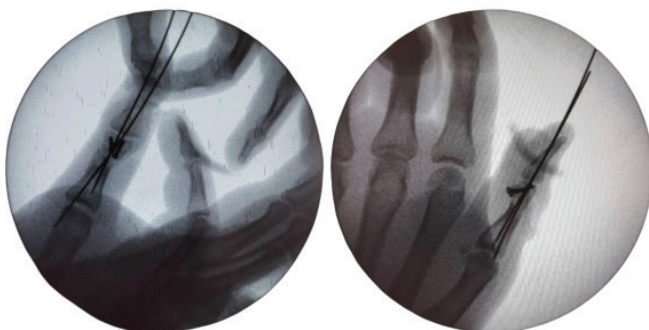


Рис. 4. Интраоперационный ЭОП-контроль

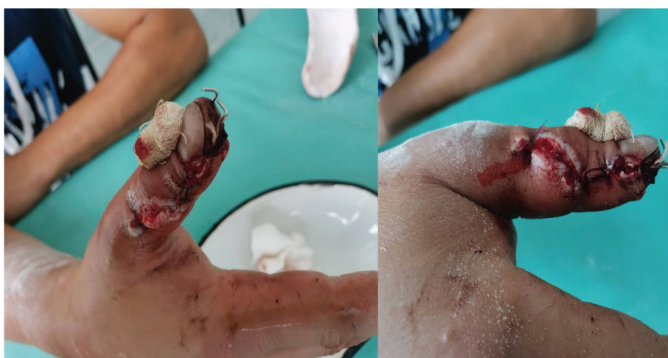

Рис. 5. Вид послеоперационной раны в условиях перевязочной через двое суток

При ревизии выявлены открытый перелом головки основной фаланги первого пальца правой кисти с дефектом костной ткани по медиальной и ладонной поверхности, повреждение сухожилия длинного сгибателя и медиального сосудисто-нервного пучка. Гипестезия первого пальца (рис. 2).

На основании анамнеза, данных лабораторно-инструментальных методов, локального статуса и интраоперационных данных поставлен диагноз: «Открытый перелом головки основной фаланги первого пальца правой кисти со смещением отломков и дефектом костной ткани, повреждение сухожилия длинного сгибателя первого пальца, повреждение медиального сосудисто-нервного пучка».

В данном случае с учетом тяжести повреждений более безопасным методом является формирование культи, однако, принимая во внимание молодой возраст пациента и его желание сохранить палец, было решено отложить операцию и выполнить артропластику hemi-hamate на следующий день. Было выполнено ушивание раны, наложена асептическая повязка и гипсовая лонгета. Пациенту разъяснены возможные риски и осложнения.

Протокол операции (31.07.2022). Проведена проводниковая анестезия плечевого сплетения по Кулленкампу. При более тщательной ревизии костный дефект составил более 50%. В проекции крючковидной кости по тыльной поверхности сделан разрез длиной 4 см, тупо и остро послыйный доступ к кости (рис. 3).

Осциллирующей пилой выполнен забор трансплантата 10 × 8 × 5 мм, проведены тщательный гемостаз и послойное ушивание раны, трансплантат уложен на место дефекта, под ЭОП-контролем выполнена фиксация трансплантата двумя винтами с угловой стабильностью. Далее выполнены вправление вывиха дистальной фаланги, трансарткулярная фиксация дистального межфалангового сустава двумя спицами. ЭОП-контроль: стояние отломков удовлетворительное (рис. 4).

Проксимальный конец сухожилия длинного сгибателя первого пальца выделен на протяжении, конец прошит по Розову – Водянову. Проведена реинсерция сухожилия: концы нитей выведены параоссально транскутанно на тыльную поверхность ногтевой фаланги, уложен марлевый валик, над ним завязаны нити. Концы поврежденной медиальной пальцевой артерии лигированы, эпинеуральный шов на медиальный пальцевый нерв. Наложены швы на кожу и асептическая повязка, гипсовая иммобилизация от кончика пальца до нижней трети предплечья. В процессе операции введен цефтриаксон 2,0 внутривенно капельно.

В послеоперационном периоде пациент получал антибиотикотерапию – цефтриаксон; обезболивание: наркотические анальгетики – трамадол; ангиопротекторы – пентоксифиллин.

Дальнейший послеоперационный период протекал тяжело. Спустя пару дней рана воспалилась: края воспаленные, гиперемированные, есть гноевидное отделяемое. Антибактериальная терапия увеличена – добавлен метронидазол (рис. 5).

Спустя четыре дня после начала терапии воспаление купировано. В течение 14 дней швы с кожи сняты, рана зажила первичным натяжением. На 19-й день пациент выписан под наблюдение травматолога амбулаторно (рис. 6).

Спустя два месяца пациент пришел на контрольный осмотр. На контрольной рентгенограмме наблюдаются ранние признаки консолидации (рис. 7).

Послеоперационный рубец состоятелен, свищей не обнаружено. Трансартикулярная спица удалена. Движения в дистальном межфаланговом суставе ограничены – сгибание до 10°, восстановлена чувствительность кончика пальца (рис. 8).

Обсуждение

Выбор метода лечения внутрисуставных переломов фаланг пальцев представляет определенную сложность. Консервативные и оперативные способы применяются в равной степени в современной травматологии. Гипсовая иммобилизация, остеосинтез спицами и наложение аппаратов внешней фиксации – каждый из методов применяется в современной травматологии. При гипсовой иммобилизации в большинстве случаев сохраняется смещение отломков, что приводит к неправильной консолидации и возникновению посттравматических деформаций.

Внеочаговый остеосинтез аппаратами наружной фиксации набирает все большую популярность. Одним из наиболее часто используемых в хирургии кисти является аппарат внешней фиксации Suzuki. Суть этого способа заключается в следующем: спицы Киршнера диаметром 1,0 мм проводят одну проксимальнее, вторую дистальнее области перелома, захватывая поврежденный сустав. Изгибают и монтируют систему взаимного вытяжения. Применение внеочагового остеосинтеза должно быть строго регламентировано и анатомически обосновано.

Артропластика hemi-hamate – это один из ключевых методов выбора при внутрисуставных переломах в области межфаланговых суставов, который применяют как при свежих, так и при неправильно сросшихся переломах. Область перелома очищают от костных отломков или проводят остеотомию и резекцию кости. Затем из крючковидной кости берут трансплантат с суставной поверхностью и фиксируют к месту дефекта, формируя новую суставную поверхность.

Выводы

В данном клиническом случае пациент получил открытый внутрисуставной перелом головки основной фаланги первого пальца с дефектом медиальной части. Выбор тактики был чрезвычайно сложен как для пациента, так и для хирурга: ампутация или сохранение пальца? Требовалось незамедлительное принятие решения. Применение артродластики hemi-hamate являлось наиболее целесообразным для сохранения суставной площадки. Несмотря на очень высокий риск возникновения гнойных осложнений, таких как пандактилит или остеомиелит, благодаря современным достижениям в хирургии кисти, высокому уровню фармакологической составляющей и позитивному психологическому настрою пациента диагностика, лечение и реабилитация обеспечили наилучший исход.

Литература

1. Lindenblatt N. et al. Hemi-hamate autograft arthroplasty for acute and chronic PIP joint fracture dislocations //

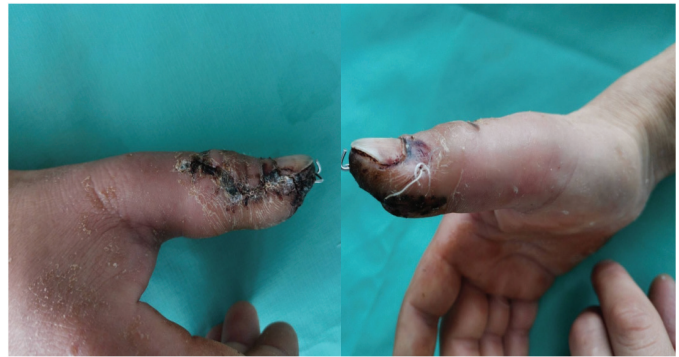

Рис. 6. Послеоперационная рана в день выписки

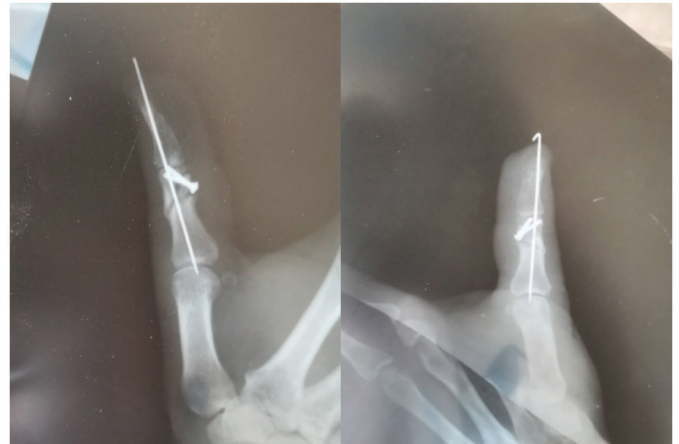


Рис. 7. Контрольная рентгенограмма через два месяца

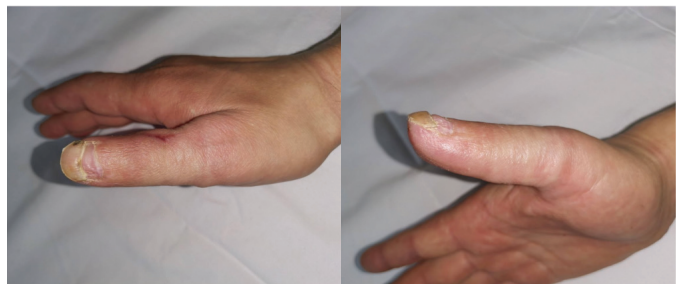

Рис. 8. Вид пальца на контрольном осмотре через два месяца

Handchir Mikrochir Plast Chir. – 2013. – V. 45. – № 1. – P. 13–19.

2. Tyser A.R. et al. Biomechanical characteristics of hemi-hamate reconstruction versus volar plate arthroplasty in the treatment of dorsal fracture dislocations of the proximal interphalangeal joint // J Hand Surg. – 2015. – V. 40. – № 2. – P. 329–332.
3. Williams R.M. et al. Treatment of unstable dorsal proximal interphalangeal fracture/dislocations using a hemi-hamate autograft // J Hand Surg. – 2003. – V. 28. – № 5. – P. 856–865.
4. Frueh F.S. et al. The hemi-hamate autograft arthroplasty in proximal interphalangeal joint reconstruction: a systematic review // J Hand Surg. – 2015. – V. 40. – № 1. – P. 24–32.
5. DeNoble P.H. et al. A modification to simplify the harvest of a hemi-hamate autograft // J Hand Surg. – 2016. – V. 41. – № 5. – P. e99–e102.