

## ВОЗМОЖНОСТИ КОНТАКТНОЙ ЭНДОСКОПИИ В ДИАГНОСТИКЕ НОВООБРАЗОВАНИЙ РОТОГЛОТКИ И ПОЛОСТИ РТА

В.А. Черенкова<sup>1\*</sup>, Н.Д. Чучуева<sup>1</sup>, Ю.Ю. Русецкий<sup>1, 2</sup>, И.В. Решетов<sup>3</sup>, Э.А. Сулейманов<sup>4, 5</sup>

<sup>1</sup> ФГБУ ДПО «Центральная государственная медицинская академия» Управления делами Президента РФ, Москва

<sup>2</sup> ФГАУ «НМИЦ здоровья детей» Минздрава России, Москва

<sup>3</sup> ФГАОУ ВО «Первый Московский государственный медицинский университет им. И.М. Сеченова» (Сеченовский Университет), Москва

<sup>4</sup> ФГБОУ «Чеченский государственный университет им. А.А. Кадырова», Грозный

<sup>5</sup> ФГАУ ВО «Российский университет дружбы народов», Москва

## CONTACT ENDOSCOPY IN DIAGNOSTICS OF OROPHARYNGEAL AND ORAL CAVITY NEOPLASMS

V.A. Cherenkova<sup>1\*</sup>, N.D. Chuchueva<sup>1</sup>, Yu.Yu. Rusetsky<sup>1, 2</sup>, I.V. Reshetov<sup>3</sup>, E.A. Suleimanov<sup>4, 5</sup>

<sup>1</sup> Central State Medical Academy of Department of Presidential Affairs, Moscow, Russia

<sup>2</sup> National Medical Research Center of Children's Health, Moscow, Russia

<sup>3</sup> Sechenov First Moscow Medical University (Sechenov University), Moscow, Russia

<sup>4</sup> Kadyrov Chechen State University, Grozny, Chechen Republic, Russia

<sup>5</sup> Russian University of Peoples' Friendship (RUDN University), Moscow, Russia

\* E-mail: cherenkova\_vika@mail.ru

### Аннотация

Злокачественные новообразования головы и шеи занимают пятое место в мире по распространенности, при этом треть из них выявляются в ротоглотке и полости рта. Важным остается поиск дополнительных малоинвазивных и эффективных методов ранней диагностики. По данным литературы, параметры диагностической ценности контактной эндоскопии в дифференциальной диагностике доброкачественных и злокачественных новообразований полости рта и ротоглотки могут достигать 85–90%. Однако абсолютное большинство работ было посвящено исследованию контактной эндоскопии с окрашиванием, в которых не применялась единая классификация, а также были отмечены сложности в интерпретации результатов исследования. Перспективным является использование контактной эндоскопии с целью визуализации строения сосудистого русла слизистой оболочки. В полости рта и ротоглотки данный подход полноценно был применен только в одном исследовании и показал более высокую диагностическую ценность, достигающую 97%, чем в исследованиях по оценке исключительно клеточной архитектоники новообразования.

**Ключевые слова:** новообразования ротоглотки, новообразования полости рта, контактная эндоскопия.

### Abstract

Malignant neoplasms of the head and neck are the fifth most common in the world, with a third of them detected in the oropharynx and oral cavity. The search for additional minimally invasive and effective methods of early diagnostics is still important. According to the literature, parameters of the diagnostic value of contact endoscopy in the differential diagnostics of benign and malignant neoplasms in the oral cavity and oropharynx can reach 85–90%. However, the vast majority of works was devoted to contact endoscopy with staining for which there is not any unified classification; besides, specialists faces difficulties in interpreting study results. Contact endoscopy is a promising technique for visualizing the structure of vascular bed in the mucous membrane. This technique was applied, to the utmost, in the oral cavity and oropharynx only in one trial which has demonstrated its high diagnostic value, reaching 97%, than in trials evaluating only cellular architectonics of the neoplasm.

**Key words:** oral cavity neoplasms, oropharyngeal neoplasms, contact endoscopy.

**Ссылка для цитирования:** Черенкова В.А., Чучуева Н.Д., Русецкий Ю.Ю., Решетов И.В., Сулейманов Э.А. Возможности контактной эндоскопии в диагностике новообразований ротоглотки и полости рта. *Кремлевская медицина. Клинический вестник.* 2022; 3: 132–136

По статистике, злокачественные новообразования головы и шеи занимают пятое место в мире по распространенности, при этом треть из них выявляется в ротоглотке и полости рта [1]. В 60% случаев они диагностируются на поздних стадиях, несмотря на визуально доступную локализацию, и приводят к драматически высокому уровню

смертности и низкому качеству жизни [2, 3]. Выявление злокачественных новообразований на ранних стадиях может в два раза повысить уровень пятилетней выживаемости [4, 5].

Стандартом обследования полости рта и ротоглотки является обычный осмотр без использования дополнитель-

ных методов исследования. Однако даже при тщательном соблюдении методологии осмотра не всегда удается верифицировать изменения слизистой оболочки, характерные для раннего диспластического процесса. Поэтому очень важным остается поиск дополнительных малоинвазивных и эффективных методов диагностики, которые можно использовать в рутинной практике без значительного увеличения времени осмотра пациента.

В литературе описаны различные скрининговые диагностические методы [6], такие как опросник индивидуального риска [7], исследование различных биомаркеров [8] и метаболитов [9]. Все они в большей степени помогают определить группу риска, но ни один из них не дает понимания локализации процесса. По этой причине в настоящее время в практике прочно укрепились методы «биологической» эндоскопии, к которой относятся хромоэндоскопия [10, 11], хемилюминесценция [12], аутофлюоресценция [13], узкоспектральная эндоскопия [14], мультимодальные оптические системы [15], микроэндоскопия высокого разрешения и контактная эндоскопия [16]. Флюоресцентные и узкоспектральные технологии дают широкий обзор исследуемой области, позволяют визуализировать подозрительный на наличие дисплазии участок слизистой оболочки, однако на фоне достаточно высокой чувствительности отличаются низкой специфичностью и дают много ложноположительных результатов [12–14]. Это, в свою очередь, может приводить к необоснованному проведению большого количества биопсий. Микроэндоскопия высокого разрешения и контактная эндоскопия направлены на изучение определенного участка слизистой оболочки и могут являться эффективными дополнительными методами диагностики. Преимуществом контактной эндоскопии является возможность визуализировать как клеточную архитектуру слизистой оболочки, так и сосудистый рисунок [16].

### Технология контактной эндоскопии

Первоначально технология контактной эндоскопии представляла собой *in vivo* цитологию для исследования клеточного строения слизистой оболочки [17]. Для этого необходимо было окрасить слизистую оболочку исследуемой области 1%-ным раствором метиленового синего и привести в непосредственный контакт с поверхностью ткани ригидный контактный эндоскоп с возможностью 60- и 150-кратного увеличения [17]. Метиленовый синий обладает выраженным сходством к нуклеиновым кислотам. Соответственно, цитоплазма клеток окрашивается в светло-голубой цвет, тогда как ядра – в ярко-синий. При активном митотическом процессе, который сопровождает развитие злокачественного процесса, в клетках возрастает количество нуклеинового материала и, соответственно, неопластические клетки окрашиваются более интенсивно [16].

Впервые метод контактной эндоскопии был описан в 1979 г. J.E. Natou и применен в гинекологии [18]. В оториноларингологии его использовал M. Andrea (1995) для диагностики патологии полости носа и гортани. Группой авторов были выведены критерии нормального клеточного строения слизистой оболочки по данным контактной эндоскопии [19]. Они включали в себя гомогенное расположение клеток с круглыми и одинаково окрашенными ядрами и равным ядерно-цитоплазменным отношением [20]. Однако закономерным был вопрос, насколько пра-

вомерно оториноларингологу оценивать цитологическую картину. E. Carrigero и соавт. отмечают, что и само исследование, и интерпретация его результатов должны проводиться в тесном взаимодействии оториноларинголога и патологоанатома [21]. Это не позволяло бы использовать данный метод исследования в полной мере для скринингового обследования пациентов. Однако в 2000 г. P.J.C. Wardrop и соавт. в своем исследовании [22] обратили внимание на возможность визуализации сосудистого русла посредством контактной эндоскопии и предположили, что это может повысить точность диагностики и облегчить интерпретацию результатов исследования на основе теории очагов неоангиогенеза [23]. Позже была опубликована адаптированная для полости рта классификация паттернов строения сосудистого русла по данным контактной эндоскопии [24], которая полностью коррелирует с изданными Европейским обществом ларингологов рекомендациями [25].

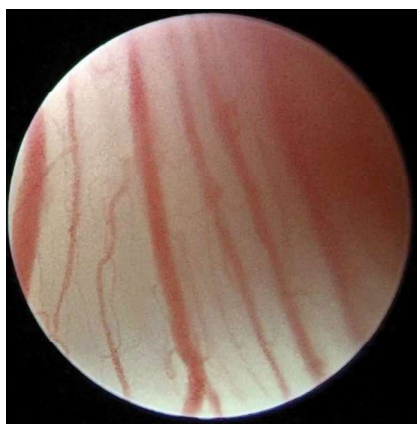### Классификация паттернов строения сосудистого русла слизистой оболочки по данным контактной эндоскопии

В соответствии с данной классификацией выделяется пять типов строения сосудистого русла слизистой оболочки [24]. Нулевому типу соответствует нормальное строение, при котором тонкие и упорядоченно расположенные субэпителиальные сосуды идут параллельно поверхности слизистой оболочки (рис. 1). К первому типу относятся воспалительные изменения, для которых характерно большее количество расширенных и пересекающихся между собой сосудов (рис. 2). Второй тип характеризует собой гиперплазию, при нем впервые начинают появляться сосудистые петли, идущие перпендикулярно поверхности слизистой оболочки. Также пропадают из поля зрения лежащие сосуды (рис. 3). Третий тип соответствует дисплазии средней степени и характеризуется более интенсивной извитостью сосудов: они приобретают типичную форму, напоминающую «невидимки», некоторые капиллярные петли древовидно разветвлены (рис. 4). Четвертый тип описывает дисплазию высокой степени и малинизацию. При нем сосудистые петли значительно расширены, представлены разнообразными формами, от спиралевидных до древовидных (рис. 5).

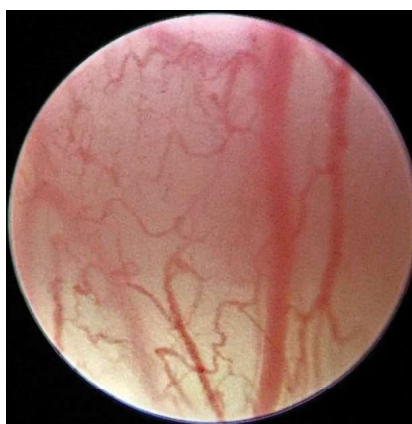В литературе данная классификация получила широкое распространение в интерпретации результатов контактной эндоскопии, проводимой в гортани [26–28]. С целью выявления злокачественного процесса в полости рта и ротоглотке контактную эндоскопию в основном использовали в формате *in vivo* цитологии с окрашиванием.

### Диагностическая эффективность контактной эндоскопии в выявлении злокачественных новообразований ротоглотки и полости рта

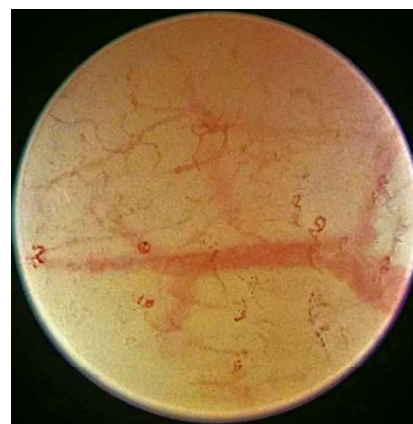
Попытки применения контактной эндоскопии для проведения дифференциальной диагностики между доброкачественными и злокачественными изменениями слизистой оболочки полости рта и ротоглотки предпринимались за несколько лет до появления вышеназванной классификации. Так, S. Dowthwaite и соавт. [29] использовали контактную эндоскопию с окрашиванием для обследования пациентов с различными новообразованиями ротоглотки и полости рта. Интерпретация результатов основывалась на кумулятивных данных из нескольких предыдущих исследований, но в целом отра-



**Рис. 1.** Нулевой тип строения сосудистого русла: сосуды идут параллельно друг другу и поверхности слизистой оболочки



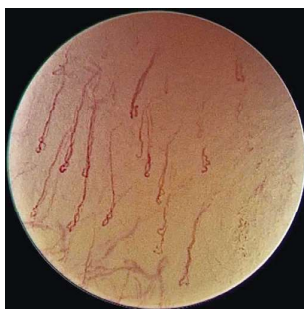
**Рис. 2.** Первый тип строения сосудистого русла: сосуды сохраняют параллельный ход, однако имеют значительно больше ответвлений и пересечений по сравнению с нулевым типом



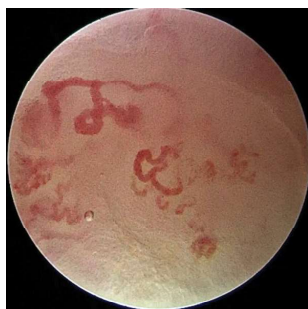**Рис. 3.** Второй тип строения сосудистого русла: от глубоко лежащего сосуда, идущего параллельно поверхности слизистой оболочки, исходят сосудистые петли перпендикулярно поверхности слизистой оболочки

жала описанный М. Andrea [20] и С. Szeto [30] принцип. Чувствительность и специфичность метода в выявлении плоскоклеточной карциномы составили 89 и 100% соответственно. Оценив отдельно возможности выявления дисплазии разной степени выраженности, авторы заявили о большом количестве ложноотрицательных результатов. Также они столкнулись с некоторыми сложностями в техническом проведении исследования и оценке результатов. В шести случаях интерпретировать результаты контактной эндоскопии не удалось совсем. В их выборке это составило 17.6% [29]. N. Saeki и соавт. [31] применяли контактную эндоскопию для обследования новообразований ротоглотки и полости рта в двух модификациях: сначала без окрашивания, а потом окрасив поверхность новообразования метиленовым синим. Для интерпретации результатов они вывели свои критерии наличия атипии: 1) беспорядочно разнонаправленные и извилистые сосуды или их отсутствие; 2) гетерогенная форма и распределение клеток слизистой оболочки; 3) повышенное ядерно-цитоплазматическое соотношение; 4) гетерогенные, интенсивно окрашенные ядра клеток. Чувствительность и специфичность метода в дифференцировке доброкачественного и злокачественного процесса составили 91 и 100% соответственно. Авторами этого исследования также были отмечены сложности в выявлении дисплазий разной степени, среди которых оказались ложноположительные и ложноотрицательные результаты. Также обращает на себя внимание то, что во всех случаях ошибка возникала вследствие неправильной оценки именно клеточной архитектоники при окрашивании [31]. В исследовании S. Kumaг и соавт. [32] метод контактной эндоскопии с окрашиванием применяли для обследования 45 пациентов с новообразованиями полости рта. Чувствительность, специфичность и точность метода составили 89.6, 87.5 и 88.9% соответственно. Критериями для интерпретации результатов контактной эндоскопии являлись наличие гиперхроматизма, окрашенность ядер и цитоплазмы, количество клеток в поле зрения, ядерно-цитоплазматическое соотношение [32]. A. Santos и соавт. [33] обследовали 122 пациента с патологическими изменениями слизистой оболочки полости рта при помощи контактной эндоскопии с окрашиванием, где критерием

выступал гиперхроматизм цитоплазмы и ядер. Чувствительность и специфичность метода составили 96% [33]. I. Miyamoto и соавт. [34] применяли технику эндоскопии, которая является аналогом контактной эндоскопии с возможностью большего увеличения и окрашиванием слизистой оболочки другими красителями (раствор йода и кристаллический фиолетовый). В исследование были включены девять пациентов с различными новообразованиями полости рта, среди которых четыре были безошибочно определены эндоскопически как злокачественные. Безусловно, малая выборка и отсутствие четких критериев для интерпретации эндоскопии не позволяют в полной мере использовать результаты данного исследования для анализа. В данном исследовании оценку структуры сосудистого русла не проводили [34]. A. Mishra и соавт. [35] представили результаты обследования 74 пациентов с новообразованиями полости рта. Технология обследования включала как исследование клеточной архитектоники с окрашиванием, так и предварительное исследование сосудистого паттерна. Однако ключевыми критериями оценки выступали гомогенность распределения клеток и окрашивания ядер, ядерно-цитоплазматическое соотношение, клеточный и ядерный плеоморфизм, наличие митотического деления ядер. Чувствительность, специфичность и точность метода составили 84.2, 94.4 и 89.2% соответственно. Несмотря на то что основной акцент был сделан на интерпретации клеточной архитектоники, также внимание исследователей было обращено на строение сосудистого русла [35]. При абсолютной норме в области слизистой оболочки щеки визуализировались извитые сосуды, которые в других локализациях соответствовали диспластическому процессу [24]. То же самое было отмечено в исследовании S. Perlucci и соавт. [36], с исключительно описательным направлением без сравнения результатов контактной эндоскопии с гистологией, а в выборку были включены только пациенты с неизменной слизистой оболочкой или с изменениями воспалительного характера. Однако авторы именно этого исследования впервые описали возможность присутствия извитости сосудов по данным контактной эндоскопии в некоторых локациях ротоглотки и полости рта при абсолютной норме [36].



**Рис. 4. Третий тип строения сосудистого русла: сосуды в форме «невидимки», подлежащие глубокие сосуды не визуализируются**



**Рис. 5. Четвертый тип строения сосудистого русла: древовидно-разветвленный сосуд, перпендикулярно направленный к поверхности слизистой оболочки**

Помимо положительных сторон использования контактной эндоскопии в полости рта в виде неинвазивности, возможности амбулаторного применения и быстроты проведения исследования, было отмечено большое количество недостатков именно при проведении исследования с окрашиванием [37]. Визуализация изменений только в поверхностных слоях слизистой оболочки, так как метиленовый синий не проникает глубже поверхностных слоев, не дает возможности верифицировать дисплазии. Некоторые авторы отмечают сложность точного и полного повторения техники проведения исследования с окрашиванием. Это не позволяет добиться когерентных результатов для проведения прозрачного сравнения данных между исследованиями [29].

В полости рта любое окрашивание быстро элиминируется слюной, которая не дает выдержать необходимую экспозицию. Однако, говоря о времени экспозиции, не существует единых рекомендаций, и интенсивность окрашивания может варьироваться не только между исследованиями, но и, вероятно, даже внутри каждой выборки пациентов. Помимо этого, изменения клеточной архитектуры носят исключительно описательный характер и не упорядочены в какую-либо классификацию [37]. Некоторыми авторами были предложены методы компьютерной оценки полученных изображений для объективизации интерпретации результатов. Однако это пока остается развивающейся перспективой [38–40]. В свою очередь, контактная эндоскопия без окрашивания дает некоторые преимущества. Операционное поле остается нативным, без изменения цвета поверхности образования. Проведение контактной эндоскопии без окрашивания занимает меньше времени. Также без данных цитологической картины с окрашиванием тканей метиленовым синим контактная эндоскопия перспективна с точки зрения выявления начальных стадий дисплазий [41].

Единственным на данный момент исследованием с использованием для интерпретации результатов контактной эндоскопии в полости рта и ротоглотке изменения сосудистого русла является работа F. Carta и соавт. [24], в которой были обследованы пациенты с лейкоплакиями, эритроплакиями и лейкоэритроплакиями полости рта. Чувствительность и специфичность метода в выявлении злокачественных трансформаций измененной слизистой оболочки составили 96,6 и 93,3%, что превышает данные большинства исследований, в которых оценивали исключительно клеточную архитектуру новообразования [24].

Однако, несмотря на многообещающие результаты, мы не можем всецело основываться на используемой в настоящий момент классификации, так как она не была применена ни в одном другом исследовании, а также не учитывает гетерогенность строения слизистой оболочки полости рта и ротоглотки.

### Выводы

По данным исследований, контактная эндоскопия зарекомендовала себя как эффективный дополнительный метод диагностики диспластических процессов полости рта и ротоглотки. Однако в большинстве исследований ее применяли в модификации с окрашиванием и в части случаев не проводили точную интерпретацию полученных результатов. Также отсутствует единая классификация изменений строения слизистой оболочки в области диспластического процесса, а исследования на эту тему были основаны на описательном субъективном анализе. Во всех исследованиях с применением окрашивания метиленовым синим критерии злокачественности были определены индивидуально. Существующую классификацию сосудистых паттернов использовали только в одном исследовании, что требует дальнейшей валидации. Необходимо адаптировать данную классификацию с учетом гетерогенности строения слизистой оболочки полости рта и ротоглотки. Помимо ранней диагностики злокачественных новообразований, значительный интерес могут представлять динамическое наблюдение пациентов после лечения и определение краев новообразования интраоперационно.

### Литература

1. Marur S. et al. Head and neck squamous cell carcinoma: update on epidemiology, diagnosis, and treatment // *Mayo Clin Proc.* – 2016. – V. 91. – № 3. – P. 386–396.
2. Ferlay J. et al. Estimates of cancer incidence and mortality in Europe in 2008 // *Eur J Cancer.* – 2010. – V. 46. – P. 765–781.
3. Louie K.S. et al. Trends in head and neck cancers in England from 1995 to 2011 and projections up to 2025 // *Oral Oncol.* – 2015. – V. 51. – № 4. – P. 341–348.
4. Polesel J. et al. The impact of time to treatment initiation on survival from head and neck cancer in north-eastern Italy // *Oral Oncol.* – 2017. – V. 67. – P. 175–182.
5. Marioni G. et al. Current opinion in diagnosis and treatment of laryngeal carcinoma // *Cancer Treat Rev.* – 2006. – V. 32. – № 7. – P. 504–515.
6. Gogarty D.S. et al. Conceiving a national head and neck cancer screening programme // *J Laryngol Otol.* – 2016. – V. 130. – № 1. – P. 8–14.
7. Argiris A. et al. Epidemiology, staging, and screening of head and neck cancer // *Head Neck Cancer.* – 2004. – P. 15–60.
8. Langer C.J. Exploring biomarkers in head and neck cancer // *Cancer.* – 2012. – V. 118. – № 16. – P. 3882–3892.
9. Shin J.M. et al. Metabolomics of head and neck cancer: a mini-review // *Front Physiol.* – 2016. – V. 7. – P. 526.
10. Song L.M.W.K. et al. Chromoendoscopy // *Gastrointest Endosc.* – 2007. – V. 66. – № 4. – P. 639–649.
11. Contaldo M. et al. Evaluation of the intraepithelial papillary capillary loops in benign and malignant oral lesions by in vivo virtual chromoendoscopic

- magnification: a preliminary study // *J Biol Regul Homeost Agents*. – 2017. – V. 31. – № 2 (1). – P. 11–22.
12. Shukla A. et al. Comparative efficacy of chemiluminescence and toluidine blue in the detection of potentially malignant and malignant disorders of the oral cavity // *JOMFP. J Oral Maxillofac Pathol*. – 2018. – V. 22. – № 3. – P. 442.
  13. Walsh T. et al. Diagnostic tests for oral cancer and potentially malignant disorders in patients presenting with clinically evident lesions // *Cochrane Database Syst Rev*. – 2021. – № 7.
  14. Vu A.N. et al. Efficacy of narrow band imaging for detection and surveillance of potentially malignant and malignant lesions in the oral cavity and oropharynx: a systematic review // *Oral Oncol*. – 2014. – V. 50. – № 5. – P. 413–420.
  15. Fanhao M. et al. A new multimodal, image guided, robot assisted, interstitial brachytherapy for the treatment of head and neck tumors – a preliminary study // *Int J Med Robot*. – 2020. – V. 16. – № 5. – P. 1–5.
  16. Szeto C. et al. Contact endoscopy as a novel technique in the detection and diagnosis of mucosal lesions in the head and neck: a brief review // *J Oncol*. – 2011. – V. 2011. – P. 196302.
  17. Mishra A. et al. Contact endoscopy – a promising tool for evaluation of laryngeal mucosal lesions // *J Laryngol Voice*. – 2012. – V. 2. – № 2. – P. 53.
  18. Hamou J.E. Microendoscopy and contact endoscopy // *Brevet Francais* 79, 04168. – 1979.
  19. Andrea M. et al. Contact endoscopy during microlaryngeal surgery: a new technique for endoscopic examination of the larynx // *Ann Otol Rhinol Laryngol*. – 1995. – V. 104. – № 5. – P. 333–339.
  20. Andrea M. et al. Contact endoscopy of the nasal mucosa // *Acta Otolaryngol*. – 1997. – V. 117. – № 2. – P. 307–311.
  21. Carriero E. et al. Preliminary experiences with contact endoscopy of the larynx // *Eur Arch Otorhinolaryngol*. – 2000. – V. 257. – № 2. – P. 68–71.
  22. Wardrop P.J.C. et al. Contact endoscopy of the larynx: a quantitative study // *J Laryngol Otol*. – 2000. – V. 114. – № 6. – P. 437–440.
  23. Hampton T. Cancer researchers target angiogenesis // *JAMA*. – 2003. – V. 290. – № 19. – P. 2529–2533.
  24. Carta F. et al. Enhanced contact endoscopy for the assessment of the neoangiogenetic changes in precancerous and cancerous lesions of the oral cavity and oropharynx // *Eur Arch Otorhinolaryngol*. – 2016. – V. 273. – № 7. – P. 1895–1903.
  25. Arens C. et al. Proposal for a descriptive guideline of vascular changes in lesions of the vocal folds by the committee on endoscopic laryngeal imaging of the European Laryngological Society // *Eur Arch Otorhinolaryngol*. – 2016. – V. 273. – № 5. – P. 1207–1214.
  26. Станковб Л. et al. The role of narrow-band imaging (NBI) endoscopy in optical biopsy of vocal cord leukoplakia // *Eur Arch Otorhinolaryngol*. – 2017. – V. 274. – № 1. – P. 355–359.
  27. Esmaeili N. et al. Laryngeal lesion classification based on vascular patterns in contact endoscopy and narrow band imaging: manual versus automatic approach // *Sensors*. – 2020. – V. 20. – № 14. – P. 4018.
  28. Mehlum C.S. et al. Interrater variation of vascular classifications used in enhanced laryngeal contact endoscopy // *Eur Arch Otorhinolaryngol*. – 2020. – V. 277. – № 9. – P. 2485–2492.
  29. Dowthwaite S. et al. Contact endoscopy as a novel technique in the detection and diagnosis of oral cavity and oropharyngeal mucosal lesions in the head and neck // *J Laryngol Otol*. – 2014. – V. 128. – № 2. – P. 147–152.
  30. Szeto C. et al. Contact endoscopy as a novel technique in the detection and diagnosis of mucosal lesions in the head and neck: a brief review // *J Oncol*. – 2011. – V. 2011.
  31. Saeki N. et al. Utility of real-time diagnosis using contact endoscopy for oral and lingual diseases // *Auris Nasus Larynx*. – 2011. – V. 38. – № 2. – P. 233–239.
  32. Kumar S. et al. Contact endoscopy for detection of residual or recurrent disease after radiotherapy for squamous cell carcinoma of the upper aerodigestive tract // *J Laryngol Otol*. – 2020. – V. 134. – № 4. – P. 344–349.
  33. Santos A. et al. Oral cancer's early diagnosis: the contribution of contact endoscopy // *Otolaryngol Head Neck Surg*. – 2014. – V. 151. – № 1 (1). – P. 61.
  34. Miyamoto I. et al. Endocytoscopy for in situ real-time histology of oral mucosal lesions // *Int J Oral Maxillofac Surg*. – 2018. – V. 47. – № 7. – P. 896–899.
  35. Mishra A.K. et al. Contact Endoscopy of mucosal lesions of oral cavity – preliminary experience // *Med J Armed Forces India*. – 2014. – V. 70. – № 3. – P. 257–263.
  36. Pelucchi S. et al. Contact endoscopy of the oral mucosa: preliminary results // *Acta Otorhinolaryngol Ital*. – 2007. – V. 27. – № 2. – P. 59.
  37. Pak M.W. et al. In vivo diagnosis of persistent and recurrent nasopharyngeal carcinoma by contact endoscopy // *Laryngoscope*. – 2002. – V. 112. – № 8. – P. 1459–1466.
  38. Tarnawski W. et al. The role of computer-assisted analysis in the evaluation of nuclear characteristics for the diagnosis of precancerous and cancerous lesions by contact laryngoscopy // *Adv Med Sci*. – 2008. – V. 53. – № 2.
  39. Esmaeili N. et al. Novel automated vessel pattern characterization of larynx contact endoscopic video images // *Int J Comput Assist Radiol Surg*. – 2019. – V. 14. – № 10. – P. 1751–1761.
  40. Чучева Н.Д. и др. Показатели диагностической эффективности контактной эндоскопии при исследовании патологии гортани // *Кремлевская медицина. Клинический вестник*. – 2017. – № 4–2. – С. 65–69. [Chuchueva N.D. et al. Indicators of the diagnostic effectiveness of contact endoscopy in the study of the pathology of the larynx // *Kremlevskaya meditsina. Klinicheskiy vestnik (Kremlin medicine. Clinical Bulletin)*. – 2017. – № 4–2. – P. 65–69. In Russian].
  41. Boese A. et al. Vascular pattern detection and recognition in endoscopic imaging of the vocal folds // *Curr Direct Biomed Engin*. – 2018. – V. 4. – № 1. – P. 75–78.