

ВЫСОКОИНТЕНСИВНАЯ ЛАЗЕРОТЕРАПИЯ ПАТОЛОГИЧЕСКИХ РУБЦОВ КОЖИ: НАУКОМЕТРИЧЕСКИЙ АНАЛИЗ ДОКАЗАТЕЛЬНЫХ ИССЛЕДОВАНИЙ

И.Г. Курганская¹, С.В. Ключарева², И.В. Черкашина¹

¹ФГБУ ДНКЦИБ ФМБА России, Санкт-Петербург, Российская Федерация,

²ФГБУ СЗГМУ им. И.И. Мечникова Минздрава России, Санкт-Петербург, Российская Федерация

HIGH-INTENSITY LASER TREATMENT IN PATHOLOGICAL SKIN SCARRINGS: A SCIENTOMETRIC ANALYSIS OF EVIDENCE-BASED STUDIES

I.G. Kurganskaya¹, S.V. Kluchareva², I.V. Cherkashina¹

¹Pediatric Research and Clinical Center for Infectious Diseases, Saint-Petersburg, Russia,

²Mechnikov North-Western State Medical University, Saint-Petersburg, Russia

*E-mail: manga-85@mail.ru

Аннотация

Рубцовые элементы, формирующиеся на открытых участках тела вследствие акне или разрешения очагов хронической пиодермии, возникшие в результате различных травм и ожогов оказывают негативное психологическое воздействие на социальную жизнь и межполовые взаимоотношения. Научное обоснование эффективных методов коррекции патологических рубцов кожи является одним из перспективных направлений современной дерматокосметологии. Наиболее эффективными методами лечения патологических рубцов являются технологии высокоинтенсивной лазеротерапии (ВИЛТ).

Цель: провести анализ доказательных исследований высокого методологического качества по применению различных технологий ВИЛТ в коррекции патологических рубцов кожи.

Результаты: В проанализированных источниках научных доказательств эффективности ВИЛТ в коррекции рубцов кожи преобладали технологии ВИЛТ, связанные с использованием углекислотного (34%), эрбиевых (Er:YAG -17%, Er:Glass-12%) лазеров, лазеров на красителях (11%), длинноимпульсного неодимового (9%), наносекундных и пикосекундных (Q-switched, 3%), и александритового (3%), лазеров и комбинированных технологий (11%). Рассмотренные технологии вызывают значимые клинические эффекты, манифестирующие выраженным ремоделированием внеклеточного матрикса кожи в области рубцов.

Заключение: Доказательные базы научных данных содержат значительный пул информации о высококачественных клинических исследованиях лечебных эффектов высокоинтенсивного лазерного излучения у пациентов с патологическими рубцами.

Ключевые слова: высокоинтенсивная лазерная терапия, рубцы кожи, наукометрический анализ.

Abstract

Scarring elements that are formed on the open body areas because of acne or resolved foci of chronic pyoderma or as a result of various injuries and burns have a negative psychological impact at patients' social life and their intersex relationships. A scientific backgrounding of effective techniques for the correction of pathological skin scars is one of the most promising directions in modern cosmetology. The most effective techniques for correcting pathological scars are those with high-intensive laser irradiation/treatment(HILT).

Objective: To analyze evidence-based studies of high methodological quality on the application of various HILT technologies for correcting pathological skin scars.

Results: The analyzed evidence-based sources on the effectiveness of HILT technologies in the correction of skin scars have demonstrated that the following laser techniques prevailed in clinical practice: carbon dioxide (34%), erbium (Er:YAG -17%, Er:Glass-12%) lasers, dye lasers (11%), long-pulsed neodymium (9%), nanosecond and picosecond (Q-switched, 3%) as well alexandrite lasers (3%) and combined technologies (11%). The discussed technologies give a significant clinical effect manifested by pronounced remodeling of the extracellular skin matrix in scar zone.

Conclusion: Evidence-based scientific databases have a significant pool of information about high-quality clinical studies on the therapeutic effects of high-intensity laser irradiation in patients with pathological scars.

Key words: HILT (high-intensity laser therapy), scars, scientometric analysis.

Ссылка для цитирования: Курганская И.Г., Ключарева С.В., Черкашина И.В. Высокоинтенсивная лазеротерапия патологических рубцов кожи: наукометрический анализ доказательных исследований. *Кремлевская медицина. Клинический вестник.* 2021; 1: 100-105.

Введение

Использование лазеров для лечения рубцов насчитывает несколько десятилетий. Первыми в лечении рубцов применяли абляционные плоскостные методы шлифовки кожи, реализуемые при помощи углекислотного (CO₂) и эрбиевого (Er:YAG) лазеров или их комбинации. Результаты таких процедур были очень вариабельны, риск побочных эффектов (поствоспалительная стойкая эритема, дисхромии различной степени, ожоги и повторное развитие рубцов особенно у лиц с более темными фототипами кожи) крайне высокий, диапазон эффективности варьировал от 25 до 81.4% [1].

По мере развития лазерных технологий стало очевидным, что с помощью частичного разрушения (фракционный абляционный фототермолиз) можно добиться значительного улучшения формы и глубины рубцовых дефектов кожи и при этом минимизировать риски развития тяжёлых нежелательных явлений. Технология, первоначально разработанная Manstein D. et al. [2], позволяет производить деструкцию фракций кожи, вызывая микроскопические участки термического повреждения в пределах эпидермиса и поверхностной дермы с дальнейшим запуском процессов неоколлагенеза и реструктуризации тканей. За счет интактных участков тканей вокруг лечебных зон воздействия сроки реэпителизации после процедур значительно сократились.

В 2004 году был впервые использован метод фракционного неаблятивного воздействия световой энергией - нагрева «колонок» всех слоев кожи без повреждения рогового слоя эпидермиса [3]. В результате асептического воспаления и повышения цитокиновой регуляции пролиферации фибробластов в дерме приводит к клиническим улучшениям рубцовой ткани. Повреждающее воздействие при такой коррекции самое минимальное вследствие чего наблюдается самая быстрая реабилитация. В зависимости от размера глубины и распределения рубцов, фототипа кожи используются различные формы и размеры рисунка пучка сканирующих насадок, длины волн и уровни энергии лазерного излучения, частота подачи и длины импульса [4].

Оценку доказательств эффективности ВИЛТ в коррекции рубцов сегодня выполняют путем наукометрического анализа научных публикаций в международных базах данных рандомизированных контролируемых исследований (РКИ), мета-анализов (МА) и систематических обзоров (СО).

Цель работы: провести анализ доказательных исследований высокого методологического качества по применению различных технологий ВИЛТ в коррекции патологических рубцов кожи.

Материалы и методы

Выполнен поиск и последующий анализ вторичных исследований высокого методологического качества в базах данных, включающих систематические обзоры (СО) и мета-анализы (МА), в базах данных PubMed, CENTRAL Cochrane database, PEDro, опубликованных в период с 2015 по 2020 гг. Поиск осуществляли по ключевым словам согласно классификатору MeSH: рубцы (scars), высокоинтенсивная лазеротерапия (High intensity laser therapy) с использованием логического оператора AND.

Критерии включения априорного набора доказательств: доступные полнотекстовые версии МА и СО и рандомизированные контролируемые исследования (РКИ) малоизученных методов ВИЛТ, не вошедшие в вышеуказанные вторичные источники. Уровень убедительности доказательств (УУД) оценивали согласно ГОСТ Р 56034-2014 [5], Приказа Минздрава России от 28.02.2019 № 103н [6].

Результаты и обсуждение

Проанализировано 23 источника, в которых освещены эффекты монотерапии ВИЛТ в коррекции рубцов кожи. В итоговую оценку включены данные 4-х МА и СО, соответствующих критериям данного исследования, а также 2 РКИ малоизученных методов ВИЛТ в коррекции рубцов, не вошедших в вышеуказанные вторичные источники. Из анализа исключены работы, дублирующие данные уже включенных обзоров и источников.

В проанализированных источниках научных доказательств эффективности технологий ВИЛТ, применяемых в коррекции рубцов выявлено, что ведущими методами являются лазеротерапия углекислотным CO₂ лазером (34%), эрбиевым (Er:YAG - 17%, Er:Glass – 12%), Nd:YAG (9%), PDL-лазерами (11%), Q-switched наносекундным лазером (3%), александритовым пикосекундным (3%) и комбинированные методы (11%), вызывающие наиболее значимые клинические изменения и выраженное ремоделирование внеклеточного матрикса кожи в области рубцов.

Полученные данные по методам ВИЛТ коррекции патологических рубцов кожи с высоким уров-

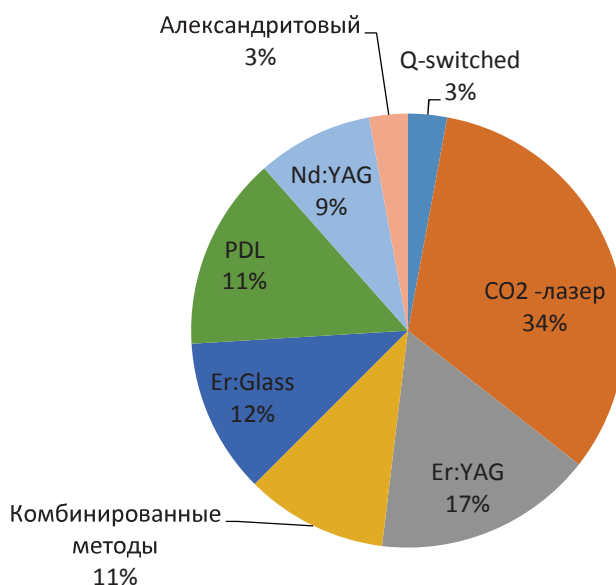


Рисунок. Удельный вес методов ВИЛТ в коррекции рубцов

нем убедительности доказательств представлены в таблице 1.

В процессе анализа массива данных вторичных источников выявлены основные направления лазерной коррекции патологических рубцов.

В настоящее время фракционный аблятивный фототермолиз углекислотным лазером наиболее эффективный метод лазерной коррекции рубцов, доказанный на клиническом и гистологическом уровнях. Стимуляция неоколлагеногенеза, ремоделирование тканей дефектов наблюдается в течение 18 месяцев после процедуры, оптимальный интервал между сеансами является предметом больших споров среди исследователей. Необходимое количество воздействий меньше, чем при терапии другими лазерами, работающими в неаблятивных фракционных режимах.

Фракционный абляционный фототермолиз эрбиевым лазером (2940 нм) показывает наибольшее физиологическое сродство с кожей, но увеличение плотности подачи энергии во время процедуры неизбежно ограничивается развитием кровотечения, более низкой деградацией коллагена и как следствие необходимостью многократных повторных процедур.

Коррекция CO2 лазером имеет преимущества перед применением эрбиевого лазера с длиной волны 2940 нм за счет гемостаза и формирования области термального повреждения. Применение плоскостных методик ограничивают значительные риски развития стойких или временных дисхромий, которые возникают в целом у трети всех пациентов.

Процедуры фракционного неаблятивного фототермолиза Er:glass лазером (1550 нм) малоэф-

фективны, требуют многократности назначения, по мнению пациентов экономически не оправдывают результаты терапии. Применение эрбиевых лазеров кажется многообещающим в краткосрочной перспективе с минимальными побочными эффектами, однако уровень доказательств таких лечебных воздействий в ходе наукометрических исследований является очень низким, что подтверждается данными систематических обзоров последних лет [13,14]. Необходимы будущие исследования с лучшей методологической стандартизацией и с более длительным периодом наблюдения и оценки возможных возникающих стойких побочных эффектов для определения безопасности и эффективности терапии.

Имеются доказательства высокой эффективности селективного ангиофототермолиза, реализуемого при помощи импульсных лазеров на красителях PDL (585 нм) и гомогенного фототермолиза, реализуемого при помощи длинноимпульсного неодимового лазера Nd:YAG (1064 нм). Эффективность данных технологий сопоставима, однако неодимовый лазер целесообразно использовать при отсутствии выраженной эритемы с обязательным охлаждением кожи, так как плохое охлаждение может вызывать ожоги и формирование новых очагов рубцевания [11,12].

Механизмы фракционного неаблятивного фототермолиза в лечебной коррекции рубцов лазеров, обеспечивающих пикосекундную и наносекундную подачу импульсов за счет комбинации фотоакустических и фототермических эффектов приводят к реорганизации дермального коллагена. Данные технологии применимы у пациентов с любым фототипом кожи. Но вместе с тем убедит-

Таблица 1

Распределение методов ВИЛТ для коррекции патологических рубцов, представленных в источниках доказательных публикаций за период 2015-2020 гг.

Автор	Тип исследования	Число больных	Длительность наблюдения (мес., гг.)	Метод ВИЛТ, тип лазера, длина волны	Группа наблюдения / сравнения	Показатели, характеризующие эффект терапии	УУД
Mirza H.N., et al. [7]	СО 34 РКИ	1093	2002-2020гг.	Фракционный фототермолиз CO ₂ (10.6 мкм), Er:YAG (2940 нм), Er:glass (1550 нм)	Сравнение / контроль	Побочные эффекты зарегистрированы у 106 пациентов (9.7%); более высокая частота нежелательных явлений была описана при фракционном неаблятивном фототермолизе ($12.2\% \pm 2.19\%$, 31 пациент) по сравнению с фракционным аблятивным фототермолизом и абляцией ($8.28\% \pm 2.46\%$, 81 случай); 147 пациентов (13.4%) сообщили об отсутствии побочных эффектов, 68 (6.22%) сообщили об преходящих саморазрешающихся явлениях, а у 5-ти пациентов (0.046%) выявлены гипертрофические фиброзные разрастания. Абляционные лазеры имели меньше осложнений по сравнению с неабляционными лазерами ($2.56 \pm 2.19\%$ против $7.48 \pm 3.29\%$)	1
Ansari F. et al., [8]	МА, СО 2 РКИ	2662	2010-2015гг.	Фракционный фототермолиз CO ₂ лазер (10.6 мкм), Er:YAG (2940 нм); гомогенный фототермолиз Q-switched ND:YAG-лазер (1064 нм)	Сравнение / контроль	Фракционный аблятивный фототермолиз CO ₂ -лазером был на 14.7% ($P = 0.01$) эффективнее, чем гомогенный фототермолиз Q-switched ND:YAG-лазера по шкалам клинических и субъективных показателей. Эффективность и осложнения применения фракционных режимов CO ₂ и Er:YAG лазеров сопоставимы.	1
Abdel Hay R. et al. [9]	СО 24 РКИ	789	6-12 мес.	Фракционный фототермолиз CO ₂ (10.6 мкм) Er:glass (1550 нм)	Сравнение / контроль	Фракционный фототермолиз углекислотным лазером эффективнее, чем Er:glass лазером (отношение рисков (ОР) 4.00, 95% доверительный интервал (ДИ) от 1.25 до 12.84; на 24 нед (ОР) 4.00, 95% (ДИ) от 1.25 до 12.84; $n = 64$); фракционный абляционный фототермолиз сопоставим по эффектам с радиочастотным термолифтингом на 8-й нед исследования (1 РКИ, $n = 40$); все участники сообщили о боли в одном исследовании, сравниваемом фракционный лазер с нефракционным неабляционным лазером (ОР 1.00, 95% ДИ от 0.94 до 1.06; $n = 64$); в другом исследовании, сравниваемом фракционный лазер с комбинированным пилингом и микроидлингом (ОР 1.00, 95% ДИ 0.86-1.16; $n = 25$); краткосрочные нежелательные явления, оцененные исследователем: фракционный абляционный лазер (6 / 32) был связан с меньшим риском гиперпигментации, чем гомогенный фототермолиз (10/32) в одном исследовании (ОР 0.60, 95% ДИ от 0.25 до 1.45; $n = 64$)	1
Kravvas G. et al., [10]	СО 2 РКИ		12 мес.	Фракционный фототермолиз CO ₂ (10.6 мкм), Er:YAG (2940 нм), Er:glass (1550 нм); гомогенный фототермолиз наносекундный Nd:YAG (1064 нм), пикосекундный (755нм)	Группы сравнения	1. CO ₂ лазер до и через 1 месяц после процедуры: (группа 1) и через 3-мес. (группа 2) улучшал внешний вид и субъективную оценку рубцов: 5.86 ± 1.87 для: группа 1: 1.56 ± 1.24 ; группа 2: 1.33 ± 1.66 по 10 балльной шкале 2. Группы сравнений фракционного фототермолиза Er:glass и СО ₂ лазера: группа 1: 1 без эффекта, 6 чел. -26-50%, и 1 чел. - 51-75% группа 2: 5 чел. -26-50%, 2 чел. - 51-75%, и 1 чел. > 76%. Побочные эффекты в обеих группах сопоставимы. Пикосекундный и наносекундный лазеры: улучшение макрорельефа кожи на 25-50% с минимальными побочными эффектами (боль, пигментации).	2

Woo D.K.et al. [11]	РКИ		6 мес.	Гомогенный фототермолиз, длинно-импульсный Nd:YAG (1064 нм)	наблюдение /контроль	В исследование включены пациенты с редким вариантом хронического рубцующего фолликулита (Акне keloidalis Nuchae). Обработанная лазером сторона показала большее улучшение по глобальным оценочным баллам. Среднее изменение составило -3.2 (-49.2%) на обработанной стороне и -2.2 (-32.8%) на контрольной стороне (p =0.144). Папулы хорошо реагировали на лазерное лечение, тогда как более крупные бляшки и узелки демонстрировали ограниченное улучшение. У 10 пациентов только с папулами разница в улучшении между обработанной и контрольной сторонами была статистически значимой (Среднее изменение составило -3.5 [-59.3%] для обработанной стороны и -1.8 [-29.5%] для контрольной стороны, p =. 0.031)	2
Al-Mohamady Ael-S. et al., [12]	РКИ		6 мес.	селективный ангиофото-термолиз PDL -импульс-ный лазер (585 нм); гомогенный фототермолиз длинно-импульс-ный Nd:YAG (1064 нм)	Группы наблюдения, сравнения	После 6 процедур у пациентов с гипертрофическими (келоидными) рубцами после лазеротерапии (6 процедур) выявлено значительное улучшение (шкала VSS, эритема, высота и податливость тканей по сравнению с показателями до и после воздействия (p< 0.001 %), 55 % у пациентов группы наблюдения и 65 % у группы сравнения (p > 0.05). Импульсный PDL-лазер более эффективен для коррекции келоидных рубцов — за счет окклюзии аномальных сосудистых структур в ткани келоида, а Nd:YAG —лазер эффективнее при коррекции гипертрофических рубцов за счет более глубокого избирательного воздействия. Лечение гипертрофических и келоидных рубцов с помощью PDL и длинноимпульсного лазера Nd: YAG лазеров обеспечивает значительное улучшение при незначительной разнице между методами.	2

Таблица 2

Методы ВИЛТ патологических рубцов кожи

Основные	Дополнительные
Фракционный аблятивный фототермолиз	Фракционный неаблятивный фототермолиз Селективный ангиофототермолиз Гомогенный фототермолиз

тельных данных, доказывающих эффективность их применения у пациентов с рубцами кожи пока недостаточно, необходимо проведение дальнейших контролируемых исследований для повышения уровня доказательств обоснованности их применения [8,10].

В проанализированных источниках литературы описаны различные комбинированные протоколы лечебного воздействия методов ВИЛТ, а также сочетания с другими методами адьювантной терапии (стволовыми клетками, факторами роста) как наиболее перспективные, однако научно-доказательной базой такие сведения на сегодняшний день не обладают.

В результате анализа вторичных источников доказательств нами были обоснованы рекомендации по применению ВИЛТ (табл.2), которые помогут практически врачам использовать научно обоснованные лазерные технологии ВИЛТ в коррек-

ции патологических рубцов кожи.

Заключение

Регулярное обобщение и анализ существующих доказательных исследований, а также выполнение новых качественных рандомизированных контролируемых клинических испытаний по изучению и сравнению интенсивности воздействия ВИЛТ на рубцовую ткань, должны быть положены в основу клинических рекомендаций по коррекции патологических рубцов кожи, которые не разработаны до настоящего времени.

Высокоинтенсивные лазерные технологии сегодня являются «золотым стандартом» в коррекции рубцовых деформаций кожи. С учетом риска возникновения разнообразных нежелательных эффектов лазерного излучения целесообразно создание персонифицированных протоколов коррекции, с оптимальными параметрами воздействия,

интервалами между процедурами в зависимости от типа и стадии формирования рубца, сроков существования и желаемых клинических эффектов.

В целях эффективного ремоделирования внеклеточного матрикса, а также для стимуляции неоколлагенеза в области рубцов могут быть рекомендованы технологии фракционного аблятивного фототермолиза углекислотным и эрбиевым лазерами, для восстановления микроархитектоники области рубца - селективный ангиофототермолиз импульсным на красителях и гомогенный фототермолиз неодимовым длинноимпульсным лазерами.

Литература

1. Tosti A. et al. *Acne Scars / Classification and Treatment (Second Edition)* // CRC Press, 2019. — P. 191.
2. Manstein D. et al. *Fractional photothermolysis: a new concept for cutaneous remodeling using microscopic patterns of thermal injury* // *Lasers in Surgery and Medicine: The Official Journal of the American Society for Laser Medicine and Surgery*. — 2004. — V. 34. — №. 5. — P. 426-438. doi: 10.1002/lsm.20048.
3. Xu Y., Deng Y. *Ablative fractional CO2 laser for facial atrophic acne scars* // *Facial Plastic Surgery*. — 2018. — V. 34. — №. 02. — P. 205-219. doi: 10.1055/s-0037-1606096.
4. Галлямова Ю.А., Махакова Ю.Б., Сайтбурханов Р.Р. с соавт. *Келоидные рубцы. Клинические рекомендации РОДVK, 2020.* [Gallyamova Y.A., Makhakova Y.B., Saitburkhanov R.R. et al. *Keloid scars. Clinical recommendations of RODVK (Klinicheskie rekomendacii)*. 2020. In Russian].
5. ГОСТ Р 56034-2014. *Клинические рекомендации (протоколы лечения). Общие положения.* - М., 2014. — С. 23. [GOST R 56034-2014. *Clinical recommendations (treatment protocols). General provisions (Klinicheskie rekomendacii (protokoly lecheniya))*. Obshchie polozheniya) — Moscow, — 2014. — P.23. In Russian].
6. Приказ Министерства здравоохранения РФ от 28.02.2019 № 103н [Order of the Ministry of health of the Russian Federation No. 103n dated 28.02.2019 (Prikaz Ministerstva zdrazvoohraneniya RF of 28.02.2019 № 103n) (). In Russian].
7. Mirza H. N., Mirza F. N., Khatri K. A. *Outcomes and adverse effects of ablative vs nonablative lasers for skin resurfacing: A systematic review of 1093 patients* // *Dermatologic Therapy*. — 2020. — №. 20. — P. 132-44. doi: 8.1111/dth.14432.
8. Ansari F., Sadeghi-Ghyassi F., Yaaghoobian B. *The clinical effectiveness and cost-effectiveness of fractional CO2 laser in acne scars and skin rejuvenation: A meta-analysis and economic evaluation* // *Journal of Cosmetic and Laser Therapy*. — 2018. — V.20. — №. 4. — P. 248-251. doi:10.1080/14764172.2017.1400173.
9. Hay R. A. et al. *Interventions for acne scars* // *Cochrane Database of Systematic Reviews*. — 2016. — №. 4. doi: 10.1002/14651858.
10. Kravvas G., Al-Niaimi F. *A systematic review of treatments for acne scarring. Part 2: Energy-based techniques* // *Scars, burns & healing*. — 2018. — V. 4. — P. 2059513118793420. doi: 10.1177/2059513118793420.
11. Woo D. K. et al. *Prospective controlled trial for the treatment of acne keloidalis nuchae with a long-pulsed neodymium-doped yttrium-aluminum-garnet laser* // *Journal of cutaneous medicine and surgery*. — 2018. — V. 22. — №. 2. — P. 236-238. doi:10.1177/1203475417739846.
12. Al-Mohamady A. E. S. A. E. H., Ibrahim S. M. A., Muhammad M. M. *Pulsed dye laser versus long-pulsed Nd: YAG laser in the treatment of hypertrophic scars and keloid: a comparative randomized split-scar trial* // *Journal of cosmetic and laser therapy*. — 2016. — V. 18. — №. 4. — P. 208-212. doi: 10.3109/14764172.2015.1114648.
13. Deflorin C. et al. *Physical management of scar tissue: A systematic review and meta-analysis* // *The Journal of Alternative and Complementary Medicine*. — 2020. — V. 26. — №. 10. — P. 854-865. doi: 10.1089/acm.2020.0109.
14. Modena D. A. O. et al. *Efficacy, safety, and guidelines of application of the fractional ablative laser erbium YAG 2940 nm and non-ablative laser erbium glass in rejuvenation, skin spots, and acne in different skin phototypes: a systematic review* // *Lasers in medical science*. — 2020. — V. 35. — P. 1877-1888. doi: 10.1007/s10103-020-03046-7.