

КОМПЛЕКСНЫЙ ПОДХОД К ДИАГНОСТИКЕ И ЛЕЧЕНИЮ БОЛЬНОГО COVID-19 (клинический случай)

А.А. Фёдорова^{1,2*}, Д.Е. Кутепов^{1,2}, А.В. Зубарев^{1,2}, И.Н. Пасечник²

¹ФГБУ «Клиническая больница №1» УД Президента РФ, Москва,

²ФГБУ ДПО «Центральная государственная медицинская академия» УД Президента РФ, Москва

A COMPREHENSIVE APPROACH TO THE DIAGNOSTICS AND CARE OF COVID-19 PATIENTS (a clinical case)

A.A. Fedorova^{1,2}, D.E. Kutepov^{1,2}, A.V. Zubarev^{1,2}, I.N. Pasechnik²

¹Clinical Hospital No 1 of Department of Presidential Affairs, Moscow, Russia,

²Central State Medical Academy of Department of Presidential Affairs, Moscow, Russia

E-mail: dr.fedorova.anna@gmail.com

Аннотация

Новая коронавирусная инфекция - COVID-19, вызванная вирусом SARS-CoV-2, представляет собой потенциально смертельное заболевание, главным проявлением которого является дыхательная недостаточность, обусловленная тяжелой внебольничной пневмонией и острым респираторным дистресс-синдромом. В данном клиническом случае представлены результаты комплексного применения методов лучевой диагностики и интенсивной терапии в лечении больного COVID-19, осложненным развитием острого респираторного дистресс-синдрома и полиорганной недостаточностью.

Ключевые слова: COVID-19, острый респираторный дистресс-синдром, ультразвуковое исследование легких, экстракорпоральная детоксикация.

Abstract

New coronavirus infection COVID-19, caused by SARS-CoV-2 virus, is a potentially fatal disease, the main manifestations of which are respiratory failure due to severe community-acquired pneumonia and to acute respiratory distress syndrome. In the given article, the authors present a clinical case of a COVID-19 patient in whom the course of the disease was complicated by acute respiratory distress syndrome and by multiple organ failure. They also demonstrate outcomes after the complex of radial diagnostic and intensive care measures to treat this patient.

Key words: COVID-19, acute respiratory distress syndrome, lung ultrasound examination, extracorporeal detoxification

Ссылка для цитирования: Фёдорова А.А., Кутепов Д.Е., Зубарев А.В., Пасечник И.Н. Комплексный подход к диагностике и лечению больного COVID-19 (клинический случай). Кремлевская медицина. Клинический вестник. 2020; 4: 114-117.

Новая коронавирусная инфекция – COVID-19 (аббревиатура от англ. «COrona VIRUS Disease 2019»), вызванная вирусом SARS-CoV-2, приводит к тяжёлому поражению лёгких, клиническим проявлением которого является дыхательная недостаточность, обусловленная внебольничной пневмонией и острым респираторным дистресс-синдромом (ОРДС). Вирус SARS-Cov-2 впервые был зарегистрирован в г. Ухань, столице провинции Хубэй (Китай). В течение нескольких месяцев заболевание распространилось по провинциям Китая, а затем по всему миру. 11 марта 2020 г. Всемирная организация здравоохранения объявила о пандемии COVID-19 [1].

Вирус SARS-Cov-2 проникает в клетку человека после взаимодействия с рецептором ACE2. Рецепторы ACE2 являются компонентом ренин-

ангиотензин-альдостероновой системы и в большом количестве находятся на реснитчатом эпителии дыхательных путей и альвеолоцитах II порядка. В результате репликации вируса и активации провоспалительных цитокинов [интерлейкин-2 (ИЛ-2), ИЛ-6, ИЛ-10 и фактор некроза опухоли] у больных развивается повреждение лёгких, сходное с ОРДС [2, 3].

Компьютерная томография (КТ) – «золотой» стандарт диагностики поражения лёгких у больных COVID-19. Для КТ-картины характерно мультифокальное билатеральное поражение лёгких, особенно вблизи периферических отделов по типу «матового стекла» [4].

Ультразвуковое исследование (УЗИ) лёгких у таких больных может в кратчайшие сроки предоставить важную диагностическую информацию,

позволяющую изменить тактику ведения больного в режиме реального времени после первоначального осмотра. По информативности УЗИ по многим позициям не уступает другим методам лучевой диагностики и может использоваться в качестве разумной альтернативы рентгенографии и КТ органов грудной клетки, особенно при необходимости многократных исследований [5].

В настоящее время не существует вакцин или этиотропной терапии COVID-19. Для лечения больных используется ряд препаратов, таких как ремдесивир, лопинавир-ритонавир, интерферон β -1b, однако их эффективность продолжает изучаться. Имеются сведения о применении свежезамороженной плазмы от доноров-реконвалесцентов COVID-19. При манифестации ОРДС и развитии полиорганной недостаточности (ПОН) протезирование утраченных функций органов является единственной терапевтической стратегией [1, 3].

Целью публикации клинического случая является демонстрация возможности ультразвукового метода исследования лёгких у больного в отделении интенсивной терапии во время эпидемии COVID-19.

Клиническое описание

Больной К., 67 лет, находился на лечении в отделении реанимации ФГБУ «Клиническая больница №1» УД Президента РФ с 30.04.2020 г.

Из анамнеза следует, что заболел 27.04.2020, когда повысилась температура тела до 40°C. Мазок на COVID-19 положительный. В связи с сохраняющейся гипертермией больной госпитализирован в отделение реанимации. При осмотре состояние тяжёлое, в сознании, шкала комы Глазго 15 баллов. Кожные покровы с мраморным оттенком, более выраженным на боковых поверхностях туловища и нижних конечностях. Цианоз губ. Проба «белого» пятна более 2 с. Температура тела 38.0°C. Индекс массы тела 34.6 кг/м². Дыхание самостоятельное, частота дыхания (ЧД) 20 в минуту, SaO₂ 92%. При инсуффляции увлажнённым кислородом с потоком 5 л/мин SaO₂ 97%. Тоны сердца приглушены, ритм неправильный. АД 123/80 мм рт. ст., частота сердечных сокращений (ЧСС) 121 в минуту. Живот при пальпации мягкий, безболезненный.

На 2-е сутки нахождения в отделении реанимации отмечена отрицательная динамика в виде нарастания дыхательной недостаточности: ЧД 38 в минуту, SaO₂ 80% на фоне высокопоточной оксигенации: FiO₂ -60%, минутный объём 40 л/мин.

Больному начата инвазивная принудительная вентиляция лёгких с параметрами: ДО 550 мл,

ЧД 20/мин РЕЕР 12 см вод ст., FiO₂-90%. На этом фоне SaO₂ 96%.

Учитывая отрицательную клинико-лабораторную динамику течения заболевания и развитие ПОН с превалированием дыхательной недостаточности и острого повреждения почек (ОПП), было принято решение о проведении сеансов экстракорпоральной детоксикации. На фоне проводимой терапии отмечена положительная динамика в виде купирования явлений ОПП, снижения лабораторных маркеров воспаления.

С 16-х суток пребывания в отделении реанимации начато постепенное снижение респираторной поддержки. На 18-е сутки дыхание больного самостоятельное через трахеостомическую трубку с инсуффляцией увлажнённым кислородом с потоком 4 л/мин. ЧД 16 в минуту, SaO₂ 98%.

Лабораторные показатели

При поступлении в стационар (01.05.2020): лимфоциты 0.47*10⁹/л, тромбоциты 147*10⁹/л, креатинин 143 мкмоль/л, мочевины 7.2 ммоль/л, креатинфосфокиназа (КФК) 738 ед/л, С-реактивный белок (СРБ) -219.84 мг/л, ферритин 886.7 нг/мл, Д-димер 1.06 мг/л. РНК Coronavirus SARS-CoV-2 обнаружена.

На 5-е сутки динамического наблюдения (04.05.2020): лимфоциты 0.41*10⁹/л, ферритин 1731 нг/мл, прокальцитонин (ПКТ) 20.26 нг/мл, СРБ 325.34 мг/л, креатинин 221 мкмоль/л, мочевины 14.1 ммоль/л, КФК 1528 ед/л.

10.05.2020: лимфоциты 0.86 10⁹/л, ферритин 742.2 нг/мл, ПКТ 1.10 нг/мл, СРБ 9.58 мг/л, креатинин 128 мкмоль/л, КФК 734 ед/л.

Методы лучевой диагностики

Для оценки состояния легочной ткани при поступлении в стационар пациенту было выполнено УЗИ лёгких. При первичном УЗИ (30.04.2020) определялись билатеральные множественные, сливающиеся между собой вертикальные В-линии (т.н. «белое» лёгкое), берущие начало от плевральной линии, отображающие интерстициальный синдром и являющиеся маркёром интерстициального отёка лёгкого. Определялись неровная утолщенная прерывистая плевральная линия и субплеврально расположенные очаговые консолидации (рис. 1, А).

С учетом выявленных изменений была выполнена КТ лёгких, картина соответствовала двусторонней полисегментарной пневмонии, с высокой долей вероятности - пневмонии вирусного генеза с примерным объемом поражения лёгких до 75% (КТ-3) (рис. 2, А).

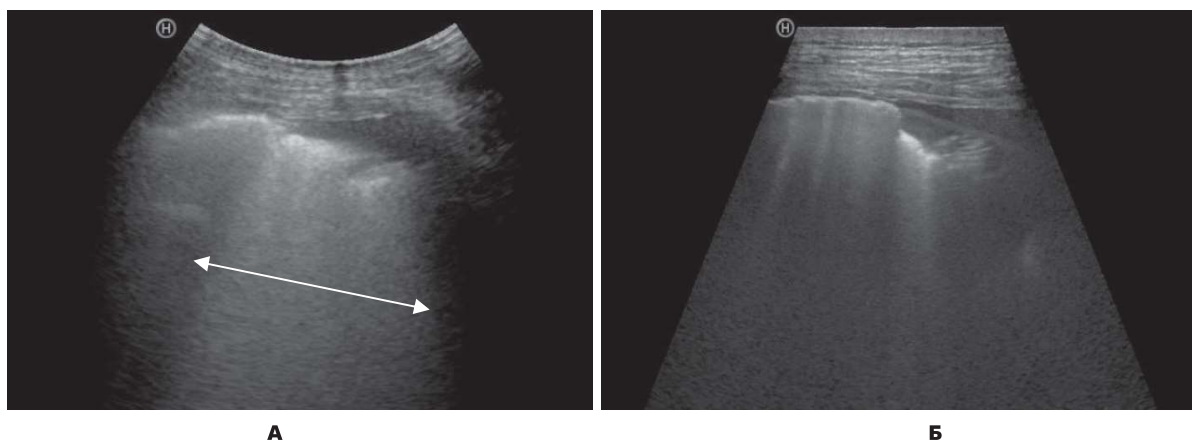


Рис. 1 Ультразвуковое исследование легких в В-режиме.
А - множественные сливающиеся В-линии (т.н. «белое» лёгкое) – показаны двойной стрелкой;
Б - Уменьшение количества В-линий при исследовании в динамике.

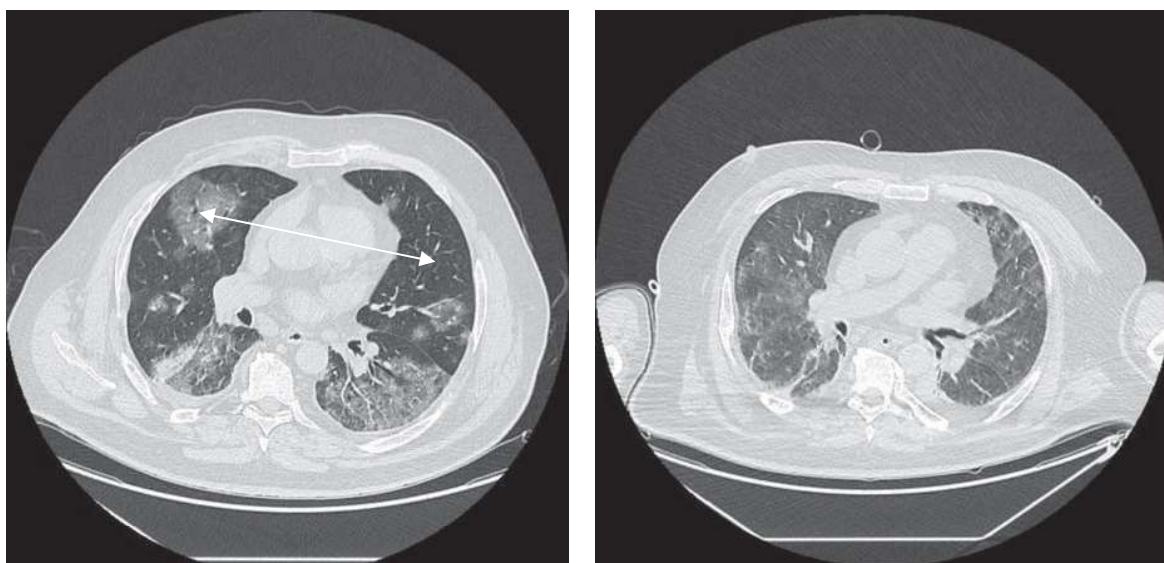


Рис. 2 Компьютерная томография лёгких.
А - множественные участки уплотнения легочной ткани сливного характера по типу «матового стекла» в сочетании с участками консолидации;
Б - уменьшение количества и площади зон уплотнения по типу «матового стекла» в обоих легких.

При УЗИ легких на 17-е сутки была отмечена положительная динамика в виде уменьшения числа визуализируемых В-линий и степени интерстициального отека лёгких (рис. 1, Б). При контрольной КТ лёгких также наблюдалась положительная динамика в виде частично разрешающейся двусторонней пневмонии вирусного генеза с вовлечением около 25% (КТ-2) паренхимы лёгких (рис. 2, Б).

Клинический диагноз: Коронавирусная инфекция, вызванная COVID-19, вирус идентифицирован, тяжелое течение.

Осложнения: внебольничная двусторонняя полисегментарная пневмония, КТ-3, ОРДС, дыхательная недостаточность III степени, сепсис, ПОН, острое повреждение почек, синдром диссеминированного внутрисосудистого свертыва-

ния крови, полинейропатия критических состояний.

Сопутствующая патология: гипертоническая болезнь 2-й стадии, 3-й степени, риск 4. ИБС: атеросклеротическая болезнь сердца. НРС: постоянная форма фибрилляции предсердий, тахисинусовая форма. ХСН II А ФК 2. Сахарный диабет 2-го типа. Ожирение II степени.

Терапия

Терапия в ОРИТ включала: 400 мг лопинавира/100 мг ритонавира внутрь 2 раза/сут в течение 10 дней вместе с рекомбинантным интерфероном 1b по 0,25 мг/мл подкожно через день 5 инъекций, азитромицин по 500 мг 1 раз в сутки в течение 7 дней.

Экстракорпоральная детоксикация включала 5 сеансов сорбции с использованием системы

CytoSorb и 4 сеанса гемодиализации (ГДФ). Во время проведения сеансов ГДФ CytoSorb устанавливался в экстракорпоральный контур перед диализатором. Продолжительность сеансов сорбции с использованием CytoSorb составила 10.8 ± 1.2 ч.

На 28-е сутки больной выписан из стационара.

Обсуждение

Лечение больного COVID-19, осложнившимся развитием тяжелой внебольничной пневмонии и ОРДС, проводилось в отделении реанимации. Интенсивная терапия включала: проведение искусственной вентиляции лёгких, противовирусную, антибактериальную и инфузионно-детоксикационную терапию. Развитие сепсиса и ПОН потребовало применения экстракорпоральной детоксикации — ГДФ и системы CytoSorb.

В настоящее время УЗИ легких эволюционировало в теоретическом и практическом аспекте. В условиях эпидемии COVID-19 для выявления поражения лёгких дополнительно к стандартным методам визуализации используется УЗ-диагностика, которая обладает рядом неоспоримых преимуществ и может использоваться в качестве метода первичного скрининга для выявления интерстициального отёка легких [5]. Благодаря мобильности ультразвуковой аппаратуры исследование может проводиться у постели больного в ОРИТ. Кроме того, результат исследования может быть оценен в режиме реального времени, отсутствует лучевая нагрузка, что делает безопасным динамическое наблюдение. При

COVID-19 прикроватное исследование позволяет снизить нагрузку на персонал и риск инфицирования, вызванный транспортировкой больных на КТ.

Заключение

Представленный клинический случай иллюстрирует оптимальный выбор методов диагностики и лечения, которые позволили оценить эффективность проводимой терапии, остановить прогрессирование фатальных осложнений и создать условия для выздоровления больного.

Литература

1. Пасечник И. Н. Нутритивная поддержка больных коронавирусной инфекцией в критических состояниях // *Анестезиология и реаниматология*. — 2020. — Т. 3. — С. 3. [Pasechnik I. N. Nutritional support for patients with critical coronavirus infection. *Anesthesiology and reanimatology*. — 2020. V. 3 — P. 3. In Russian]. doi: 10.17116/anaesthesiology202003170.
2. Harapan H. et al. Coronavirus disease 2019 (COVID-19): A literature review // *Journal of Infection and Public Health*. — 2020. doi: 10.1016/j.jiph.2020.03.019.
3. Ronco C., Reis T., De Rosa S. Coronavirus epidemic and extracorporeal therapies in intensive care: si vis pacem para bellum // *Blood Purification*. — 2020. — V. 49. — №. 3. — P. 255-258. doi: 10.1159/000507039.
4. Lai C. C. et al. Severe acute respiratory syndrome coronavirus 2 (SARS-CoV-2) and corona virus disease-2019 (COVID-19): the epidemic and the challenges // *International journal of antimicrobial agents*. — 2020. — P. 105924. doi: 10.1016/j.ijantimicag.2020.105924.
5. Kulkarni S., Down B., Jha S. Point-of-care (POC) lung ultrasound in intensive care during the COVID-19 pandemic // *Clinical Radiology*. — 2020. doi: 10.1016/j.crad.2020.05.001.