

## ПЛАНОВЫЕ НЕКАРДИАЛЬНЫЕ ХИРУРГИЧЕСКИЕ ВМЕШАТЕЛЬСТВА И АНТИТРОМБОТИЧЕСКАЯ ТЕРАПИЯ

И.С. Пряхин<sup>1,2\*</sup>, С.С. Мурашко<sup>1,2</sup>, И.Н. Пасечник<sup>1</sup>, С.А. Бернс<sup>3</sup>

<sup>1</sup>ФГБУ ДПО «Центральная государственная медицинская академия» УД Президента РФ, Москва,

<sup>2</sup>ФГБУ «Объединенная больница с поликлиникой» УД Президента РФ, Москва,

<sup>3</sup>ФГБОУ ВО «Московский государственный медико-стоматологический университет им. А.И. Евдокимова» Минздрава России, Москва

## ELECTIVE NONCARDIAC SURGERY AND ANTITHROMBOTIC THERAPY

I.S. Pryakhin<sup>1,2\*</sup>, S.S. Murashko<sup>1,2</sup>, I.N. Pasechnik<sup>1</sup>, S.A. Berns<sup>3</sup>

<sup>1</sup>Central State Medical Academy of Department of Presidential Affairs, Moscow, Russia,

<sup>2</sup>United Hospital with Polyclinic, Moscow, Russia,

<sup>3</sup>A.I. Evdokimov Moscow State University of Medicine and Dentistry, Moscow, Russia

E-mail: vanja.pryakhin@mail.ru

### Аннотация

В последние годы увеличилось количество пациентов, длительно получающих антитромботические препараты для предотвращения ишемических и тромбоемболических сердечно-сосудистых событий. Выполнение плановых оперативных вмешательств у таких больных сопряжено с риском возникновения как геморрагических, так и тромбоемболических осложнений. Клиницисту необходимо учитывать множество факторов, влияющих на систему гемостаза: базовую терапию, назначенную пациенту, оперативное вмешательство, препараты для анестезии, иммобилизацию больного и др. В настоящей статье с позиций мультидисциплинарного подхода рассматриваются вопросы курации коморбидных больных, которым выполнены плановые хирургические операции.

**Ключевые слова:** некардиальная хирургия, антикоагулянты, дезагреганты, кровотечение, тромбоз.

### Abstract

Recently, the number of patients, who have long-lasting anti-thrombotic therapy to prevent ischemic and thromboembolic cardiovascular events, has increased. Elective surgical interventions in such patients may be risky for both hemorrhagic and thromboembolic complications. A clinician has to consider many factors affecting their hemostatic system: basic therapy prescribed to the patient, surgical intervention, anesthetic support, patient's immobilization, etc. This article analyzes issues on a multidisciplinary care of comorbid patients who have routine surgical interventions.

**Key words:** noncardiac surgery, anticoagulants, antiplatelet agents, bleeding, thrombosis

*Ссылка для цитирования: Пряхин И.С., Мурашко С.С., Пасечник И.Н., Бернс С.А. Плановые некардиальные хирургические вмешательства и антитромботическая терапия. Кремлевская медицина. Клинический вестник. 2020; 4: 83-90.*

Увеличение продолжительности жизни населения, совершенствование медицинской помощи ведут к увеличению количества пожилых пациентов, страдающих сердечно-сосудистой патологией. За период с 2000 по 2016 г., согласно официальным данным Всемирной организации здравоохранения (ВОЗ), ожидаемая продолжительность жизни выросла с 66.5 до 72 лет [1]. Сердечно-сосудистые заболевания (ССЗ) до сих пор являются основной причиной смертности во всем мире. По оценкам ВОЗ, в 2016 г. доля ССЗ составила 31% всех случаев смерти, 85% этих смертей явились результатом инфаркта миокарда (ИМ) и инсульта [2]. В связи с этим прогнози-

ровалось увеличение использования лекарственных препаратов на душу населения к 2020 г. на 24% по сравнению с 2015 г. [3].

Одним из важнейших принципов ведения пациентов с ССЗ является назначение длительной антитромботической терапии (антиагрегантной и/или антикоагулянтной) для предотвращения ишемических и тромбоемболических сердечно-сосудистых событий. В то же время применение данных лекарственных препаратов у пациентов может привести к увеличению риска возникновения геморрагических осложнений. Это особенно актуально для больных, которым на фоне длительного, часто пожизненного приема

*com/patent/search/family/070280311/publication/US2020121189A1?q=US2020121189*

3. *Otoscope with internal printer*. Israel: Silverbrook res PTY LTD.; 2008. URL: <https://worldwide.espacenet.com/patent/search/family/003826275/publication/IL156563A?q=IL156563>

4. Yongchuan C., Jianqing C., Huan J., Haoyue T., Zhaoyan W., Hao W. *Multifunctional ear endoscopic surgery device*. China: Shanghai 9th Peoples Hospital Shanghai Jiaotong Univ School Medicine; 2020. URL: <https://worldwide.espacenet.com/patent/search/family/069727945/publication/CN110876658A?q=CN110876658>

5. Anshuman D., Ramesh R. *Methods and Apparatus for Imaging and 3D Shape Reconstruction*. US: Massachusetts Inst Technology; 2020. URL: <https://worldwide.espacenet.com/patent/search/family/062556772/publication/US2020146543A1?q=US2020146543>

6. Yuexin C., Yuanqing L., Chu L., Jingang Yu, Yiqing Z. *Visual ear endoscope with intelligent image classification diagnosis function based on deep learning*. China: Sun Yat-sent Memorial Hospital Sun Yat-sent Univ; Univ South China Tech.; 2020. URL: <https://worldwide.espacenet.com/patent/search/family/070707384/publication/CN111191684A?q=CN111191684>

7. Zhang Z. *Otoscope suitable for children and special decorative part of otoscope*. China: Zhejiag Hongshun Medical Tech co LTD; 2020. URL: <https://worldwide.espacenet.com/patent/search/family/069301462/publication/CN209996284U?q=CN209996284>

**Конфликт интересов отсутствует.**

---

Далее источник света проецирует второй набор сдвинутых по фазе рисунков полос на барабанную перепонку, во временной последовательности. Камера захватывает второй набор изображений, в то время как барабанная перепонка освещается вторым набором сдвинутых по фазе полос. Компьютер преобразовывает этот второй набор изображений в изображения с прямыми компонентами путем вычитания части «общего» компонента из каждого изображения во втором наборе изображений. На основе изображений «прямого» компонента компьютер рассчитывает трехмерную карту барабанной перепонки. Эта карта указывает трехмерные пространственные координаты точек на внешней поверхности барабанной перепонки.

Компьютер 240 управляет одним или несколькими устройствами 251 ввода-вывода изображений частей среднего уха или барабанной перепонки на дисплеи любого типа в удобном для чтения формате. Реконструкция трехмерных изображений барабанной перепонки осуществляется с помощью математических методов, например алгоритма развертки фазы, включающего линейную, динамическую систему обратной связи первого порядка.

В этом подходе к трехмерной реконструкции применяется гауссовский фильтр нижних частот. Таким образом «общий» компонент структур среднего уха может быть извлечен из набора изображений барабанной перепонки и сохранен.

Одним из интересных направлений в развитии конструкций отоскопов является использование устройств, позволяющих получить и проанализировать изображение. В частности, за счет применения искусственного интеллекта (нейронной сети, машинного обучения) выполняется распознавание полученного изображения путём сопоставления его с хранящимися в базе данных изображениями. После анализа врач получает информацию о виде заболевания, которому соответствует выбранное изображение. Иллюстрацией вышесказанного является патент Китая CN111191684, 2020 г. [6], в котором описан отоскоп с дисплеем, содержащий устройство диагностики на основе классификации изображений, расположенное в корпусе отоскопа, соединенное с детекторным пером передачи данных. Устройство диагностики на основе классификации изображений содержит строительный модуль, модуль глубокого обучения, модуль проверки и диагностический модуль. Устройство обеспечивает визуальное отображение, интеллектуальную диагностику заболевания и улучшенный осмотр уха пациента.

Наряду с решениями по получению и анализу изображений в отоскопах внимание авторов направлено и на создание благоприятной психологической обстановки, в которой проводятся обследования с использованием отоскопа. Этот аспект учтён в заявке Китая CN209996284, 2020 г. [7], в которой представлен отоскоп с отделяемой декоративной частью от корпуса отоскопа в виде понятного для ребёнка изображения, например головы медведя.

### Выводы

1. В статье представлены решения, определяющие приоритетные тенденции в развитии отоскопов, направленные на расширение диагностических возможностей использования отоскопов путём увеличения изображения структур уха, получения трёхмерного изображения барабанной перепонки и получения изображения структур среднего уха с помощью современных математических методов реконструкции изображения.
2. Современной тенденцией является использование в конструкциях отоскопов устройств, позволяющих получить и распознать изображение за счет применения искусственного интеллекта (нейронной сети, машинного обучения).
3. Развитие отоскопов также идёт в направлении создания комплексных устройств. Так, в приведённых документах представлены конструктивные решения, включающие дополнительные средства, например, для оценки частоты сердечных сокращений и дыхания, в частности для дистанционной постановки диагноза заболевания, а также средства документирования изображений — принтеры.
4. Необходимо отметить появление отоскопа (отоскопического устройства) с возможностью проведения хирургических вмешательств, имеющего набор конструктивных элементов, сходных с элементами эндоскопов для других областей медицины, но приспособленных для операций на ухе.
5. Изобретателями не оставлены без внимания аспекты создания благоприятной психологической обстановки обследования путём включения в конструкцию отоскопа визуальных средств, вызывающих игровые реакции у детей.

### Литература

1. Holland J.L. *An otoscope. Canada: Throat scope PTY LTD; 2018.* URL: <https://worldwide.espacenet.com/patent/search/family/061619230/publication/CA3075521A1?q=CA3075521>
2. Courtney F. *Virtual stethoscope and otoscope. US: House calls LLC; 2020.* URL: <https://worldwide.espacenet.com/patent/search/family/061619230/publication/CA3075521A1?q=CA3075521>

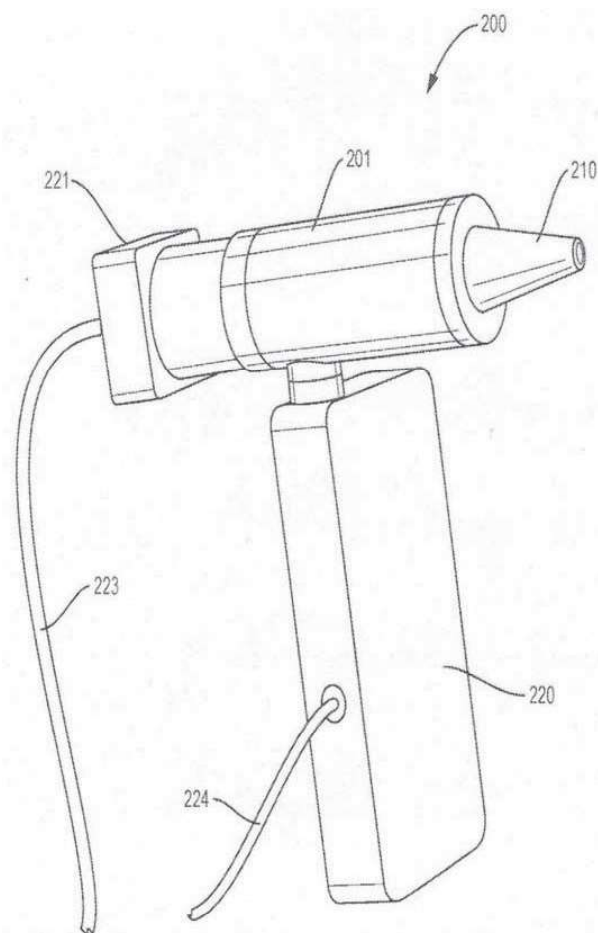


Рис. 1. Общий вид отоскопа.

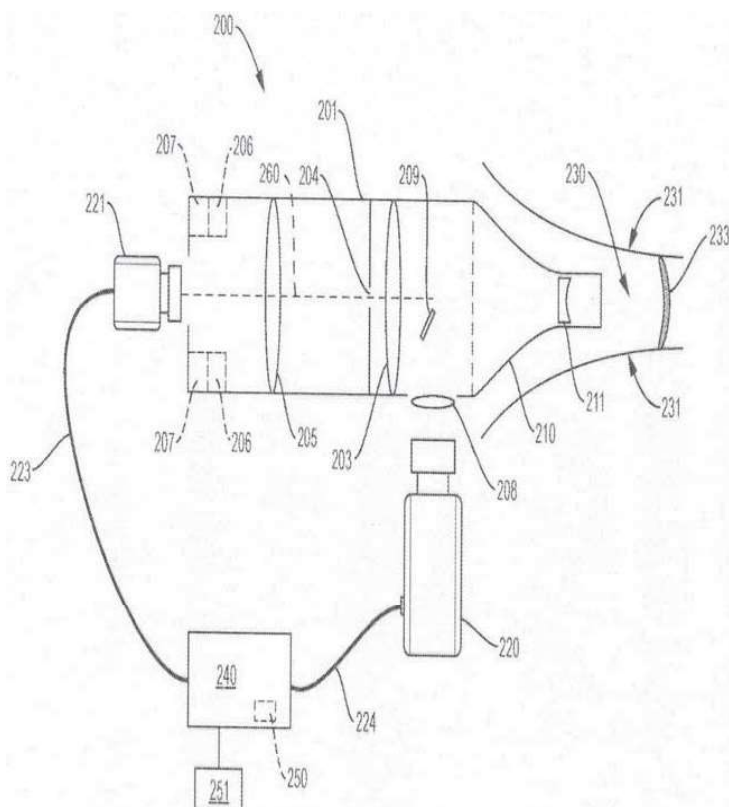


Рис. 2. Схема отоскопа.

выпуклую линзу 203, переменную апертуру 204, линзу 205 с переменным фокусом (для компенсации анатомических различий ушей пациентов), удлинительные кольца 206, 207 и выпуклую линзу 208. Последовательность полос света, излучаемая проектором 220 в «зеленом спектре» света (с длиной волны от 495 до 570 нм), проходит через выпуклую линзу 208, затем отражается от зеркала 209, проходит через линзу 211 и направляется к барабанной перепонке 233. Свет, возвращающийся из барабанной перепонки 233 (например, свет, который отражается непосредственно от барабанной перепонки или от среднего уха и проходит через барабанную перепонку), проходит через линзу 211, затем через двояковыпуклую линзу 203, через переменную апертуру 204, через линзу 205, а затем входит в камеру 221. Двояковыпуклая линза 203 действует как увеличительное стекло. Удлинительные кольца 206, 207 расположены таким образом, что они увеличивают расстояние между линзой 205 и плоскостью изображения камеры 221. Выпуклая линза 208 уменьшает фокусное расстояние проектора 220.

Компьютер 240 управляет проектором 220, включая управление синхронизацией, формой и

ориентацией световых узоров, излучаемых проектором 220, и управляет камерой 221, включая управление синхронизацией кадров, захваченных камерой 221. Кроме того, компьютер 240 принимает данные, представляющие изображения, снятые камерой 221, и разделяет прямые и «общие» компоненты света, полученные камерой.

Источник света в отоскопе может проецировать первый набор сдвинутых по фазе световых полос на барабанную перепонку, по одному рисунку полос за раз во временной последовательности. Камера в отоскопе захватывает первый набор изображений барабанной перепонки, в то время как барабанная перепонка освещается первым набором сдвинутых по фазе узоров полос. Компьютер выполняет алгоритм «общего»-«прямого» разделения, который вычисляет общий компонент первого набора изображений. Компьютер выводит общий компонент в виде изображения среднего уха и барабанной перепонки. На этом изображении видны структуры в среднем ухе, такие как стремечко и наковальня, а также показана барабанная перепонка. Таким образом, отоскоп может «видеть» барабанную перепонку при визуализации среднего уха.