

МЕТОДИКА ХИРУРГИЧЕСКОГО ПОДХОДА ПРИ ГЛУБОКОМ ИНФИЛЬТРАТИВНОМ ЭНДОМЕТРИОЗЕ РЕКТОВАГИНАЛЬНОЙ ПЕРЕГОРОДКИ

Э.А. Галлямов¹, Ю.Э. Доброхотова⁴, Л.Н. Аминова²,
В.А. Алимов², А.Г. Мурзина², Е.О. Голубенко¹, А.О. Гарина¹, О.С. Ковалева^{3*}
¹ ФГАОУ ВО «Первый МГМУ им. И.М. Сеченова Минздрава, Москва,
²КБ № 2 АО Группа компаний «Медси», Москва,
³ФГБУ «Центральная клиническая больница с поликлиникой» УД Президента РФ, Москва.
⁴ФГАОУ ВО РНИМУ им. Н.И. Пирогова, Москва

A TECHNIQUE FOR SURGICAL TREATMENT OF THE RECTOVAGINAL SEPTUM IN DEEP INFILTRATIVE ENDOMETRIOSIS

E.A. Gallyamov¹, Yu.E. Dobrokhotova⁴, L.N. Aminova²,
V.A. Alimov², A.G. Murzina², E.O. Golubenko¹, A.O. Garina¹, O.S. Kovaleva^{3*}
¹Sechenov University, Moscow, Russia,
²KB № 2 of the JSC Group of companies "Medsi", Moscow, Russia,
³Central Clinical Hospital with Outpatient Health Center, Moscow, Russia,
⁴Pirogov Medical University, Moscow, Moscow, Russia

E-mail: replikaciya1987@mail.ru

Аннотация

Проблема хирургического лечения глубокого инфильтративного эндометриоза не теряет своей актуальности ввиду социальной значимости заболевания и высокой сложности хирургических вмешательств. Последнее обусловлено в основном инфильтративным характером роста очагов и нарушением нормальных анатомических соотношений за счет плотного спаечного процесса.

В условиях нашей клиники в период с 2013 по 2018 г. был разработан и стандартизирован подход в хирургическом лечении глубокого инфильтративного эндометриоза ректовагинальной перегородки. Авторским коллективом предлагается стандартизация этапности операций, основных направлений диссекции, а также освещены топографические соотношения органов, удобных для использования их в качестве ориентиров. Соблюдение данной методики обеспечивает безопасность и адекватную радикальность операций, что и является ключевыми задачами в хирургии глубокого инфильтративного эндометриоза.

Ключевые слова: глубокий инфильтративный эндометриоз, хирургическое лечение эндометриоза, эндометриоидные кисты, анатомические ориентиры, диссекция параректальной ямки.

Abstract

The problem of surgical treatment of deep infiltrative endometriosis is still actual because of social significance of the disease and high complexity of surgical intervention. The latter is mainly explained by the infiltrative character of nodular growth and by alterations in the normal anatomical proportions due to heavy adhesive process.

In 2013- 2018, a new approach to the surgical treatment of deep infiltrative endometriosis of the rectovaginal septum was developed and standardized in our clinic. The team of authors proposes to standardize stages of surgery, main directions for dissection. They also indicate a topographic location of organs which may serve as markers. Strictly following this technique ensures safety and radicality of the discussed surgical intervention which are key factors in the surgery of deep infiltrative endometriosis.

Key words: deep infiltrative endometriosis, surgical treatment, endometriotic cysts, anatomic landmarks, dissection of pararectal fossa.

Ссылка для цитирования: Галлямов Э.А., Доброхотова Ю.Э., Аминова Л.Н., Алимов В.А., Мурзина А.Г., Голубенко Е.О., Гарина А.О., Ковалева О.С. Методика хирургического подхода при глубоком инфильтративном эндометриозе ректовагинальной перегородки. Кремлевская медицина. Клинический вестник. 2020; 1: 136-142.

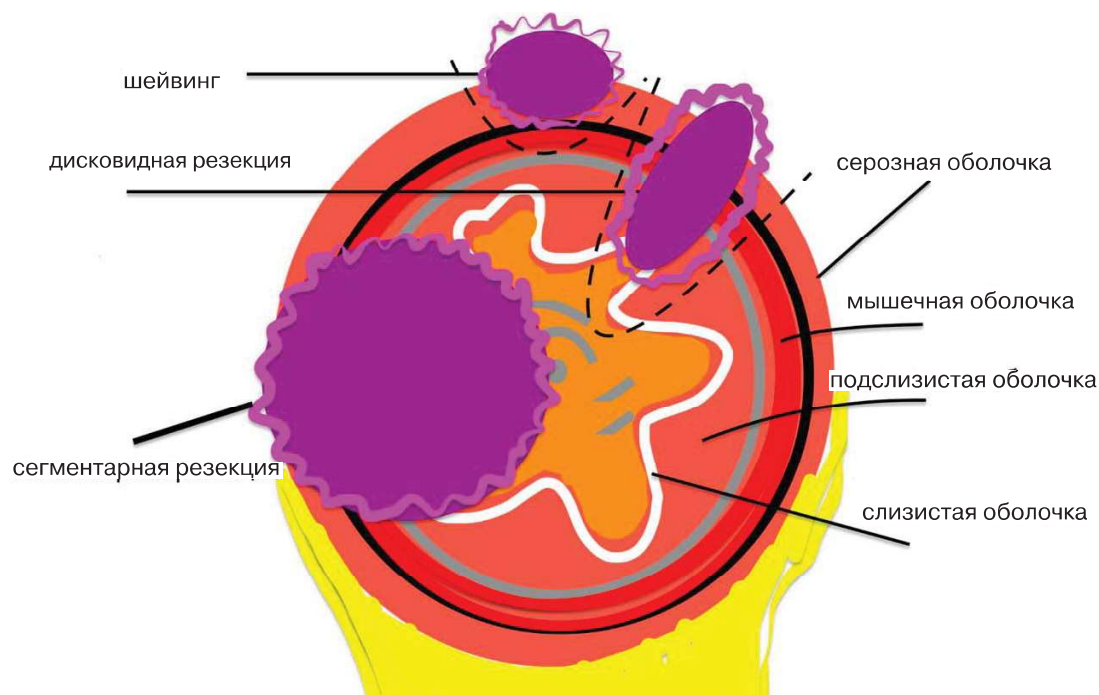


Рис. 1. Схематическое изображение вариантов хирургического лечения эндометриоза кишечника: шейвинг, дисковидная резекция и сегментарная резекция.

Эндометриоз является актуальной проблемой современного общества. Формой глубокого инфильтративного эндометриоза страдают 20% женщин с этим заболеванием [1]. Глубоким инфильтративным эндометриозом принято называть эндометриозные очаги, которые углубляются на 5 мм и более ретроперитонеально или вовлекают кишечник, мочевой пузырь, мочеточник или влагалище [2].

Зачастую прогрессирование заболевания ведет к социальной инвалидизации пациентки как в интимной сфере, так и в отношении репродуктивного здоровья. Кроме того, заболевание является основной причиной хронических тазовых болей у женщин. Значительные трудности в процессе хирургического лечения обусловлены инфильтративным ростом очагов, наличием тяжелого спаечного процесса, изменением нормальных анатомических соотношений органов малого таза, вовлечением в эндометриозный инфильтрат жизненно важных анатомических структур, таких как мочевыводящие пути (1.2 %) и прямая кишка (5.3 %) [3].

Ввиду рецидивирующего характера течения эндометриоза большое значение приобретает радикальность выполняемых операций [4]. При этом зачастую связь эндометриозных очагов с кишечником, мочевыводящими путями, грубое изменение анатомических соотношений не позволяют выполнить достаточно радикальный объем операции, что приводит к «ложному» рецидивированию заболевания.

Современное представление о хирургической тактике при глубоком инфильтративном эндометриозе ректовагинальной перегородки

Глубокий инфильтративный эндометриоз ректовагинальной перегородки за счет анатомической близости наиболее часто вовлекает области крестцово-маточных связок, заднюю поверхность шейки матки, влагалища, прямую кишку, при распространении латерально может поражать мочеточники.

Эндометриоз мочеточника может быть внутренним или внешним. Эти два типа часто не имеют достоверных отличий на дооперационном этапе. При внешнем эндометриозе мочеточника целью операции является освобождение (уретеролиз) и декомпрессия мочеточника. При внутреннем эндометриозе мочеточника дополнительной целью является частичная резекция мочеточника с анастомозом конец в конец или прямой мочеточниковой неоимплантацией, например с помощью метода *psoas hitch* [5]. Обязательной процедурой при выполнении резекции мочеточника является стентирование мочеточника, стент при этом удаляется через 1.5 мес. после операции.

Среди вариантов лечения эндометриоза кишечника выделяется три: шейвинг, дисковидная резекция и сегментарная резекция (рис.1). Шейвинг актуален для поверхностного поражения кишки без вовлечения слизистой оболочки и не предполагает вскрытие просвета кишки. При небольшом эндометриозном очаге, вовлекающем

слизистую оболочку, целесообразно выполнение дисковидной, или так называемой пристеночной, резекции кишки с наложением интракорпорального или аппаратного шва. Третьим вариантом может быть сегментная резекция — актуальная для эндометриоидных очагов больших размеров или значительных изменений кишки. Выбор метода операции на кишке происходит с момента предоперационного обследования до полного освобождения кишки из эндометриоидного инфильтрата. Среди данных предоперационного обследования основными по значимости являются гинекологический осмотр, трансвагинальное УЗИ ректовагинальной перегородки, МРТ органов малого таза, колоноскопия, ирригоскопия. Интраоперационно оценивается протяженность вовлечения кишки, количество очагов эндометриоза кишки. Вопрос формирования колостомы при анастомозах в ректосигмоидном отделе остается дискуссионным. По мнению авторского коллектива, формирование стомы актуально только при «экстремально» низких анастомозах, ниже 4 см от ануса.

Среди вариантов удаления эндометриоза кишки шейвинг является оптимальным ввиду наименьшего количества функциональных расстройств кишки в послеоперационном периоде и меньшего числа так называемых «больших» осложнений, таких как абсцессы малого таза, несостоятельность анастомозов, формирование свищей. При этом уменьшение радикальности операции на кишке не приводит к значимому увеличению вероятности рецидивирования [6].

К. Afors и соавт. была предложена методика систематического хирургического подхода для лечения глубокого инфильтративного эндометриоза [1].

На первом этапе операции идентифицируются и выделяются мочеточники: медиально — в случае, когда они интактны, латерально — в случае вовлечения в эндометриоидный инфильтрат. Далее происходит диссекция параректальной ямки, определенной как сосудистое пространство, — латеральнее прямой кишки и медиальнее гипогастрального нерва. Затем предлагается произвести ректовагинальную диссекцию и выделить очаги эндометриоза влагалища в краниокаудальном направлении. После рекомендуется провести отсечение очагов эндометриоза от передней стенки прямой кишки с целью ее «освобождения» из инфильтрата.

Последним этапом очаги эндометриоза отсекаются от влагалища с его ушиванием при необходимости.

Опыт применения стандартизированного хирургического подхода в лечении глубокого инфильтративного эндометриоза

В условиях нашей клиники в период с 2013 по 2018 г. был разработан и стандартизирован подход в хирургическом лечении глубокого инфильтративного эндометриоза ректовагинальной перегородки, имеющий принципиальные отличия от описанной выше методики.

Первая часть операции заключается в максимальном освобождении очагов эндометриоза от окружающих тканей. Таким образом достигается следующее: простота в дальнейшем ориентировании, мобильность патологически скомпрометированных участков органов. Затем выполняется отсечение очага от наименее «опасных» участков. Так, например, в случае вовлечения очагом эндометриоза заднего свода влагалища и передней стенки прямой кишки сперва очаг должен быть выделен с обходом его ниже, во влагалищно-прямокишечной клет-

ЭТАПЫ ОПЕРАЦИЙ:

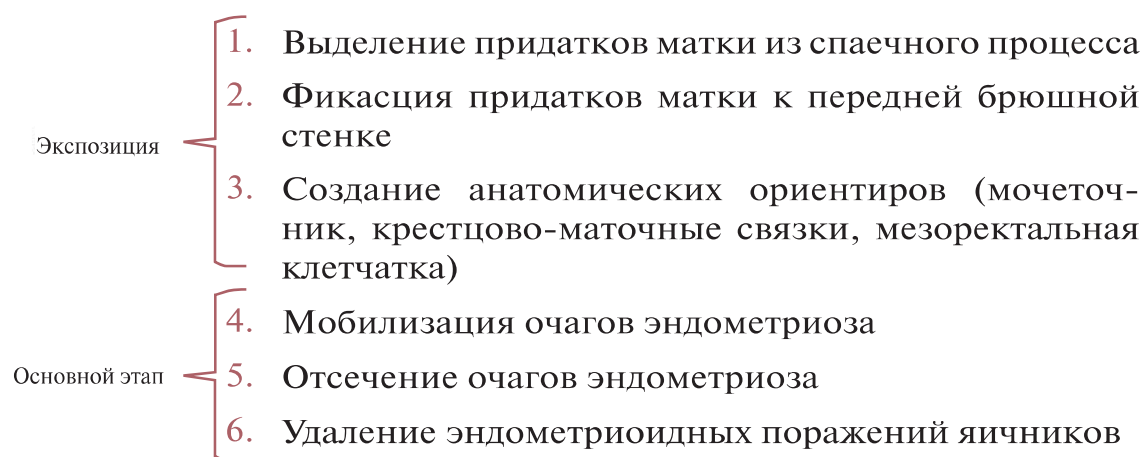


Рис. 2. Этапы операции.

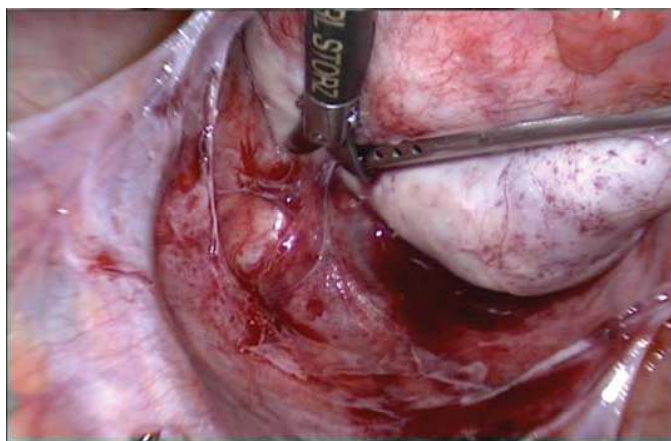


Рис. 3. Первый этап: выделение придатков матки из спаечного процесса.

чатке, затем отсечен от влагалища и только потом от кишки. Более того, после отсечения очага эндометриоза от влагалища появляется возможность «расправить» кишку, что снижает риски ее травмирования, уменьшает протяженность ее резекции. Крайне важным аспектом является то, что степень вовлечения кишки в эндометриоидный инфильтрат и ее деформация часто обусловлены не глубиной прорастания эндометриоза, а площадью эндометриоидного очага и как следствие глубиной складки стенки кишки.

Условно в операциях по поводу глубокого инфильтративного эндометриоза можно выделить 6 этапов, 3 из которых направлены на создание экспозиции, последующие — на непосредственное удаление эндометриоидных поражений. Важным нюансом подхода является удаление эндометриоидных кист яичников в конце операции для снижения травматизации яичников в процессе. На рис. 2 отражен принцип разработанного нами подхода.

Первый этап: выделение придатков матки из спаечного процесса

На первом этапе из спаечного процесса высвобождаются придатки матки (рис. 3), что по-

зволяет оценить степень распространения эндометриоза.

Как правило, спаечный процесс, связанный с эндометриозом, ограничен полостью малого таза. В связи с этим начальными анатомическими ориентирами становятся матка, мыс крестцовой кости (промонторий), воронкотазовые связки, мочеточники (которые наиболее доступны для визуализации в местах перекреста с наружными подвздошными артериями). С левой стороны для адекватного манипулирования в области воронкотазовой связки целесообразно провести мобилизацию сигмовидной кишки в месте ее физиологической фиксации к зоне наружных подвздошных сосудов.

В случае наличия в яичниках кист больших размеров эффективным мероприятием является пункция и аспирация эндометриоидных кист.

Основным анатомическим ориентиром при выделении придатков матки служат собственные связки яичников, так как линия, соединяющая воронкотазовую связку с собственной, позволяет сориентироваться в отношении окончания выделения яичников. Оптимальной экспозицией для выделения собственной связки служит одновременный подъем матки и яичника.

Второй этап: фиксация яичников к передней брюшной стенке

Технический прием предполагает прикрепление мобилизованных яичников к передней брюшной стенке (рис. 4, а, б). Таким образом освобождается пространство в позадиматочном углублении.

Данный этап при своих технической простоте и небольших временных потерях имеет высокую значимость. Он позволяет освободить руку ассистента, постоянно держать в поле зрения анатомические ориентиры, что имеет огромное значение при следующих этапах операции.

Для фиксации яичников удобно либо использовать фирменные устройства T-Lift (рис. 5, а,

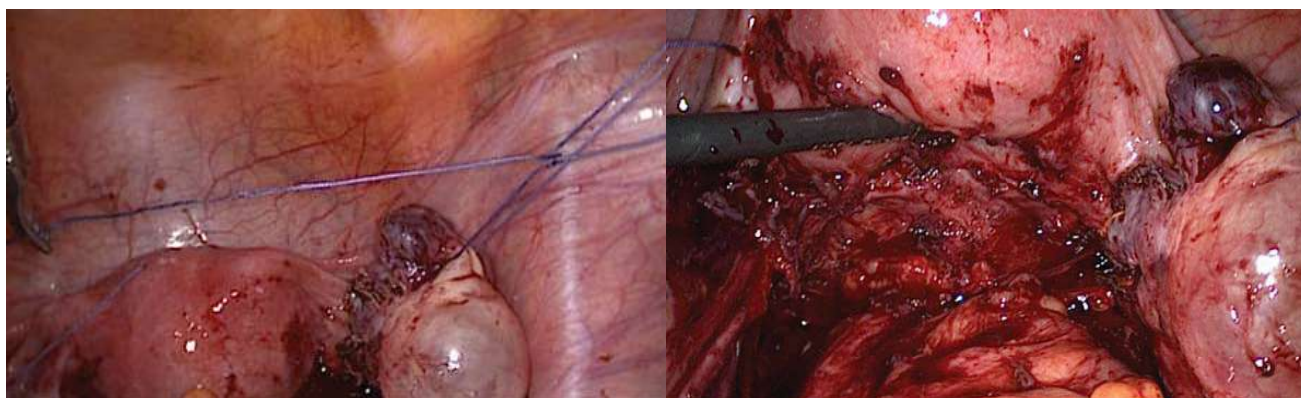


Рис. 4. а, б. Второй этап: фиксация яичников к передней брюшной стенке.

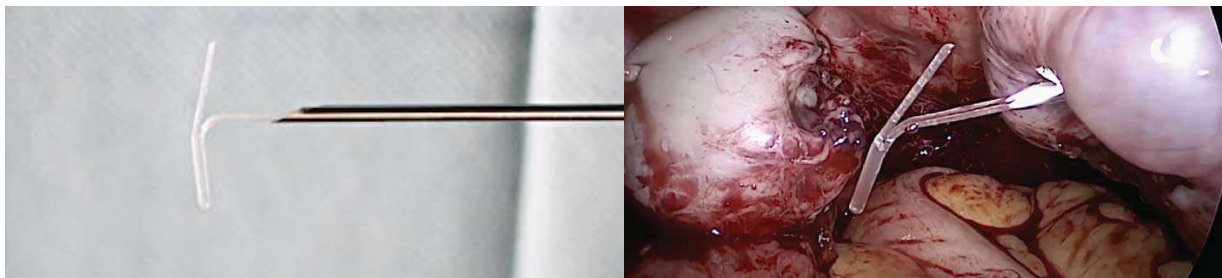


Рис. 5, а, б. Использование устройства T-Lift для фиксации яичников.

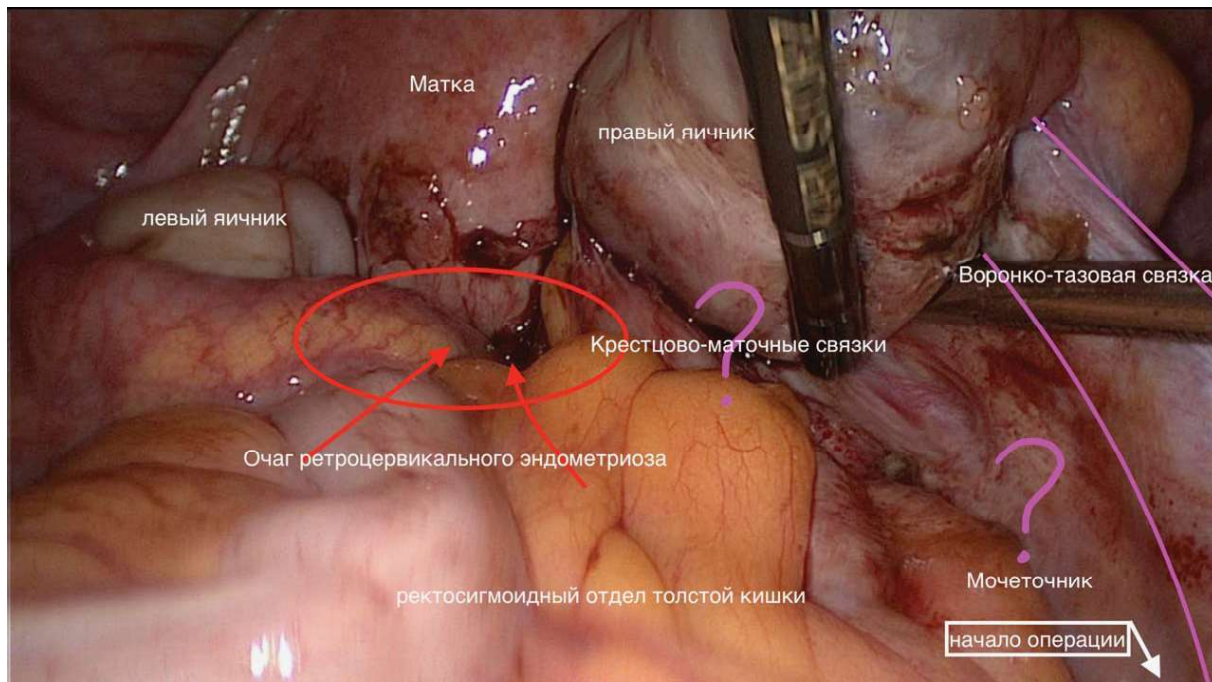


Рис. 6. Третий этап: создание анатомических ориентиров.

б), либо просто пришить яичники к париетальной брюшине подвздошных областей лигатурами с использованием техники «дотягивающихся» узлов. Также возможно введение прямой иглы в правой подвздошной области, прошивание яичника и выкалывание вблизи вкола. На данном этапе важно заметить, что эндометриозные кисты при сочетании с инфильтративным эндометриозом следует удалять в конце операции, чтобы избежать дополнительной интраоперационной травматизации яичников, которые после удаления кист и обеспечения адекватного гемостаза лучше не трогать.

Для облегчения создания оптимальной экспозиции часто бывает целесообразна установка четвертого дополнительного троакара для ассистента.

Третий этап: создание анатомических ориентиров

После освобождения позадиматочного пространства от придатков матки и фиксированной сигмовидной кишки необходимо проследить ход

мочеточников, уточнить положение шейки матки, ход прямой кишки, локализацию крестцово-маточных связок.

Тем не менее при распространенном глубоком инфильтративном эндометриозе ввиду наличия, как правило, плотного инфильтрата в позадиматочном пространстве не удастся полноценно расставить анатомические ориентиры по причине спаечного процесса. Нам не видны такие структуры, как мочеточник и крестцово-маточные связки. Третий этап представлен на рис. 6.

В этом случае необходимо начинать операцию от зоны наружных подвздошных сосудов, которая, как правило, свободна от спаечного процесса и имеет неизменную анатомию (рис. 7).

Брыжейка прямой кишки и мочеточники становятся основными анатомическими ориентирами. Ключевым техническим приемом является мобилизация прямой кишки по границе медиального края мочеточника и края мезоректальной клетчатки. При выделении параректальной ямки ключевыми ориентирами становятся медиальный край

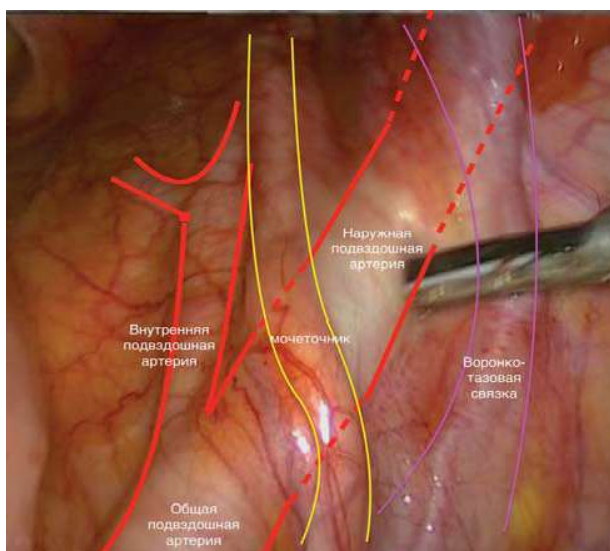


Рис. 7. Зона наружных подвздошных сосудов.

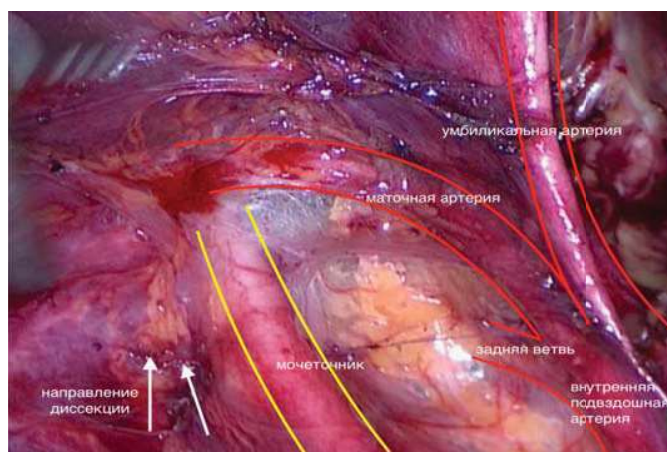


Рис. 8. Ключевые ориентиры при выделении параректальной ямки.

мочеточника, мезоректальная клетчатка, ствол внутренней подвздошной артерии, маточная артерия (рис. 8). Следует учитывать, что ниже мочеточника располагается маточная вена. В ходе выделения параректальной ямки становится доступным для визуализации гипогастральный нерв.

Диссекция параректальной ямки дает возможность сохранять в зоне видимости мочеточник, избежать пересечения гипогастрального нерва и вы-

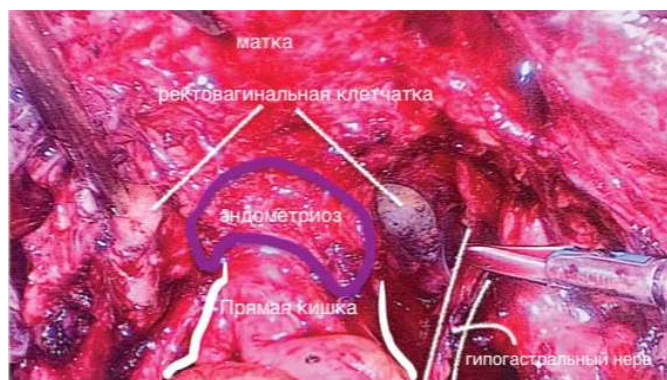


Рис. 9. Ректовагинальный очаг эндометриоза, ректовагинальная клетчатка.

делить ректовагинальный очаг эндометриоза билатерально (рис. 9). Ориентиром для окончания диссекции служит здоровая ректовагинальная клетчатка.

Четвертый этап: мобилизация очагов эндометриоза

Задача на этом этапе — максимально освободить и обеспечить подвижность очагов эндометриоза. Важным аспектом на данном шаге служит подъем шейки матки ассистентом трансвагинально. Крайне важна билатеральная диссекция при поражении ректовагинальной перегородки. Данный прием позволяет как наметить контралатеральный ориентир при отсечении очага эндометриоза, так и увеличить подвижность очага. Четвертый этап иллюстрирует рис. 10.

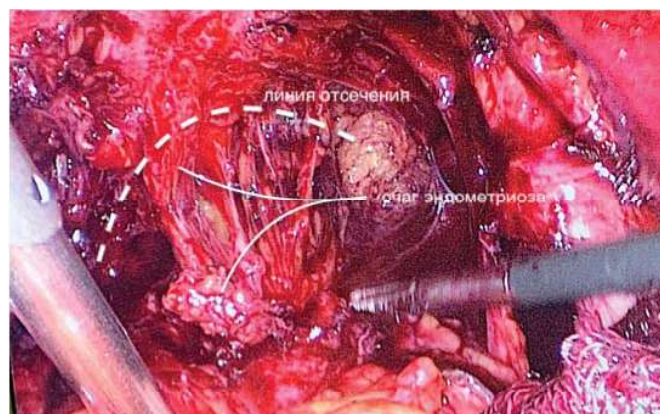


Рис. 10. Четвертый этап: мобилизация очагов эндометриоза.

При достижении уровня ниже очага эндометриоза становится хорошо видна зона, где возможно его отсечение по краю, расположенному ближе к влагалищу.

Пятый этап: отсечение очагов эндометриоза

Отсечение очагов эндометриоза от участков, не связанных с анатомически значимыми образованиями, не представляет сложностей после их адекватной мобилизации. Тогда как отсечение очагов эндометриоза от кишки и мочеточников является рискованным мероприятием и часто требует привлечения смежных специалистов.

При выделении очага ретроцервикального эндометриоза при отсутствии признаков прорастания в стенку влагалища удобным техническим приемом является тракция вторым ассистентом (либо тупфером, либо пальцем) задней стенки влагалища. Данный прием позволяет избежать сквозного иссечения стенки влагалища и не оставить эндометриодную ткань, которая всегда хорошо ощущается ассистентом как участок локального уплотнения по сравнению с окружающими тканями.

Как сказано выше, при отсечении очага эндометриоза от кишки надо учитывать, что ее деформация часто вызвана не размером очага, а сформированной складкой ее стенки в месте очага эндометриоза, поэтому отсечение нужно производить поэтапно, не углубляясь в очаг, а отсекая от него здоровые ткани радиально.

Заключение

Выполнение операции в данной последовательности позволяет избежать рисков, связанных с инфильтративно-спаечным процессом, изменением анатомических соотношений. Следование по внебрюшинным анатомическим ориентирам дает возможность максимально быстро и безопасно обойти очаги эндометриоза по неизменным клетчаточным пространствам и радикально их удалить. Суть метода заключается в избегании отсечения очагов эндометриоза напрямую, а только после их полной мобилизации, выделения их «в обход» с максимальным использованием здоровых окружающих тканей и пространств (рис. 11).

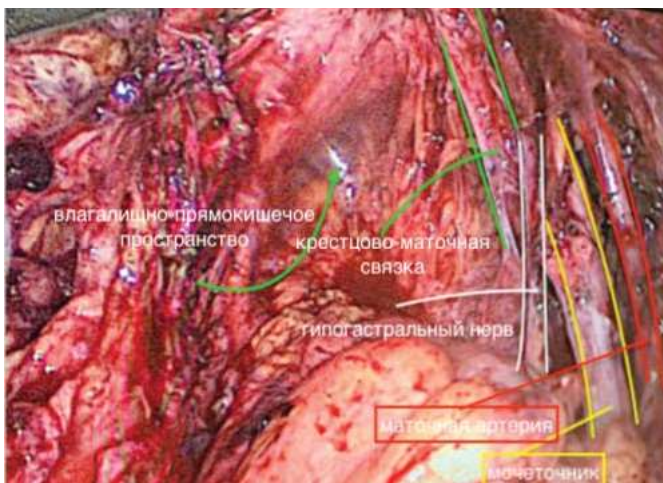


Рис. 11. Вид после удаления очагов эндометриоза.

Адекватная радикальность операций наряду с высоким уровнем безопасности позволят достичь хорошего клинического результата на фоне минимума осложнений.

Литература

1. Afors K., Murtada R., Centini G., Fernandes R., Meza C., Castellano J. et al. Employing laparoscopic surgery for endometriosis. *Womens Health (Lond)*. 2014; 10(4): 431-443. doi:10.2217/whe.14.28.
2. Johnson N.P., Hummelshoj L., Adamson G.D., Keckstein J., Taylor Hugh S., Abrao M.S. et al. World Endometriosis Society Sao Paulo Consortium. World Endometriosis Society consensus on the classification of endometriosis, *Human Reproduction*. 2017; 32(2): 315–324. doi: 10.1093/humrep/dew293.
3. Pacchiarotti A, Frati P, Milazzo G.N, Catalano A, Gentile V, Moscarini M. Evaluation of serum anti-Mullerian hormone levels to assess the ovarian reserve in women with severe endometriosis. *Eur J Obstet Gynecol Reprod Biol*. 2014; 172: 62-64. doi: 10.1016/j.ejogrb.2013.10.003.
4. Ulrich U., Buchweitz O., Greb R. National German Guideline (S2k): Guideline for the Diagnosis and Treatment of Endometriosis: Long Version - AWMF Registry No. 015-045. *Geburtshilfe Frauenheilkd*. 2014; 74(12): 1104-1118. doi: 10.1055/s-0034-1383187
5. Pérez-Utrilla Pérez M., Bazán A.Ag., Dorrego Alonso J.M. Urinary tract endometriosis: clinical, diagnostic, and therapeutic aspects. *Urology*. 2009; 73(1): 47-51. doi:10.1016/j.urology.2008.08.470
6. Wang G., Tokushige N., Russell P., Dubinovsky S., Markham R., Fraser I.S. Hyperinnervation in intestinal deep infiltrating endometriosis. *J Minim Invasive Gynecol*. 2009; 16(6): 713-719. doi: 10.1016/j.jmig.2009.07.012.