

ПАРЕНХИМАТОЗНОЕ КРОВОИЗЛИЯНИЕ НА ФОНЕ АРТЕРИОВЕНОЗНОЙ МАЛЬФОРМАЦИИ ГОЛОВНОГО МОЗГА ВО II ТРИМЕСТРЕ БЕРЕМЕННОСТИ. КЛИНИЧЕСКОЕ НАБЛЮДЕНИЕ

А.В. Царикаев, Е.Н. Зарубина*, О.А. Мышкин,
Е.В. Яковлева, Е.А. Котова, Н.В. Живатова, Л.В. Рогоцкая

ФГБУ «Центральная клиническая больница с поликлиникой» УД Президента РФ, Москва

INTRAPARENCHYMAL HEMORRHAGE IN PATIENTS WITH ARTERIOVENOUS CEREBRAL MALFUNCTION IN THE SECOND TRIMESTER OF PREGNANCY. CASE REPORT

A.V. Tsarikaev, E.N. Zarubina, O.A. Myshkin,
E.V. Iakovleva, E.A. Kotova, N.V. Zhiyatova, L.V. Rogotskaya

Central Clininical Hospital with Out-patient Clinic of Department of Presidential Affairs Moscow, Russia

E-mail: zarubinaelena1@gmail.com

Аннотация

Среди неакушерских причин материнской смертности острые цереброваскулярные нарушения занимают третье место. Кровотечения из артериовенозной мальформации (АВМ) у беременных — редкое тяжелое осложнение, часто приводящее к материнской и детской смертности. В настоящей статье представлен клинический случай пациентки, которая перенесла паренхиматозное кровоизлияние из АВМ во II триместре беременности, потребовавшее преждевременного родоразрешения в сроке беременности 27-28 нед. Благодаря совместной работе врачей нейрохирургов, акушеров-гинекологов и неонатологов удалось успешно провести высокотехнологичную комплексную операцию на головном мозге и спасти недоношенную девочку.

Ключевые слова: артериовенозная мальформация, геморрагический инсульт, беременность, хориоамнионит, преждевременное родоразрешение, кесарево сечение.

Abstract.

Acute cerebrovascular disorders rank third among the non-obstetric causes of maternal mortality. Arteriovenous malformation (AVM) hemorrhages in pregnant women are rare, serious complications, often leading to maternal and child death. This article presents the case of a patient with parenchymal AVM hemorrhage in the second trimester of pregnancy, which required premature delivery at 27-28 weeks of gestation. Thanks to the joint efforts of neurosurgeons, obstetrician-gynecologists and neonatologists, a high-tech complex surgery on the brain was successfully performed and the premature baby was saved.

Key words: arteriovenous malformation, hemorrhagic stroke, pregnancy, chorioamnionitis, premature delivery, cesarean section.

Ссылка для цитирования: Царикаев А.В., Зарубина Е.Н., Мышкин О.А., Яковлева Е.В., Котова Е.А., Живатова Н.В., Рогоцкая Л.В. Паренхиматозное кровоизлияние на фоне артериовенозной мальформации головного мозга во II триместре беременности. Клиническое наблюдение. Кремлевская медицина. Клинический вестник. 2019; 4: 168-172.

В настоящее время в структуре материнской смертности экстрагенитальная патология занимает ведущее место [1]. Среди соматических заболеваний, осложняющих течение беременности, родов и послеродового периода, следует отметить острые цереброваскулярные нарушения. Внутримозговые, внутрижелудочковые и субарахноидальные кровоизлияния — третья по распространенности неакушерская причина материнской смертности [2]. Геморрагический инсульт во время беременности

имеет различную этиологию: осложнения эклампсии, HELLP- синдром, разрыв аневризмы, артериовенозной мальформации (АВМ), каверном, дуральных артериовенозных фистул [3-5]. По данным литературы, кровоизлияние на фоне АВМ при беременности может стать причиной летального исхода матери в 28%, а плода в 14% случаев [6,7].

АВМ головного мозга является редкой патологией, которая встречается приблизительно у 0,001-0,5% населения [8,9]. Это врожденная ано-

малая развития сосудистой системы, представляющая собой различной формы и величины клубки, образованные беспорядочным переплетением сосудов. Функционально АВМ представляет собой прямое артериовенозное шунтирование без промежуточных капилляров, вследствие чего осуществляется прямое шунтирование крови из артериального бассейна в систему поверхностных и глубоких вен мозга [8]. При разрыве сосудов мальформации кровь изливается в паренхиму, желудочки мозга или субарахноидальное пространство. Клинически кровоизлияние проявляется внезапно развившейся интенсивной головной болью, нарушением сознания, слабостью и потерей чувствительности в конечностях [8]. У 47% пациентов могут возникать осложненные формы кровоизлияния: с формированием внутримозговых (38%), субдуральных (2%) и смешанных (13%) гематом. Летальность при разрыве АВМ у неоперированных больных достигает 30%, инвалидизация — до 50% [8]. Данная сосудистая аномалия не является наследственным заболеванием, однако существуют данные о генетической предрасположенности [7].

Мы приводим случай пациентки, которая перенесла тяжелое паренхиматозное кровоизлияние, причиной которого стала АВМ во II триместре беременности. Благодаря слаженной работе специалистов ЦКБ удалось добиться хорошего исхода лечения для матери и ребенка.

Пациентка П., 30 лет, поступила в приемное отделение ЦКБ 13.04.2014 г. в 00:30 переводом из ЦРБ Сергиева Посада с диагнозом: геморрагический инсульт, симптоматическая эпилепсия, беременность 21 нед. Состояние при поступлении крайне тяжелое, дыхание с помощью ИВЛ. В не-

врологическом статусе отмечались снижение уровня сознания до сопора и левосторонняя гемиплегия. Во время осмотра неврологом в приемном отделении наблюдался генерализованный судорожный припадок. Из анамнеза известно, что заболела накануне (12.04.2014 г.): на фоне внезапно появившейся головной боли у больной развилась слабость в левых конечностях.

Со слов мужа: наследственность не отягощена. Инфекционные заболевания отрицает. Травм, операций не было. Беременность протекала без особенностей. АД 100/60-120/70 мм рт.ст.

По данным экстренно выполненной спиральной КТ головного мозга обнаружена внутримозговая гематома лобно-теменно-височной области справа размером 7,5×3 см со срединным смещением (рис. 1). После осмотра нейрохирургом через 3 ч от момента поступления больная экстренно доставлена в операционную с ухудшением уровня сознания до комы.

13.04 2014 г. в 03:35 выполнена трепанация черепа с удалением внутримозговой гематомы и иссечением артериовенозной мальформации. Декомпрессия черепа с пластикой твердой мозговой оболочки с установлением паренхиматозного датчика внутричерепного давления. Таким образом, от момента заболевания до поступления в операционную, несмотря на расстояние (Сергиев Посад — Москва) 92 км, прошло около 10 ч.

После операции продолжена ИВЛ в принудительном режиме с проведением антибактериальной, противоотечной, гипотензивной, седативной терапии (рис. 2). Неврологический статус в первые дни после операции сохранялся на уровне кома I, при этом отмечалась положительная дина-

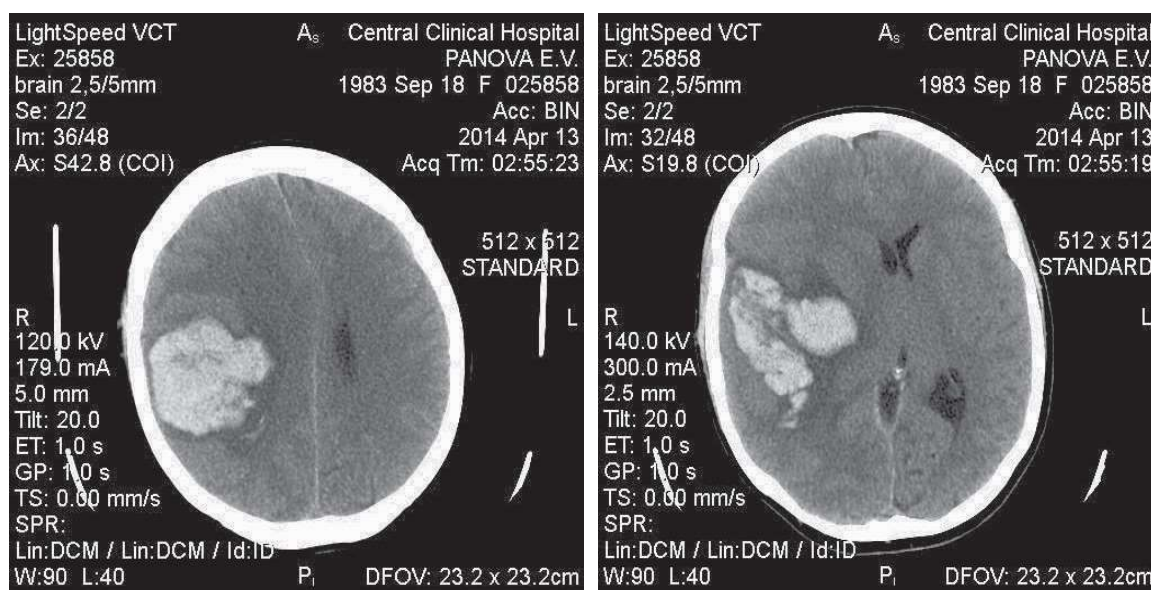


Рис. 1. Спиральная КТ головного мозга. До операции.

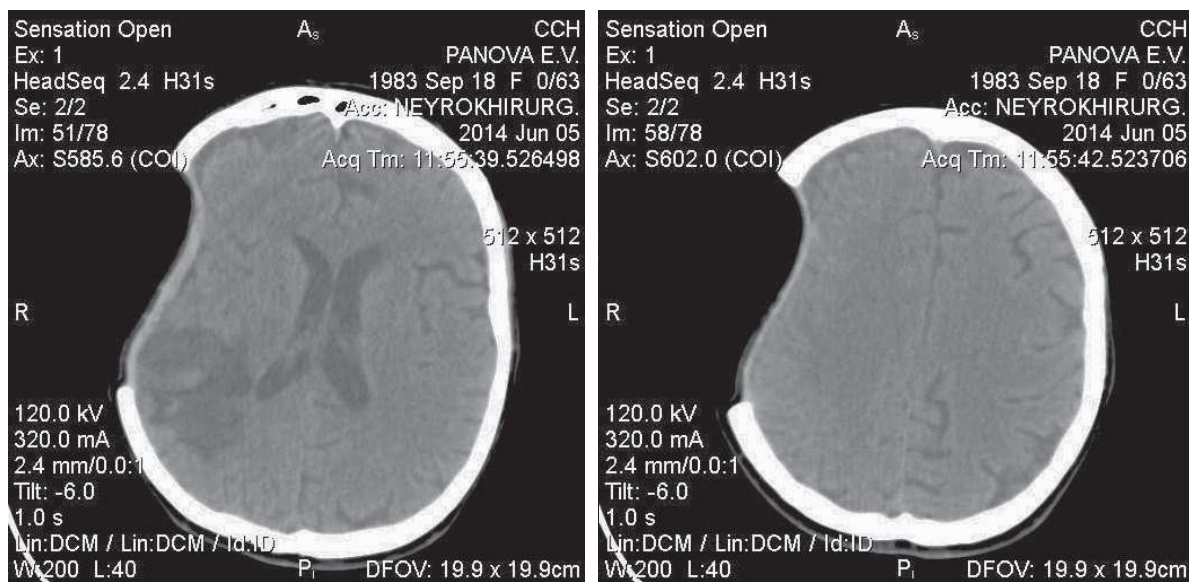


Рис. 2. Спиральная КТ головного мозга. После операции.

мика в виде появления движений в левой ноге (в руке — плегия). Кормление — зондовое. Осуществлялся регулярный контроль за состоянием плода: аускультативно и с помощью УЗИ. На 4-е сутки после операции по данным рентгенографии отмечены признаки левосторонней пневмонии, произведена коррекция антибактериальной терапии. На 11-е сутки начата дыхательная реабилитация, отключение больной от респиратора и постепенная активизация с использованием возможностей функциональной кровати. После восстановления дыхания на 24-е сутки после операции пациентка деканюлирована под контролем ФТБС.

В неврологическом статусе на 31-е сутки после операции у больной сохранялись глубокий левосторонний гемисиндром, левосторонняя гемипарезия и недостаточность VII нерва (сглаженность носогубной складки). Продолжены занятия ЛФК, высококалорийное питание и реабилитация в условиях ЦКБ. На фоне лечения в динамике постепенно отмечалась положительная динамика.

Состояние плода оставалось стабильным. После стабилизации пациентки, перевода на самостоятельное дыхание, удаления трахеостомы больная переведена в профильное отделение нейрохирургии 26.05.2014 г. (на 43-й день от даты поступления). В неврологическом статусе: в сознании, контактна, но ограниченно. Инструкции выполняет. Левосторонняя плегия в руке, парез в ноге до 1 балла. Психический статус определяется психоорганическим синдромом, с когнитивным дефицитом и тревожным фоном настроения, быстрой истощаемостью.

Однако на 50-й день после операции (02.06.2014 г.) в отделении нейрохирургии присо-

единились нарастающие явления преэклампсии и хориоамнионита (гипертермия, воспалительные изменения в анализах крови) на фоне резкого снижения массы тела. 03.06.2014 г. (на 51-й день после операции) произведено экстренное кесарево сечение в сроке беременности 27–28 нед. Извлечена живая недоношенная девочка массой 1200 г, длиной 36 см с оценкой по шкале Апгар 6–7 баллов. Передана в отделение реанимации и интенсивной терапии для новорожденных и через 7 дней переведена с улучшением состояния на 2-й этап выхаживания для дальнейшего лечения по поводу недоношенности и внутриутробной инфекции. Послеоперационный период у мамы протекал без акушерских осложнений.

На 62-й день пациентка выписана для прохождения курса реабилитационной терапии в специализированном учреждении. В неврологическом статусе на момент выписки: увеличение объема движений в левой ноге до 2–3 баллов, в руке — 1 балл. Отмечается общемозговая и когнитивная симптоматика — дезориентация в пространстве, снижение памяти и замедление динамики речи.

Клинический диагноз: внутримозговое кровоизлияние из микро-АВМ правой лобно-височной области. Косметический дефект черепа в правой лобно-теменно-височной области после декомпрессивной операции. Беременность 27–28 нед, родоразрешение кесаревым сечением.

Через 4 мес (18.08.2014 г.) пациентка повторно госпитализирована в нейрохирургическое отделение для проведения краниопластики. 21.08.2014 г. проведена операция: пластика дефекта черепа костным цементом правой лобно-теменно-височной области с применением стереолитографии.

Через 5 лет (03.06.2019 г.):

Состояние матери: в неврологическом статусе отмечается практически полный регресс очаговых выпадений. Легкие координаторные расстройства в виде интенционного дрожания в левой руке. В настоящее время принимает антиконвульсивную терапию по поводу вторичной эпилепсии.

Ребенок: девочка 5 лет. Физическое и нервно-психическое развитие соответствует возрасту. До 3 лет отмечалась задержка речевого развития. На фоне речевой стимуляции логопедом в настоящее время удалось добиться существенного развития речи. При нейропсихологическом тестировании явных отклонений от нормального развития у ребенка не выявлено.



Обсуждение

Некоторые авторы считают, что беременность повышает риск разрыва АВМ [3, 8]. С другой стороны, наблюдение 540 беременностей у 451 женщины с АВМ показало [10], что риск внутримозгового кровоизлияния почти не отличается от риска этой патологии среди населения в целом. Чаще всего внутримозговое кровоизлияние возникает во второй половине беременности и в раннем послеродовом периоде [5].

Естественное течение АВМ изучено недостаточно, а у беременных изучено еще менее. Стандартов и рекомендаций по лечению АВМ у беременных не существует [11, 12]. В мировой литературе отсутствуют крупные серии наблюдений пациенток, подвергшихся хирургическому лечению по поводу АВМ, проявившихся кровоизлиянием во время беременности [13]. Так, например, В. Sadasivan и соавт. [12] представили данные о лечении лишь 16 пациенток.

Коварность данной патологии состоит еще и в том, что она возникает среди полного благополучия, когда беременная женщина даже не предполагает о ее существовании.

Заключение

Представленный случай позволяет оценить качество оказанной медицинской помощи при такой тяжелой патологии на всех этапах с удивительно благоприятным исходом. Своевременная госпитализация пациентки в многопрофильную больницу, быстрая диагностика и радикальное оперативное вмешательство позволили не только спасти жизнь молодой женщины, но и дать ей возможность стать матерью полноценного ребенка. Залогом успеха стала слаженная работа большой команды специалистов: врачей нейрохирургов, анестезиологов-реаниматологов, акушеров-гинекологов и неонатологов.

Благодаря высокому профессионализму нейрохирургов и анестезиологов специалистам ЦКБ удалось успешно провести высокотехнологичную комплексную операцию на разорвавшейся АВМ в ургентных условиях, а затем акушерам - гинекологам и неонатологам спасти недоношенную девочку, сохранив две жизни и полноценную семью.

Литература:

1. Серов В.Н. Пути снижения материнской смертности в Российской Федерации. Журнал общества акушеров и гинекологов. 2008; 3: 1-5 [Serov V.N. Ways to reduce maternal mortality in the Russian Federation. Journal of the Society of Obstetricians and Gynecologists. 2008; 3: 1-5. In Russian].
2. Vissler H.C., Visscher R.D. Indirect obstetric deaths in the state of Michigan 1960-1968. Am. J. Obstet. Gynecol. 1971; 109: 1187-96
3. Bateman B.T., Olbrecht V.A., Breman M.F. et al. Peripartum subarachnoid hemorrhage: nationwide data and institutional experience. Anesthesiology. 2012; 116 (2): 324-33. doi: 10.1097/ALN.0b013e3182410b22.
4. Астапенко А.В., Гончар И.А. Этиологические факторы инсульта при беременности. Медицинский журнал. 2006; 1: 105-107 [Astapenko A.V., Gonchar I.A. Etiological factors of stroke during pregnancy. Medical Journal. 2006; 1: 105-107. In Russian].
5. Skidmore F.M., Williams L.S., Fradkin K.D. et al. Stroke Cerebrovascular Dis. 2001; 10(1): 1-10,
6. Rispoli R., Donati L., Bartolini N. et al. Rupture of an Intracranial Arteriovenous Malformation (AVM) in Pregnancy: Case report. J. Stem. Cell. Res. Ther. 2015; 5:256.
7. Agarwall N., Guerra J.C., Gala N.B. et al. Current treatment options for cerebrovascular arteriovenous malformation n pregnancy: a review of the literature. World NeuroSurg. 2014; 81(1): 83-90. doi: 10.1016/j.wneu.2013.01.031.
8. Филатов Ю.М., Элиава Ш.Ш., Яковлев С.Б., Шехтман О.Д., Пилипенко Ю.В., Маряшев С.А. Артерио-венозные мальформации головного мозга. Под редакцией Коновалова А. Н. Институт нейрохирургии имени Н. Н. Бурденко. Современные технологии и клинические исследования. М.; 2012. с. 309-324 [Filatov Yu.M., Eliava S.Sh., Yakovlev S.B., Shekhtman O.D., Pilipenko Yu.V., Maryashev S.A. Arteriovenous malformations of the brain. In: Konovalov A.N. editor. Institute of Neurosurgery named after N. N. Burdenko. Modern technology and clinical research. Moscow; 2012. p. 309-324. In Russian].
9. Beijnum J., Worp B., Buis D.R. et al. Treatment of brain arteriovenous malformations in pregnancy: Two cases reports and a review of the literature. J. Neurol. Res. 2012; 2: 21-220
10. Нисвандер К., Эванс А. Акушерство. М.: Практика; 1999. с. 704 [Nisvander K., Evans A. Obstetrics. Moscow: Practice; 1999. p. 704. In Russian].
11. Trivedi R.A., Krkpatrick P.J. Arteriovenous Malformation of the cerebral circulation that rupture in pregnancy. J. Obstet. Gynecol. 2003; 23(5):484-489.
12. Sadasivan B., Malik G.M., Lee C., Ausman J.I. Vascular malformation and pregnancy. Surg. Neurol. 1990; 33(5): 305-313
13. Gross B.A., Rose D. High risk of bleeding from blood vessel abnormalities during pregnancy. [Internet]. Science Daily; 2012. <http://www.sciencedaily.com/releases/2012/08/120807104732.htm>.

Конфликт интересов отсутствует