

## ПОДХОДЫ К НАЗНАЧЕНИЮ АНТИКОАГУЛЯНТОВ ПРИ ВЫПОЛНЕНИИ КАРДИОВЕРСИИ ПАЦИЕНТАМ С ФИБРИЛЛЯЦИЕЙ ПРЕДСЕРДИЙ

**И.В. Зотова**

Центр индивидуализированной профилактики и лечения артериальных и венозных тромбозов  
ГБУЗ «Городская клиническая больница №17», Москва,  
ФГБУ ДПО «Центральная государственная медицинская академия» УД Президента РФ, Москва

## APPROACHES TO ANTICOAGULATION IN CARDIOVERSION IN PATIENTS WITH ATRIAL FIBRILLATION

**I.V. Zotova**

Center for Individualized Prevention and Treatment of Arterial and Venous Thrombosis  
City Clinical Hospital № 17, Moscow, Russia,  
Central State Medical Academy of Department of Presidential Affairs, Moscow, Russia

**E-mail:** irinazotova@bk.ru

### Аннотация

В статье представлен авторский клинический протокол назначения антикоагулянтов при выполнении кардиоверсии пациентам с фибрилляцией предсердий в различных клинических ситуациях. Обсуждаются данные по частоте развития тромбоэмболических осложнений, возможности использования различных типов антикоагулянтов, проводится сравнительный анализ современных клинических рекомендаций.

**Ключевые слова:** фибрилляция предсердий, кардиоверсия, антикоагулянты, клинический протокол.

### Abstract

The article presents the author's clinical protocol for anticoagulation when performing cardioversion in patients with atrial fibrillation in various clinical situations. Data on the incidence of thromboembolic complications, the possibility of using various types of anticoagulants are discussed, a comparative analysis of modern clinical recommendations is carried out.

**Key words:** atrial fibrillation, cardioversion, anticoagulants, clinical protocol.

*Ссылка для цитирования: Зотова И.В. Подходы к назначению антикоагулянтов при выполнении кардиоверсии пациентам с фибрилляцией предсердий. Кремлевская медицина. Клинический вестник. 2019; 4: 126-136.*

За последнее десятилетие тактика антикоагулянтного сопровождения кардиоверсии принципиально изменилась. Эти изменения в основном коснулись восстановления ритма в случае коротких (менее 48 ч) пароксизмов фибрилляции предсердий (ФП). Если раньше короткие эпизоды ФП не являлись поводом для назначения антикоагулянтов (АК), то с 2016 г. эксперты Европейского кардиологического общества рекомендуют обязательное назначение АК всем больным до кардиоверсии (уровень рекомендаций IIaB) и после кардиоверсии минимум на 4 нед (уровень рекомендаций IB) независимо от риска развития

инсульта, оцененного по шкале CHA<sub>2</sub>DS<sub>2</sub>-VASc [1]. Ранее обязательное назначение АК до и после кардиоверсии в случае коротких эпизодов ФП рекомендовалось только пациентам с высоким риском развития инсульта, но эта позиция была пересмотрена с учетом данных ряда крупных регистров. Учитывая относительно низкий риск развития тромбоэмболий, ассоциированных с кардиоверсией (0.5-1%), выполнение рандомизированных исследований с достаточной статистической мощностью представляется затруднительным.

### Риск развития тромбоэмболических осложнений, ассоциированный с восстановлением синусового ритма

В крупном регистре FinCV (Финское исследование КардиоВерсии) проанализированы результаты 7660 кардиоверсий, выполненных 3143 больным. Продолжительность всех эпизодов аритмии составила <48 ч, 5515 кардиоверсий (у 2481 больного) не сопровождались назначением АК. Среди больных, не получающих АК, за время наблюдения (30 дней после кардиоверсии) зарегистрировано 38 эпизодов тромбоэмболий (31 из них — ишемические инсульты). Риск развития тромбоэмболических осложнений (ТЭО) увеличивался с возрастом (ОШ 1.05), у женщин (ОШ 2.1), а также при наличии сахарного диабета (ОШ 2.3) или сердечной недостаточности (ОШ 2.9) [2]. Дальнейший анализ данных этого регистра выявил еще один независимый фактор риска развития перипроцедурных эмболий у больных, не получающих АК, — длительность эпизода ФП. Риск достоверно различался и составил 0.3% при длительности эпизода до 12 ч, 1.1% при длительности эпизода 12-24 ч (ОШ 4.0) и 1.1% при длительности 24-48 ч (ОШ 3.3) [3]. Увеличение тромбоэмболического риска отмечалось даже у больных с низким риском, оцененным по шкале CHA<sub>2</sub>DS<sub>2</sub>-VASc. Вполне закономерно, что с увеличением величины индекса CHA<sub>2</sub>DS<sub>2</sub>-VASc риск возрастал (2.3% при сумме баллов ≥5), но при значении 0-1 балл он не был нулевым и составил 0.4%. В регистре FinCV 2298 кардиоверсий выполнено на фоне АК. Риск развития ТЭО в этих случаях был достоверно ниже и составил всего 0.1% по сравнению с 0.7% при выполнении кардиоверсии без антикоагулянтного сопровождения [4].

Подобные результаты получены в одном из анализов Датского регистра [5]. Риск развития ТЭО в первые 30 дней после кардиоверсии составил 10.33 на 100 пациенто/лет среди больных, не получающих АК (*n*=5084), по сравнению с 4 на 100 пациенто/лет среди получавших АК больных (*n*=11 190). Важно, что риск возрастал приблизительно в одинаковой мере как среди больных с величиной индекса CHA<sub>2</sub>DS<sub>2</sub>-VASc ≥2 баллов (ОШ 2.4), так и при значении индекса 0-1 балл (ОШ 2.21).

Основным источником тромбоэмболий является тромбоз левого предсердия (ЛП). Риск образования тромба существенно возрастает с увеличением длительности эпизода ФП. При длительности эпизода менее 48 ч риск тромбоза ЛП оценивается как низкий. Согласно результатам регистра FinCV, наиболее безопасно восстановление ритма при длительности аритмии менее 12 ч [3].

Тромб в ЛП может сформироваться после восстановления синусового ритма, что связано с развитием транзиторной механической дисфункции ЛП. Механическая дисфункция проявляется парадоксальным снижением скорости кровотока в ЛП и его ушке, появлением спонтанного контрастирования после успешной кардиоверсии [6, 7]. Оглушение миокарда встречается в 38—80% случаев и увеличивает вероятность формирования тромба в ушке левого предсердия после кардиоверсии [8]. Возможным механизмом оглушения миокарда считают индуцированную тахикардией миопатию предсердий. Восстановление сократимости предсердий может задерживаться на несколько недель. Длительность этого периода зависит от продолжительности ФП до кардиоверсии, размеров предсердия, сопутствующих болезней сердца. Механическая дисфункция развивается как после спонтанной, так и после фармакологической или электрической кардиоверсии.

Таким образом, восстановление синусового ритма сопровождается увеличением риска ТЭО даже у пациентов с относительно короткими эпизодами ФП (до 12 ч по сравнению с 12-48 ч) и низким риском по шкале CHA<sub>2</sub>DS<sub>2</sub>-VASc (0-1 балл). Наиболее высокий риск развития ТЭО отмечается в первые 10 дней [9], но может сохраняться до нескольких недель. В среднем в первый месяц после восстановления ритма он в 2-4 раза выше, чем средний ежемесячный риск инсульта при соответствующем значении индекса CHA<sub>2</sub>DS<sub>2</sub>-VASc. Поэтому всем больным до кардиоверсии и на 4 нед. после восстановления ритма необходимо назначать АК.

### Сравнительный анализ зарубежных клинических рекомендаций по антикоагулянтному сопровождению кардиоверсии

Согласно рекомендации экспертов Европейского кардиологического общества [1] и Американской коллегии торакальных врачей [10] длительность пароксизма ФП <48 ч должна использоваться в качестве критерия возможности немедленного восстановления синусового ритма (без длительной антикоагулянтной подготовки или выполнения чреспищеводной эхокардиографии — ЧПЭхоКГ). Также немедленное выполнение кардиоверсии показано больным с нестабильной гемодинамикой на фоне аритмии при любой длительности ФП или если пациент постоянно принимает адекватную антикоагулянтную терапию и нет сомнений в комплаентности. Эксперты Американской коллегии торакальных врачей специально подчеркивают, что выполнение немедлен-

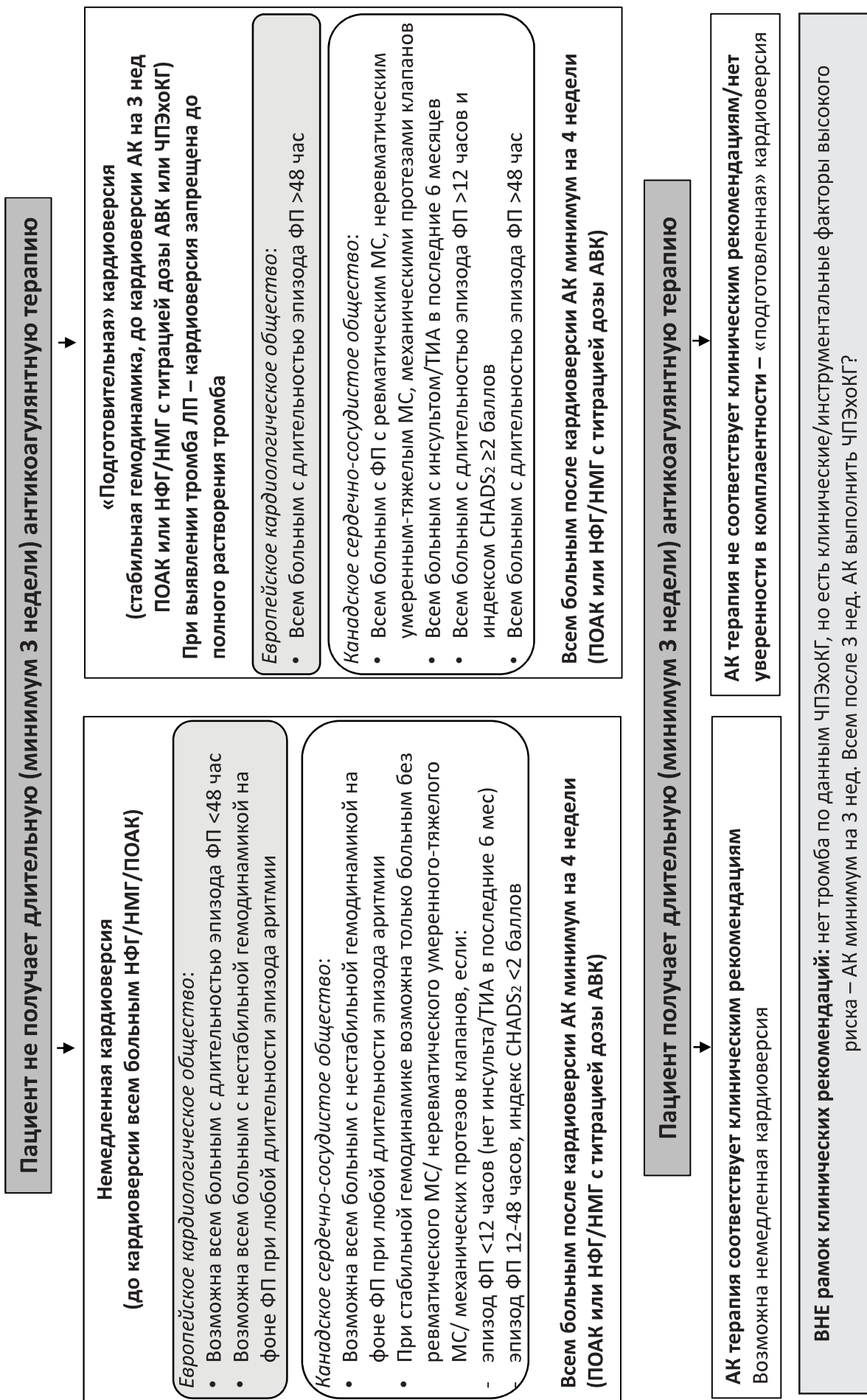


Рисунок. Тактика восстановления ритма в зависимости от длительности эпизода ФП. Сравнение рекомендаций Европейского кардиологического общества (2016) [1] и Канадского сердечно-сосудистого общества (2018) [11].

ной кардиоверсии в ситуации хорошо документированной длительности эпизода ФП <48 ч является более предпочтительной стратегией, чем «подготовленная» кардиоверсия (3 нед. антикоагулянтов или выполнение ЧПЭхоКГ для исключения тромбоза ЛП). Тактика немедленной кардиоверсии является безопасной, экономически выгодной, сокращает продолжительность аритмии, что ассоциировано с большей вероятностью восстановления и удержания ритма.

Альтернативный подход к выбору длительности эпизода ФП для безопасной кардиоверсии предлагают эксперты Канадского сердечно-сосудистого общества [11]. Кардиоверсия без предварительной 3-недельной антикоагулянтной терапии или выполнения ЧПЭхоКГ возможна только у больных с «неклапанной» ФП (нет протезированных клапанов, ревматического митрального стеноза или неревматического митрального стеноза умеренной/тяжелой степени) в сочетании с жесткими ограничениями по длительности. Восстановление ритма возможно при длительности эпизода ФП <12 ч у всех больных, за исключением пациентов, перенесших инсульт/ТИА в последние полгода. При более продолжительных пароксизмах (12-48 ч) кардиоверсия возможна только у больных с низким/умеренным риском. Для оценки риска в данной ситуации эксперты предлагают использовать шкалу CHADS<sub>2</sub> (по одному баллу для возраста ≥75 лет, сахарного диабета, артериальной гипертензии и застойной сердечной недостаточности, два балла за наличие в анамнезе инсульта/ТИА). Низкий/умеренный риск соответствует 0-1 баллу по шкале CHADS<sub>2</sub>. Ранее эта шкала использовалась для оценки показаний к длительной антикоагулянтной терапии, впоследствии была вытеснена шкалой CHA<sub>2</sub>DS<sub>2</sub>-VASc. Тем не менее в канадских рекомендациях по ведению больных с ФП предлагается ориентироваться именно на шкалу CHADS<sub>2</sub> при решении вопроса о безопасной длительности эпизода ФП для немедленной кардиоверсии. Разница в подходах к восстановлению синусового ритма между европейскими и канадскими экспертами суммирована на рисунке.

В случае выполнения «подготовленной» кардиоверсии рекомендуется антикоагулянтная терапия в течение 3 нед. или проведение ЧПЭхоКГ для исключения тромбоза ЛП. В европейских рекомендациях от 2016 г. обе эти стратегии имеют одинаковый уровень доказанности – IB [1], такой вывод был сделан на основании анализа данных трех рандомизированных исследований – ACUTE [12], X-VerT [13] и ENSURE-AF [14]. При отсутствии тромба по данным ЧПЭхоКГ немедлен-

ное восстановление тромба так же безопасно, как и 3-недельная антикоагулянтная терапия. В ситуации наличия тромба кардиоверсия не выполняется, повторное чреспищеводное исследование должно быть проведено через 4-12 нед приема АК. Хотя четких доказательств необходимости в повторном исследовании нет, большинство экспертов придерживаются мнения о том, что перед восстановлением ритма необходимо убедиться в полном растворении внутрисердечного тромба.

### Выявление тромба в левом предсердии

Согласно европейскому [1], американскому [10] и канадскому [11] клиническим руководствам считается, что ЧПЭхоКГ является достаточным методом для исключения тромбоза ЛП. Чувствительность метода в выявлении тромба ушка ЛП составляет 92-100%, специфичность — 98-100% [15]. Тем не менее не исключены артефакты от движущихся структур, гребенчатых мышц и выраженного спонтанного контрастирования. Количество артефактов снижается на фоне применения эхоконтрастных веществ. В работе Recke и соавт. [16] при обычном чреспищеводном исследовании из-за выраженного спонтанного контрастирования и артефактов в 34% случаев было невозможно исключить тромбоз ушка ЛП. Введение эхоконтрастного средства (Оптисон) позволило достоверно исключить или диагностировать тромбоз у 59% больных из этой группы. Исследователи из Оксфордского сердечного центра предлагают следующий клинический протокол выполнения ЧПЭхоКГ — в ситуациях сомнительной визуализации измерить скорость изгнания крови из ушка ЛП, при ее значении ≥40 см/с возможно безопасное выполнение кардиоверсии, если скорость изгнания <40 см/с — требуется дополнительное введение контрастного вещества [17].

В нашей работе, посвященной сравнению разных методик визуализации внутрисердечных тромбов, было выявлено, что 3 из 14 тромбов в ушке ЛП не выявлялись при ЧПЭхоКГ, но были обнаружены при помощи мультиспиральной компьютерной томографии, 5 из 14 тромбов выявлялись только при ЧПЭхоКГ. Растворение всех этих тромбов на фоне приема варфарина подтверждало правильность диагноза [18]. Таким образом, не всегда возможно гарантированное исключение внутрисердечного тромба.

### Протокол антикоагулянтного сопровождения кардиоверсии

Протокол антикоагулянтного сопровождения кардиоверсии, используемый авторами в

клинической практике, суммирован ниже в виде клинических сценариев. Тактика назначения АК перед кардиоверсией определяется тремя основными критериями — стабильностью гемодинамики на фоне ФП, фактом длительного ( $\geq 3$  нед.) приема АК и возможностью четко документировать начало эпизода ФП у больных, не получающих АК.

**Сценарий 1 — нестабильная гемодинамика на фоне эпизода ФП**

Критерием нестабильной гемодинамики является высокая частота желудочковых сокращений, не поддающаяся медикаментозному контролю, сопровождающаяся признаками ишемии миокарда, явлениями острой сердечной недостаточности или стойкой гипотонией с наличием симптомов гипоперфузии (систолическое артериальное давление  $< 90$  мм рт.ст. или необходимость в инотропной поддержке) при отсутствии гиповолемии и других причин гипотонии, не связанных с тахисистолией.

В такой ситуации требуется немедленная кардиоверсия независимо от длительности эпизода ФП, риска развития ТЭО и факта приема пациентом АК. Риск развития тромбоэмболий после кардиоверсии может быть очень высоким, особенно у пациентов с длительными эпизодами аритмии. В каждом случае требуется четкая верификация того факта, что нестабильная гемодинамика обусловлена наличием фибрилляции предсердий и медикаментозный контроль частоты желудочковых сокращений невозможен.

Антикоагулянтная терапия должна быть начата как можно раньше, оптимально до выполнения кардиоверсии. Тем не менее в экстренных ситуациях начало антикоагулянтной терапии не должно приводить к задержке с выполнением кардиоверсии. Нам представляется наиболее целесообразным в ситуациях экстренной кардиоверсии использовать нефракционированный гепарин (НФГ), так как он позволяет максимально быстро достигнуть целевого уровня гипокоагуляции (в течение 30 мин после в/в введения болюса). Режим введения НФГ - в/в болюс 80 ЕД/кг, затем инфузия 18 ЕД/кг в час с поддержанием АЧТВ в 1.5-2.5 раза выше верхней границы нормы.

**Сценарий 2 - любая длительность эпизода ФП у пациента, получающего адекватную антикоагулянтную терапию**

Возможно выполнить кардиоверсию независимо от продолжительности эпизода ФП и степени риска развития ТЭО.

Антикоагулянтная терапия может считаться адекватной при условии минимальной длительности  $\geq 3$  нед., соблюдения режима приема препарата и правильного выбора дозы (выбор доз прямых оральных антикоагулянтов — ПОАК в соответствии с инструкцией, удержание МНО в целевом диапазоне для варфарина). Кардиоверсия не должна выполняться, если есть сомнения в приеме минимум 80% рекомендованных доз ПОАК в течение 3 нед. и 100% доз в течение последних 3 дней. При сомнительной комплаентности необходимо дополнительное проведение ЧПЭхоКГ для исключения тромбоза ЛП. Если пациент принимает варфарин, отсчет 3-недельного периода следует начинать только после достижения целевого МНО. Если в процессе лечения хотя бы одно значение МНО было  $< 2$  ( $< 2.5$  для лиц с механическими протезами клапанов), требуется начать повторный отсчет 3-недельного периода после возвращения МНО в целевой диапазон.

**Сценарий 3 — пациент не принимает антикоагулянты, гемодинамика стабильная, длительность эпизода ФП четко документирована и составляет  $< 12$  ч**

Возможно выполнение кардиоверсии при любом риске развития ТЭО без дополнительных исследований. Необходимо начать антикоагулянтную терапию и затем выполнить кардиоверсию.

Антикоагулянтная терапия до кардиоверсии возможна с использованием НФГ (в/в болюс 80 ЕД/кг, затем инфузия 18 ЕД/кг в час с поддержанием АЧТВ в 1.5-2.5 раза выше верхней границы нормы, гипокоагуляция достигается в течение получаса), низкомолекулярного гепарина (НМГ) в дозах для лечения венозных тромбозов или фондапаринукса, также в дозах для лечения венозного тромбоза (5 мг при массе тела  $< 50$  кг, 7.5 мг при массе тела 50-100 кг и 10 мг при массе тела  $> 100$  кг, такой режим использовать 7 дней, затем перейти на 2.5 мг 1 раз в день). На фоне НМГ или фондапаринукса гипокоагуляция достигается через 3-5 ч после подкожного введения. Использование варфарина до кардиоверсии не рекомендуется в связи с отсроченным началом антикоагулянтного действия.

Антикоагулянтное сопровождение кардиоверсии возможно с использованием ПОАК при отсутствии ограничений по сопутствующей патологии (табл. 1).

Опубликованы результаты анализа подгрупп пациентов, которым выполнялась кардиоверсия, по всем четырем крупным рандомизированным исследованиям сравнения ПОАК с варфарином. В исследовании RE-LY (дабигатран) кар-

Возможности использования ПОАК при различной сопутствующей патологии

Заблевание	Возможность назначения ПОАК
Механические клапаны	Однозначно нет
Митральный стеноз ревматического генеза (умеренный или тяжелый)	Однозначно нет
Любой другой ревматический порок сердца	Выбор ПОАК крайне нежелателен
Легкий/умеренный порок другого типа (не ревматического генеза)	Возможно, без существенных ограничений
Тяжелый аортальный стеноз (не ревматического генеза)	Возможно, но данных по применению ПОАК недостаточно
Биологические протезы	Первые 3 мес. после протезирования – только варфарин. Через 3 мес. после протезирования при доказанной невозможности адекватного контроля МНО возможен переход на ПОАК (нет данных проспективных исследований). Если протезирование выполнено в связи с ревматическим пороком – переход на ПОАК крайне нежелателен
Валвулопластика митрального клапана	Первые 3–6 мес. после валвулопластики только варфарин. Через 3–6 мес. после валвулопластики при доказанной невозможности адекватного контроля МНО возможен переход на ПОАК (нет данных проспективных исследований). Если пластика выполнена в связи с ревматическим пороком – переход на ПОАК крайне нежелателен
Гипертрофическая кардиомиопатия	Возможно, но данных по применению ПОАК недостаточно
Чрескожная пластика/имплантация аортального клапана (порок не ревматического генеза)	Назначение ПОАК (возможно в сочетании с антиагрегантами) только при доказанной невозможности адекватного контроля МНО (данных по применению ПОАК недостаточно)
Разнообразные импланты (окклюдер УЛП/кава-фильтр)	Возможно использование ПОАК вместо АВК (недостаточно данных)
Тромбоз полости левого желудочка у пациента с ФП	Возможно использование ПОАК вместо АВК (недостаточно данных)
Масса тела более 120 кг (ИМТ $\geq 40$ ) или менее 60 кг	Предпочсть назначение АВК
Множественные лекарственные взаимодействия	Предпочсть назначение АВК
Беременность	ПОАК запрещены
Возраст до 18 лет	ПОАК запрещены

Примечания: ПОАК – прямые оральные антикоагулянты, АВК – антагонисты витамина К.

диоверсия была выполнена 1270 больным [19], в исследовании ROCKET-AF (ривароксабан) – 285 пациентам [20], в исследовании ARISTOTLE (апиксабан) – 540 больным [21] и в исследовании ENGAGE-AF (эдоксабан) – 365 пациентам [22]. В целом принципиальных различий в эффективности и безопасности ПОАК по сравнению со стандартной терапией не выявлено. В дальнейшем в трех специально спланированных рандомизированных исследованиях оценена возможность использования для кардиоверсии ривароксабана ( $n=1504$ ) [13], апиксабана ( $n=1500$ ) [23] и эдоксабана ( $n=2199$ ) [14]. В исследованиях с ривароксабаном и эдоксабаном включали пациентов с длительностью эпизода ФП  $>48$  ч, в исследовании с апиксабаном – с различной длительностью пароксизмов. Частота как тромбоэмболических, так и геморрагических осложнений в исследованиях была низкой, принципиальных различий между ПОАК и стандартной терапией (НМГ

с переходом на антагонисты витамина К) не выявлено. Для ривароксабана продемонстрировано достоверное сокращение сроков выполнения плановой кардиоверсии, что ожидаемо в связи с трудностями поддержания целевого МНО на фоне варфарина, для апиксабана продемонстрирована более низкая частота развития инсульта (0 в группе апиксабана, 6 в группе сравнения). В крупном метаанализе G. Renda и соавт. [24], в который вошли как результаты анализа подгрупп, так и специальные рандомизированные исследования по использованию ПОАК для кардиоверсии (анализ 6854 кардиоверсий, выполненных 6148 больным), не выявлено различий в эффективности и безопасности между ПОАК и антагонистами витамина К.

Быстрое достижение антикоагулянтного эффекта, характерное для всех ПОАК, делает вполне обоснованным их использование до кардиоверсии (вместо НФГ или НМГ). Тем не менее

только в исследовании с апиксабаном тестировалась такая возможность — 342 больных получали нагрузочную дозу апиксабана (10 или 5 мг при наличии стандартных критериев снижения дозы препарата) за 2 ч до кардиоверсии. Если нагрузочная доза не использовалась, требовался прием 5 доз апиксабана перед восстановлением ритма, минимальная длительность терапии ривароксабаном составляла 1-5 дней, эдоксабана — 3 дня, в случае дабигатрана кардиоверсии выполнялись на фоне длительной постоянной терапии.

В случае выбора ПОАК мы рекомендуем использовать стандартные подходы к выбору дозы (согласно инструкции к препарату). Для апиксабана целесообразно использовать однократную нагрузочную дозу 10 мг (если показано назначение 5 мг 2 раза в день) или 5 мг (если показано назначение 2.5 мг 2 раза в день). Для дабигатрана и ривароксабана нагрузочная доза не используется.

**Сценарий 4 — пациент не принимает антикоагулянты, гемодинамика стабильная, длительность эпизода ФП четко документирована и составляет 12-48 ч**

Начать антикоагулянтную терапию (парентеральные АК или ПОАК, как описано выше). Сразу после начала введения АК выполнить кардиоверсию, за исключением пациентов с крайне высоким риском развития ТЭО (инсульт/ТИА/системные эмболии в последние 3-6 мес., тромбоэмболические осложнения кардиоверсии в анамнезе, значимая систолическая дисфункция левого желудочка, механические протезы клапанов сердца).

Пациентам с крайне высоким риском развития ТЭО целесообразно выполнение ЧПЭхоКГ перед кардиоверсией. В ситуациях достоверного исключения внутрипредсердного тромбоза — кардиоверсия, при выявлении тромба — АК (см. соответствующий сценарий).

Если выполнение ЧПЭхоКГ пациенту с крайне высоким риском ТЭО невозможно — индивидуальный выбор дальнейшей тактики. Варианты: выполнить кардиоверсию на фоне продолжающейся терапии парентеральными АК/ПОАК или отложить восстановление ритма, продолжить терапию АК в течение 3 нед. и затем восстановить ритм. Однозначных преимуществ ни у одной из этих тактик нет. С одной стороны, 3-недельная антикоагулянтная терапия способна снизить риск развития ТЭО, с другой — длительный срок ФП ассоциирован с увеличением степени электромеханического ремоделирования предсердий (что затрудняет в дальнейшем восстановление

ритма и снижает вероятность его удержания). Выбор тактики в конкретной ситуации определяется возможностью адекватно контролировать частоту желудочковых сокращений, индивидуальной переносимостью пациентом симптомов аритмии, балансом рисков восстановления/сохранения аритмии.

**Сценарий 5 — пациент не принимает антикоагулянты, гемодинамика стабильная, длительность эпизода ФП неизвестна или >48 ч**

Возможно использование двух подходов — антикоагулянтная терапия в течение 3 нед. или выполнение ЧПЭхоКГ для исключения внутрипредсердного тромбоза (в некоторых ситуациях возможно комбинирование этих подходов). Выбор тактики в конкретной ситуации определяется возможностью адекватного контроля частоты желудочковых сокращений, индивидуальной переносимостью пациентом симптомов аритмии, доступностью ЧПЭхоКГ и квалификацией врача, оценивающего результаты исследования.

Если выбрана тактика антикоагулянтной терапии — назначение ПОАК на 3 нед. (стандартные дозы согласно инструкции) или варфарина (целевая гипокоагуляция, поддерживаемая на протяжении 3 нед., в случае снижения МНО ниже целевого диапазона — титрация дозы варфарина и после достижения целевой гипокоагуляции повторный отсчет 3-недельного периода). В некоторых ситуациях очень высокого риска (инсульт/ТИА/ системные эмболии в последние 3-6 мес., тромбоэмболические осложнения кардиоверсии в анамнезе, значимая систолическая дисфункция левого желудочка, механические протезы клапанов сердца) целесообразно выполнение ЧПЭхоКГ после 3-недельного периода терапии АК для исключения внутрипредсердного тромбоза.

Если выбрана тактика ЧПЭхоКГ — до исследования начать терапию АК (парентеральные АК в дозах для лечения венозных тромбозов или ПОАК, как описано выше). В случае отсутствия тромба — выполнение кардиоверсии. Наличие феномена спонтанного контрастирования и снижение скорости изгнания крови из ушка ЛП являются значимыми факторами риска образования внутрипредсердного тромба, но сами по себе не являются противопоказанием к восстановлению ритма при условии адекватной визуализации ушка и достоверного исключения тромбоза. В ситуациях, когда визуализация снижена и невозможно однозначно исключить тромбоз, наличие феномена спонтанного контрастирования 3-4-й степени или снижения скорости изгнания

крови (ниже 30 см/с) является поводом воздержаться от кардиоверсии, назначить АК и действовать по алгоритму выявленного тромба.

### Сценарий 6 — выявлен тромбоз ЛП

При выявлении тромба в предсердии/ушке продолжается терапия АК, начатая до ЧПЭхоКГ (минимум 3 нед.). Если исходно были назначены парентеральные АК, целесообразен перевод пациента на ПОАК (стандартные дозы согласно инструкции) или варфарин (целевое МНО 2-3). Через 3-4 нед. адекватной гипокоагуляции обязательное выполнение повторной ЧПЭхоКГ. В случае сохранения тромба — продолжение терапии АК, повтор исследования через 4-6 нед. Мы не рекомендуем выполнять кардиоверсию при сохранении внутрисердечного тромбоза (за исключением экстренных ситуаций).

Крупных рандомизированных исследований по сравнению эффективности различных режимов антикоагулянтной терапии для резорбции внутрисердечного тромба не проводилось. В многочисленных наблюдательных исследованиях продемонстрирована эффективность антагонистов витамина К, сроки резорбции значительно варьировали в зависимости от клинического профиля пациентов. В нашей работе большинство тромбов подверглись резорбции после 4-недельного курса варфаринотерапии (целевое МНО 2-3), более продолжительные сроки требовались при наличии сердечной недостаточности, значимого расширения ЛП и ревматических пороков/механических протезов клапанов сердца [18].

В современных клинических руководствах постулируется, что ПОАК могут быть адекватной альтернативой для лечения тромбоза ЛП [10, 25]. Такой вывод эксперты делают на основании целого ряда небольших наблюдательных исследований, продемонстрировавших сходную эффективность ПОАК и антагонистов витамина К. Например, в работе Н. Whiteside и соавт. [26] проанализированы результаты 647 чреспищеводных исследований у больных с ФП. В 18 случаях выявлен тромбоз ЛП или его ушка. Резорбция тромба на фоне ПОАК достигнута у 62.5% больных (средний срок лечения 78.13 дня), на фоне варфарина — у 60% больных (средний срок лечения 87.3 дня).

В 2016 г. опубликованы результаты исследования X-TRA (проспективное, многоцентровое исследование эффективности ривароксабана у больных с ФП и подтвержденным тромбозом ЛП) [27]. В этом исследовании не проводилось сравнение с антагонистами витамина К,

все больные получали ривароксабан в стандартной дозе 20 мг (15 мг при значении клиренса креатинина <50 мл/мин). В окончательный анализ вошли данные по 53 больным с ФП без поражения клапанов сердца с подтвержденным тромбозом (централизованный независимый анализ) и выполненным повторным чреспищеводным эхокардиографическим исследованием (через 6-8 нед.). За этот срок на фоне ривароксабана отмечалась полная резорбция тромба в 41.5% случаев, резорбция или уменьшение размеров тромба выявлены у 60.4% больных. За время наблюдения не зарегистрировано ни одной тромбоэмболии. Результаты исследования X-TRA были сопоставлены с данными по эффективности антагонистов витамина К, полученными в регистре CLOT-AF (ретроспективный анализ медицинских карт 96 пациентов с ФП и тромбозом ЛП). В регистре CLOT-AF резорбция тромба отмечалась у 62.5% больных, сроки лечения составили от 3 до 12 нед. В целом авторы публикации делают вывод о сопоставимой эффективности ривароксабана с антагонистами витамина К в лечении внутрисердечного тромбоза [27], но для однозначного утверждения не хватает результатов прямого сравнения в рамках рандомизированного исследования. Такое рандомизированное исследование проводится в настоящее время с дабигатраном [28]. К сожалению, результаты этого исследования будут получены не ранее 2020 г.

В настоящее время нет однозначного ответа на вопрос, какой из ПОАК выбрать в случае обнаружения тромба в ЛП. Ряд авторов рекомендуют преимущественно использовать ривароксабан, как самый изученный [27]. Другие эксперты считают, что для такого выбора нет доказанных оснований. Например, в работе А. Fleddermann и соавт. [29] среди 16 больных, принимавших различные ПОАК по поводу тромбоза (9 — апиксабан, 4 — дабигатран, 3 — ривароксабан), только в одном случае тромб не растворился, и это было на фоне ривароксабана.

Мы в своей практике используем все доступные в РФ ПОАК (дабигатран, ривароксабан и апиксабан) для лечения внутрисердечного тромбоза. Выбор конкретного ПОАК определяется сопутствующими заболеваниями и предпочтением пациента. Если тромбоз выявлен на фоне адекватной антикоагулянтной терапии (правильная доза препарата и комплаентность больного не вызывает сомнений), мы рекомендуем сменить тип АК (с варфарина на ПОАК или в обратной последовательности, заменить один ПОАК на другой). Подобный подход предлагают и исследователи из Сибири — в работе А.Ю. Рыч-



Антикоагулянтная терапия до кардиоверсии в различных клинических ситуациях

Клинический сценарий	Тактика	Выбор АК
Нестабильная гемодинамика на фоне ФП	Как можно раньше (желательно до кардиоверсии) начать АК-терапию	НФГ в/в болюс 80 ЕД/кг, затем 18 ЕД/кг в час (АЧТВ в 1,5-2,5 раза выше верхней границы нормы)
Длительная адекватная антикоагулянтная терапия	Выполнить кардиоверсию независимо от продолжительности эпизода ФП	Продолжить прием исходно назначенного АК
Пациент не принимает АК, гемодинамика стабильная, длительность эпизода ФП <12 ч	Начать АК-терапию и выполнить кардиоверсию	Парентеральные АК в дозах для лечения венозных тромбозов или нагрузочная доза апиксабана. Если апиксабан недоступен, использовать другие ПОАК в стандартных дозах
Пациент не принимает АК, гемодинамика стабильная, длительность эпизода ФП 12-48 ч	Начать АК-терапию и выполнить кардиоверсию, за исключением пациентов с крайне высоким риском развития ТЭО. Пациентам с крайне высоким риском развития ТЭО целесообразно выполнение ЧПЭхоКГ перед кардиоверсией	Парентеральные АК в дозах для лечения венозных тромбозов или нагрузочная доза апиксабана. Если апиксабан недоступен - другие ПОАК в стандартных дозах
Пациент не принимает АК, гемодинамика стабильная, длительность эпизода ФП неизвестна или >48 ч	АК-терапия в течение 3 нед. или выполнение ЧПЭхоКГ для исключения внутрисердечного тромбоза	АК-терапия в течение 3 нед. – ПОАК (стандартные дозы) или варфарин (МНО 2-3). Тактика ЧПЭхоКГ - парентеральные АК в дозах для лечения венозных тромбозов или нагрузочная доза апиксабана. Если апиксабан недоступен - другие ПОАК в стандартных дозах
Тромбоз ЛП	АК 3-4 нед., затем ЧПЭхоКГ. В случае сохранения тромба – продолжение АК-терапии, повтор исследования через 4-6 нед.	ПОАК (стандартные дозы) или варфарин, парентеральные АК в дозах для лечения венозных тромбозов

Примечание. АК – антикоагулянты, АЧТВ – активированное частичное тромбопластиновое время, ЛП – левое предсердие, НФГ – нефракционированный гепарин, ПОАК – прямые оральные антикоагулянты, ТЭО – тромбоемболические осложнения, ЧПЭхоКГ – чреспищеводная эхокардиография, ФП – фибрилляция предсердий.

Тактика антикоагулянтной терапии после выполнения кардиоверсии

Время после кардиоверсии	Риск развития тромбоемболических осложнений		
	Высокий риск Ревматические пороки Любые протезы клапанов Гипертрофическая кардиомиопатия CHA <sub>2</sub> DS <sub>2</sub> -VASc ≥2 баллов мужчины, ≥3 баллов женщины	Промежуточный риск Нет критериев высокого риска CHA <sub>2</sub> DS <sub>2</sub> -VASc 1 балл мужчины, 2 балла женщины	Низкий риск Нет критериев высокого риска CHA <sub>2</sub> DS <sub>2</sub> -VASc 0 баллов мужчины, 1 балл женщины
Первые 4 нед.	Продолжить АК-терапию при отсутствии противопоказаний	Продолжить АК-терапию при отсутствии противопоказаний	Продолжить АК-терапию при отсутствии противопоказаний
Последующая терапия	Отменить АК	Рассмотреть продолжение АК-терапии при отсутствии факторов высокого геморрагического риска, особенно у пациентов с дополнительными клиническими факторами риска или нарушением внутрисердечной гемодинамики (снижение скорости изгнания крови из ушка ЛП, феномен спонтанного контрастирования, расширение ЛП)	Продолжить АК на неопределенно долгий срок при отсутствии противопоказаний

Примечание. АК – антикоагулянты, ЛП – левое предсердие.

кова и соавт. 8 из 10 тромбов, сформировавшихся на фоне приема АК, полностью растворились на фоне смены препарата, но ни один из 3 не растворился, когда был продолжен прием исходного АК [30]. Если тромбоз выявлен на фоне неадекватной терапии, целесообразно скорректировать

дозу/комплаентность и продолжить прием того же АК или заменить на другой (с учетом предпочтений больного).

Краткая информация по антикоагулянтной терапии до выполнения кардиоверсии при различных сценариях суммирована в табл. 2.

### Антикоагулянтная терапия после кардиоверсии

Всем пациентам независимо от типа кардиоверсии (спонтанная, электрическая, фармакологическая), длительности эпизода ФП и риска развития ТЭО показано назначение АК в течение 4 нед. при отсутствии противопоказаний. Целесообразным представляется выбрать ПОАК вместо варфарина, за исключением ограничений по сопутствующей патологии (см. табл. 1). Такой выбор определяется удобством приема ПОАК, отсутствием необходимости в строгом лабораторном контроле. Через месяц после кардиоверсии тактика терапии АК определяется по стандартному протоколу в зависимости от тромбэмболического и геморрагического риска (табл. 3).

### Заключение

Восстановление синусового ритма независимо от типа кардиоверсии (спонтанная, электрическая или фармакологическая) ассоциировано с увеличением риска развития ТЭО. Риск перипроцедурных тромбэмболий значимо повышен даже при коротких пароксизмах у больных с величиной индекса  $CHA_2DS_2-VASc$  0-1 балл. Соответственно, всем больным при отсутствии противопоказаний необходимо назначить антикоагулянты перед восстановлением ритма и минимум на 4 нед. после успешной кардиоверсии. Выбор режима антикоагулянтной терапии определяется клинической ситуацией.

### Литература

1. Kirchhof P., Benussi S., Kotecha D. et al. 2016 ESC Guidelines for the management of atrial fibrillation developed in collaboration with EACTS. *Eur. J. Cardiothorac. Surg.* 2016; 50(5): e1-e88.
2. Airaksinen K.E., Gronberg T., Nuotio I. et al. Thromboembolic complications after cardioversion of acute atrial fibrillation: the FinCV (Finnish CardioVersion) study. *J. Am. Coll. Cardiol.* 2013; 62(13): 1187-92.
3. Nuotio I., Hartikainen J.E., Gronberg T. et al. Time to cardioversion for acute atrial fibrillation and thromboembolic complications. *JAMA.* 2014; 312(6): 647-9. doi: 10.1001/jama.2014.3824.
4. Gronberg T., Hartikainen J.E., Nuotio I. et al. Anticoagulation,  $CHA_2DS_2VASc$  Score, and Thromboembolic Risk of Cardioversion of Acute Atrial Fibrillation (from the FinCV Study). *Am. J. Cardiol.* 2016; 117(8): 1294-8. doi: 10.1016/j.amjcard.2016.01.024.
5. Hansen M.L., Jepsen R.M., Olesen J.B. et al. Thromboembolic risk in 16 274 atrial fibrillation patients undergoing direct current cardioversion with and without oral anticoagulant therapy. *Europace.* 2015; 17(1): 18-23. doi: 10.1093/europace/euu189.
6. Zapolski T., Wysokinski A. Stunning of the left atrium after pharmacological cardioversion of atrial fibrillation. *Kardiol. Pol.* 2005; 63(3): 254-62.
7. Okcun B., Yigit Z., Arat A. et al. Stunning of the left atrium after conversion of atrial fibrillation: predictor for maintenance of sinus rhythm? *Echocardiography.* 2005; 22(5): 402-7.

8. Khan I.A. Transient atrial mechanical dysfunction (stunning) after cardioversion of atrial fibrillation and flutter. *Am. Heart J.* 2002; 144(1): 11-22.
9. Berger M., Schweitzer P. Timing of thromboembolic events after electrical cardioversion of atrial fibrillation or flutter: a retrospective analysis. *Am. J. Cardiol.* 1998; 82(12): 1545-7.
10. Lip GYH., Banerjee A., Boriani G. et al. Antithrombotic Therapy for Atrial Fibrillation: CHEST Guideline and Expert Panel Report. *Chest.* 2018; 154(5): 1121-1201. doi: 10.1016/j.chest.2018.07.040.
11. Andrade J.G., Verma A., Mitchell L.B. et al. 2018 Focused Update of the Canadian Cardiovascular Society Guidelines for the Management of Atrial Fibrillation. *Can J. Cardiol.* 2018; 34(11): 1371-1392. doi: 10.1016/j.cjca.2018.08.026.
12. Klein A.L., Grimm R.A., Murray R.D. et al. Use of transesophageal echocardiography to guide cardioversion in patients with atrial fibrillation. *N. Engl. J. Med.* 2001; 344(19): 1411-20.
13. Cappato R., Ezekowitz M.D., Klein A.L. et al. Rivaroxaban vs. vitamin K antagonists for cardioversion in atrial fibrillation. *Eur. Heart J.* 2014; 35(47): 3346-55. doi: 10.1093/eurheartj/ehu367.
14. Goette A., Merino J.L., Ezekowitz M.D. et al. Edoxaban versus enoxaparin-warfarin in patients undergoing cardioversion of atrial fibrillation (ENSURE-AF): a randomised, open-label, phase 3b trial. *Lancet.* 2016; 388(10055): 1995-2003. doi: 10.1016/S0140-6736(16)31474-X
15. Carerj S., Micari A., Di Rosa S. et al. Thromboembolic risk evaluation in patients with atrial fibrillation. Role of echocardiography. *Minerva Cardioangiol.* 2003; 51(3): 287-93.
16. von der Recke G., Schmidt H., Illien S. et al. Use of transesophageal contrast echocardiography for excluding left atrial appendage thrombi in patients with atrial fibrillation before cardioversion. *J. Am. Soc. Echocardiogr.* 2002; 15(10 Pt 2): 1256-61.
17. Herring N., Page S.P., Ahmed M. et al. The Prevalence of Low Left Atrial Appendage Emptying Velocity and Thrombus in Patients Undergoing Catheter Ablation for Atrial Fibrillation on Uninterrupted Peri-procedural Warfarin Therapy. *J. Atr. Fibrillation.* 2013; 5(6): 761. doi: 10.4022/jafib.761.
18. Исаева М.Ю., Зотова И.В., Алехин М.Н., Гогин Г.Е., Привалов А.В., Ваниева О.С. и др. Выявление тромбоза ушка левого предсердия у больных с мерцательной аритмией и факторами риска тромбэмболических осложнений: роль чреспищеводной эхокардиографии и мультиспиральной компьютерной томографии. *Кардиология*, 2007; 47: 40-45 [Isaeva M.Y., Zotova I.V., Alekhin M.N., Gogin G.E., Privalov D.V., Vanieva O.S. et al. Detection of Left Atrial Auricular Thrombus in Patients With Atrial Fibrillation and Risk Factors of Thromboembolic Complications: The Role of Transesophageal Echocardiography and Multispiral Computer Tomography. *Kardiologia*. 2007; 47: 40-45. In Russian].
19. Nagarakanti R., Ezekowitz M.D., Oldgren J. et al. Dabigatran versus warfarin in patients with atrial fibrillation: an analysis of patients undergoing cardioversion. *Circulation.* 2011; 123(2): 131-6. doi: 10.1161/CIRCULATIONAHA.110.977546.
20. Piccini J.P., Stevens S.R., Lokhnygina Y. et al. Outcomes after cardioversion and atrial fibrillation ablation in patients treated with rivaroxaban and warfarin in the ROCKET AF trial. *J. Am. Coll. Cardiol.* 2013; 61(19): 1998-2006. doi: 10.1016/j.jacc.2013.02.025.
21. Flaker G., Lopes R.D., Al-Khatib S.M. et al. Efficacy and safety of apixaban in patients after cardioversion for atrial fibrillation: insights from the ARISTOTLE Trial (Apixaban for Reduction in Stroke and Other Thromboembolic Events in Atrial Fibrillation). *J. Am. Coll. Cardiol.* 2014; 63(11): 1082-7. doi: 10.1016/j.jacc.2013.09.062.
22. Plitt A., Ezekowitz M.D., De Caterina R. et al. Cardioversion of Atrial Fibrillation in ENGAGE AF-TIMI 48. *Clin. Cardiol.* 2016; 39(6): 345-6. doi: 10.1002/clc.22537.

23. Ezekowitz M.D., Pollack C.V., Halperin J.L. et al. Apixaban compared to heparin/vitamin K antagonist in patients with atrial fibrillation scheduled for cardioversion: the EMANATE trial. *Eur. Heart J.* 2018; 39(32): 2959–71. doi: 10.1093/eurheartj/ehy148.
24. Renda G., Ricci F., De Caterina R., Non-Vitamin K. Antagonist Oral Anticoagulants for Cardioversion in Atrial Fibrillation: An Updated Meta-analysis. *Am. J. Med.* 2017; 130(4): 457–61. doi: 10.1016/j.amjmed.2016.09.023.
25. Steffel J., Verhamme P., Potpara T.S. et al. The 2018 European Heart Rhythm Association Practical Guide on the use of non-vitamin K antagonist oral anticoagulants in patients with atrial fibrillation. *Eur. Heart J.* 2018; 39(16): 1330–1393. doi: 10.1093/eurheartj/ehy136.
26. Whiteside H., Brown K., Nagabandi A. et al. Impact of anticoagulation on resolution of left atrial appendage thrombi. *Journal of the American College of Cardiology.* 2018; 71(11 Supplement): A297. doi: 10.1016/S0735-1097(18)30838-6
27. Lip G.Y., Hammerstingl C., Marin F. et al. Left atrial thrombus resolution in atrial fibrillation or flutter: Results of a prospective study with rivaroxaban (X-TRA) and a retrospective observational registry providing baseline data (CLOT-AF). *Am. Heart J.* 2016; 178: 126–34. doi: 10.1016/j.ahj.2016.05.007.
28. Ferner M., Wachtlin D., Konrad T. et al. Rationale and design of the RE-LATED AF--AFNET 7 trial: REsolution of Left atrial-Appendage Thrombus--Effects of Dabigatran in patients with Atrial Fibrillation. *Clin Res Cardiol.* 2016; 105(1): 29–36. doi: 10.1007/s00392-015-0883-7.
29. Fleddermann A., Eckert R., Muskala P. et al. Efficacy of Direct Acting Oral Anticoagulant Drugs in Treatment of Left Atrial Appendage Thrombus in Patients With Atrial Fibrillation. *Am. J. Cardiol.* 2019; 123(1): 57–62. doi: 10.1016/j.amjcard.2018.09.026.
30. Рычков А.Ю., Хорькова Н.Ю., Белокурова А.В., Ярославская Е.И. Прямые оральные антикоагулянты при тромбозе левого предсердия у пациентов с фибрилляцией предсердий. *Вестник аритмологии.* 2018; 91: 60–63 [Rychkov A.Yu., Khorkova N.Yu., Belokurova A.V., Yaroslavskaya E.I. Direct oral anticoagulants in the left atrial thrombosis in patients with atrial fibrillation. *Bulletin of Arrhythmology.* 2018; 91: 60–63 In Russian].

Конфликт интересов отсутствует