

# КЛИНИЧЕСКИЙ СЛУЧАЙ МНОЖЕСТВЕННЫХ ФИБРОЗНЫХ ПСЕВДООПУХОЛЕЙ ОБОЛОЧЕК ЯИЧКА

С.М. Алферов<sup>1,2</sup>, В.А. Добужский<sup>1,2\*</sup>, А.Н. Чичва<sup>2</sup>, И.Н. Шестакова<sup>2</sup>

<sup>1</sup>ФГБУ ДПО «Центральная государственная медицинская академия» УД Президента РФ, Москва,

<sup>2</sup>ФГБУ «Центральная клиническая больница с поликлиникой» УД Президента РФ, Москва

## CLINICAL CASE OF MULTIPLE FIBROUS PSEUDOTUMORS OF TESTICULAR TUNICS

S.M. Alferov<sup>1,2</sup>, V.A. Dobuzhskiy<sup>1,2\*</sup>, A.N. Chichva<sup>2</sup>, I.N. Shestakova<sup>2</sup>

<sup>1</sup>Central State Medical Academy of Department of Presidential Affairs, Moscow, Russia,

<sup>2</sup>Central Clinical Hospital with Outpatient Health Center, Moscow, Russia

E-mail: v.dobuzhskiy@gmail.com

### Аннотация

Паратестикулярные фиброзные псевдоопухоли представляют собой доброкачественные новообразования органов мошонки. Как патогенез, так и варианты лечения мало изучены из-за редкости заболевания, на сегодняшний день зарегистрировано менее 200 случаев. В последние годы обсуждается аутоиммунная этиология, связанная с иммуноглобулином G4. В статье представлен клинический случай фиброзных псевдоопухолей, исходящих из придатка и оболочек яичка, приведены результаты различных методов диагностики и успешного хирургического лечения пациента.

**Ключевые слова:** опухоль яичка, орхиэктомия, фиброзная псевдоопухоль, паратестикулярная опухоль.

### Abstract

Paratesticular fibrous pseudotumor is a tumor of the scrotum. Both pathogenesis and treatment options are not well studied due to the rarity of the disease. Nowadays less than 200 cases are registered. Last years, autoimmune etiology associated with immunoglobulin G4 is being discussed. The article presents a clinical case of fibrous pseudotumors coming from the epididymis and testicular tunics, results of different diagnosis methods and successful surgical treatment of the patient.

**Key words:** tumor of the testis, orchiectomy, fibrous pseudotumor, paratesticular tumor.

*Ссылка для цитирования: Алферов С.М., Добужский В.А., Чичва А.Н., Шестакова И.Н. Клинический случай множественных фиброзных псевдоопухолей оболочек яичка. Кремлевская медицина. Клинический вестник. 2019; 3: 169–173.*

Фиброзные псевдоопухоли впервые упомянуты Эстли Купером в 1830 г., но первое подробное описание представлено Баллохом в 1904 г. [1].

С тех пор сообщалось о редких случаях паратестикулярных опухолей, однако единое понимание данной патологии не сформировалось вследствие ее редкости, разрозненных данных и путаницы с терминологией.

Фиброзная псевдоопухоль – собирательный термин, предложен Мостофи и Прайсом в 1973 г. с целью охватить все реактивные фиброинфламаторные поражения яичек, включает в себя различные синонимы: воспалительные псевдоопухоли, хронический пролиферативный периорхит, диффузная узловатая фиброзная пролиферация, доброкачественные фиброзные паратестикулярные новообразования, фиброзная мезотелиома, фибро-

матозный периорхит, пролиферативный фуникулит и реактивный периорхит [2].

Фиброзные псевдоопухоли обычно представлены в виде пальпируемых, плотных, безболезненных паратестикулярных образований размером от 0,5 до 8 см.

Как этиология, так и патогенез, диагностическая и лечебная тактика остаются неясными вследствие редкости заболевания, до настоящего времени зарегистрировано менее 200 случаев [3].

Сообщается, что частота фиброзных псевдоопухолей составляет около 6% от всех паратестикулярных образований [4].

Чаще всего в патологический процесс вовлечены влагалищная оболочка яичка (75%) и придаток яичка (10%), значительно реже – семявынося-

ший проток и белочная оболочка, в 50% случаев сопровождается гидроцеле [2].

Фиброзные псевдоопухоли диагностируются в любом возрасте, но пик заболеваемости приходится на третье десятилетие жизни.

Среди предполагаемых причин указываются: связанная с IgG4 аутоиммунная этиология, реактивная пролиферация в ответ на травму, хроническое воспаление или инфекцию, вирус Эпштейна–Барр, *Mycobacterium avium* и вирус герпеса человека 8-го типа. Большинство источников указывают, что у 30% пациентов в анамнезе имеется травма или эпидидимоорхит [5].

### Клиническое наблюдение

**Пациент Ф.**, 31 год, обратился в нашу клинику с жалобами на дополнительные образования в левой половине мошонки. По данным анамнеза 3 мес назад пациент впервые отметил периодические тянущие боли в левой половине мошонки, в том числе после полового акта. Консультирован урологом поликлиники – предположен острый эпидидимит слева. Проведен курс антибактериальной и противовоспалительной терапии – без значимого эффекта.

При физикальном осмотре: органы мошонки визуально не изменены, гиперемии кожи нет, пальпаторно правое яичко и придаток не изменены, в левой половине мошонки по переднему контуру определяется группа округлых, неподвижных, безболезненных, плотных образований до 1 см. Левое яичко и придаток дифференцируются – не изменены. Вены гроздьевидного сплетения не расширены. Водянки оболочек яичка нет. Паховые лимфатические узлы не изменены.

По данным УЗИ левое яичко размером 3,2x5,0x2,4 см. Контур ровные, четкие. Эхогенность обычная. Структура однородная. Сосудистый рисунок не изменен, васкуляризация обычная. Придаток яичка: головка размером 1,0x1,0 см с кистой 0,4 см, тело 0,2 см, хвост четко не визуализируется. Контур ровные, четкие. Эхогенность обычная. Структура однородная. Васкуляризация обычная. В межоболочечном пространстве (паратестикулярно), по переднему контуру яичка (исходят из оболочек?) определяются множественные изоэхогенные образования с достаточно ровными, несколько нечеткими контурами, округлой формы, с наличием кровотока в них, размером максимум до 1,1x1,1 см. Свободная жидкость в межоболочечном пространстве в обычном количестве (рис. 1-3).

МРТ-исследование выполнено в T1, T2, DWI последовательностях, до и после внутривенного введения хелата гадолиния. По оболочкам левой

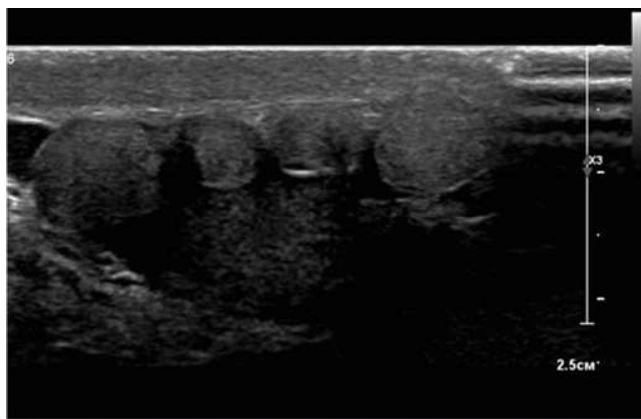


Рис. 1. УЗ-исследование органов мошонки.

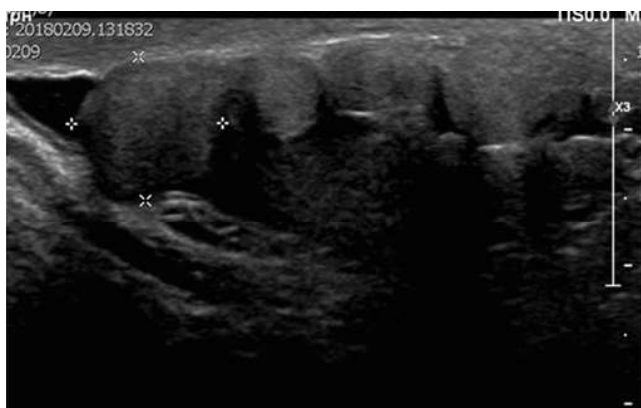


Рис. 2. УЗ-исследование органов мошонки.

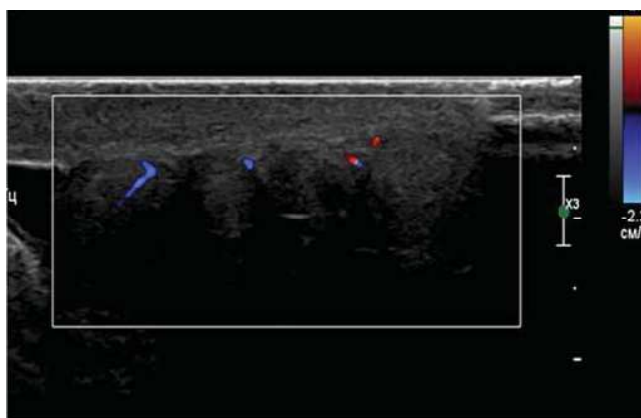


Рис. 3. УЗ-исследование органов мошонки.

половины мошонки определяются множественные гипervasкулярные разнокалиберные образования, без признаков инфильтративного роста, компрометирующие белковую оболочку левого яичка. Левое яичко и левая половина мошонки отечны (рис. 4-5).

Значимых изменений в лабораторных показателях не было. Уровень сывороточных опухолевых маркеров опухолей яичка в пределах нормы: альфа-фетопротеин 3,39 Ед/мл, бета-субъединица хорионического гонадотропина человека <1.00 мМЕ/мл, лактатдегидрогеназа 199,4 Ед/л, IgG4 0,70 г/л. В спермограмме – нормоспермия. По данным мультимедийного исследования

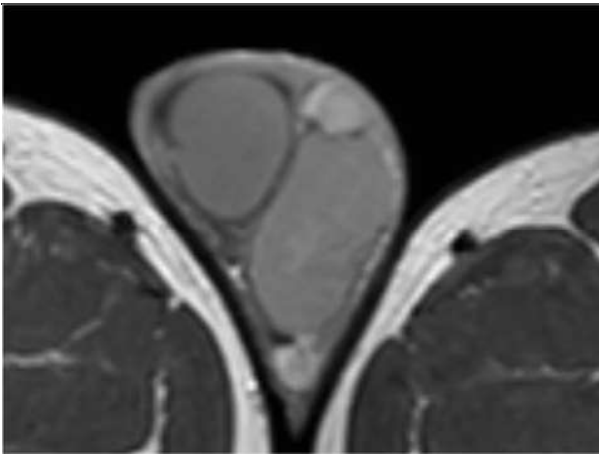


Рис. 4. МР-томография малого таза.

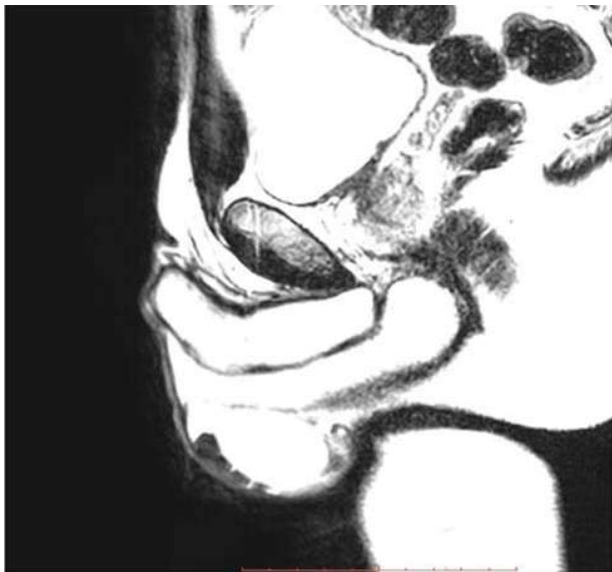


Рис. 5. МР-томография малого таза.

тиспиральной компьютерной томографии органов брюшной полости и грудной клетки забрюшинные, средостенные и надключичные лимфатические узлы не изменены.

Выполнена ревизия левой половины мошонки. Разрез по передней поверхности мошонки, яичко

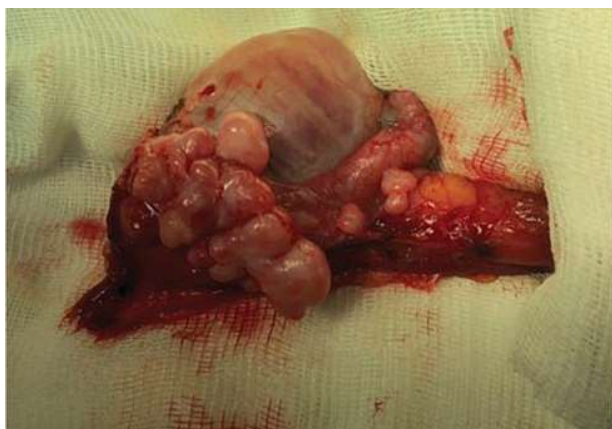


Рис. 6. Яичко и придаток, выведенные в рану.

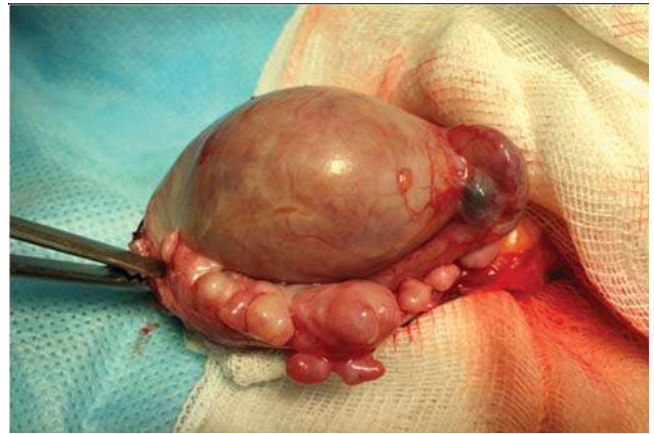

Рис. 7. Яичко и придаток, выведенные в рану.

с оболочками выведено в рану. Вскрыты оболочки яичка, при ревизии в области хвоста придатка, на белочной оболочке яичка и влагалищной оболочке выявлены множественные – более 20, плотные, разнокалиберные (0,3-1,1 см), округлые образования (рис. 6-7).

Выполнено интраоперационное срочное биопсийное исследование: фиброзная ткань, элементов опухоли не выявлено.

Образования остро и тупо мобилизованы от бе-

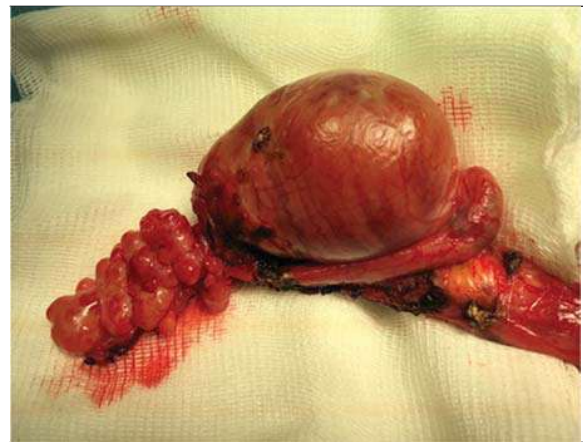

Рис. 8. Этапы резекции опухоли.

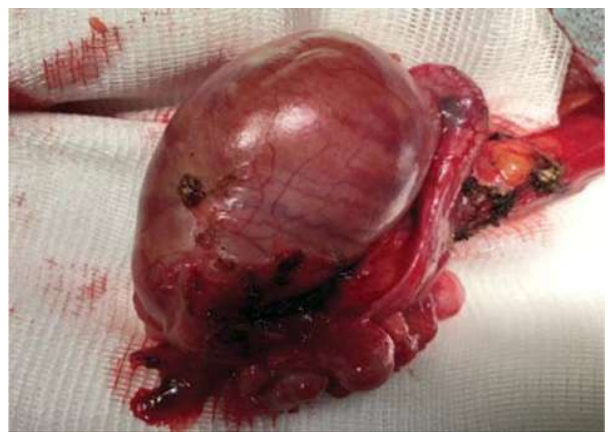

Рис. 9. Этапы резекции опухоли.

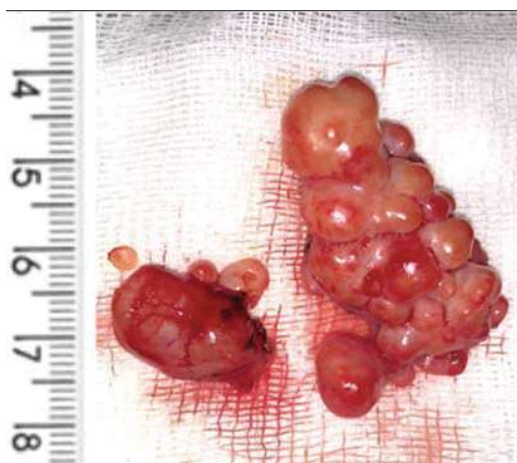


Рис. 10. Макропрепарат.

лочной оболочки яичка и придатка, влагалищная оболочка частично резецирована (рис. 8-10).

По результатам биопсийного исследования: макрописание — фрагменты белесоватой ткани крупно-бугристого вида, большой размер 4,0x1,8x1,5 см, на разрезе представлены полупрозрачной тканью хрящевидной плотности, микрописание — фрагменты фиброзной ткани с очаговыми разрастаниями узелков, представленной фиброзной тканью с мелкими многочисленными сосудами, диффузно-очаговой и лимфогистиоцитарной инфильтрацией (рис. 11-13).

Послеоперационный период гладкий, пациент выписан из стационара на 3-и сутки. Швы

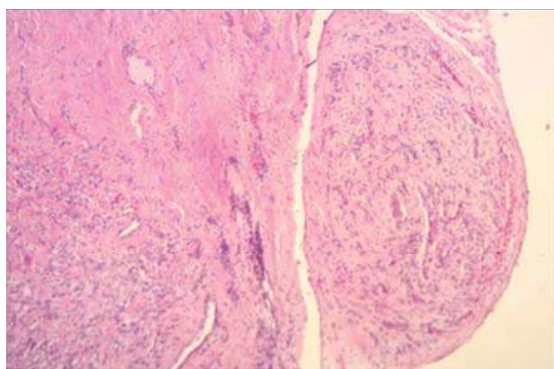


Рис. 11. Биопсийное исследование.

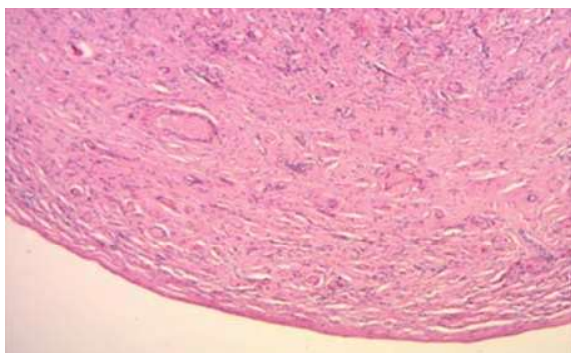


Рис. 12. Биопсийное исследование.

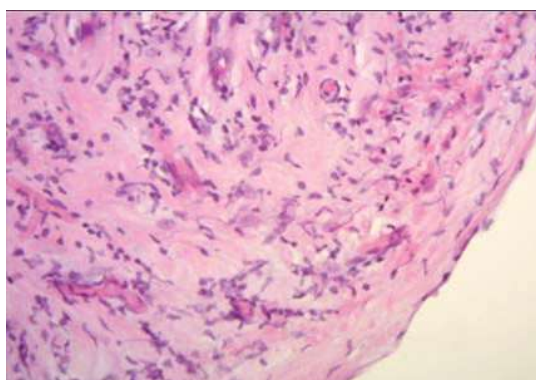


Рис. 13. Биопсийное исследование.

сняты на 8-е сутки, рана зажила первичным натяжением.

При контрольном осмотре через 3 мес после операции пациент жалоб не предъявляет, по данным физикального осмотра и УЗИ-контроля органы мошонки не изменены.

### Заключение

Фиброзные псевдоопухоли являются редко встречающимися доброкачественными опухолями яичка и их оболочек, клинически имитирующими злокачественные новообразования органов яичка. Как следствие - предоперационный и дифференциальный диагноз является сложной задачей.

Стандартом хирургической тактики в отношении опухолей яичка является орхифуникулоэктомия.

В сообщениях о клинических случаях и наиболее крупных сериях фиброзных псевдоопухолей яичка основным методом хирургического лечения также указывается орхиэктомия, и в большинстве случаев диагноз установлен по результатам гистологического исследования. М.А. Jones и соавт. сообщили о 9 пациентах с фиброзной псевдоопухолью яичка. Они выполнили радикальную орхиэктомию 8 пациентам и резекцию опухоли 1 пациенту [6].

Однако в последние годы органосохраняющая тактика становится более популярной, в особых случаях допускается даже при злокачественных опухолях.

Существуют исследования с использованием интраоперационной ультрасонографии или микроскопии для оценки опухоли яичка во время операции. В исследованиях было установлено, что результаты окончательного биопсийного исследования и интраоперационной экспресс-биопсии согласуются друг с другом [7].

В исследованиях Y. Shilo и соавт. и G. Gentile и соавт. пациентам с опухолями яичек выполнялось органосохраняющее лечение с интраоперационным биопсийным исследованием. По итоговым результатам у 11 (69%) из 16 и 12 (86,7%) из 14 па-

циентов соответственно выявлены различные варианты доброкачественных опухолей [7, 8].

Кроме того, в исследовании, проведенном De Stefani и соавт., семинома обнаружена только у 2 из 23 пациентов, оперированных по поводу «малых» опухолей яичка [9].

В соответствии с рекомендациями Европейской ассоциации урологов у всех пациентов с подозрением на опухоль яичка следует проводить хирургическую ревизию яичка с выведением последнего вместе с оболочками в операционную рану. При обнаружении злокачественной опухоли должна быть выполнена орхифуникулэктомия. Если диагноз неясен, проводится биопсия яичка – энуклеация опухоли с последующим срочным гистологическим исследованием.

Таким образом, знание таких редких патологий, как фиброзные псевдоопухоли, проведение интраоперационного гистологического исследования могут помочь избежать ненужных орхиэктомий, особенно с учетом преимущественно молодого репродуктивного возраста пациентов.

#### Литература

1. Balloch E. *Fibromata of the tunica vaginalis*. *Ann. Surg.* 1904; 39: 396–399.
2. Mostofi FK, Price EB. In: *Atlas of tumor pathology*. Firminger HI, editor. *Tumors of the male genital system*. Washington DC: Armed Forces Institute of Pathology; 1973. p. 151–154.

3. Dieckmann KP, Struss WJ, Frey U, Nahler-Wildenhain M. *Paratesticular fibrous pseudotumor in young males presenting with histological features of IgG4-related disease: two case reports*. *J. Med. Case Rep.* 2013; 7: 225. doi: 10.1186/1752-1947-7-225.

4. Tobias-machado M, Corrêa Lopes, Neto Lopes, Heloisa Simardi L, Borrelli M, Wroclawski ER. *Fibrous pseudotumor of tunica vaginalis and epididymis*. *Urology.* 2000; 56: 670–672.

5. Harel M, Makari JH. *Paratesticular inflammatory myofibroblastic tumor in a pediatric patient*. *Case Rep. Urol.* 2014; 2014: 303678. doi: 10.1155/2014/303678.

6. Jones MA, Young RH, Scully RE. *Benign fibromatous tumors of the testis and paratesticular region: a report of 9 cases with a proposed classification of fibromatous tumors and tumor-like lesions*. *Am. J. Surg. Pathol.* 1997; 21: 296–305.

7. Gentile G, Brunocilla E, Franceschelli A, Schiavina R, Pultrone C, Borghesi M et al. *Can testis-sparing surgery for small testicular masses be considered a valid alternative to radical orchiectomy? A prospective single-center study*. *Clin Genitourin Cancer.* 2013; 11: 522–526. doi: 10.1016/j.clgc.2013.04.033.

8. Shilo Y, Zisman A, Raz O, Lang E, Strauss S, Sandbank J, et al. *Testicular sparing surgery for small masses*. *Urol Oncol.* 2012; 30: 188–191. doi: 10.1016/j.urolonc.2009.12.021.

9. De Stefani S, Isgro G, Varca V, Pecchi A, Bianchi G, Carmignani G et al. *Microsurgical testis-sparing surgery in small testicular masses: seven years retrospective management and results*. *Urology.* 2012; 79: 858–862. doi: 10.1016/j.urology.2011.12.039.

Конфликт интересов отсутствует