DOI: 10.26269/vr77-be11

Контрастная эхография в дифференциальной диагностике кистозных образований почек

А.В. Зубарев[1,2], В.Е. Гажонова[1], С.В. Сальникова[2], С.Е. Иванов[1]
[1]ФГБУ ДПО "Центральная государственная медицинская академия" УД Президента РФ, Москва,
[2]ФГБУ «Клиническая больница №1» УД Президента РФ, Москва

Contrast enhanced ultrasound in differential diagnosis of renal cystic tumours

A.V. Zubarev[1,2], V.E. Gajonova[1], S.V. Salnikova[2], S.E. Ivanov[1]
[1] Central State Medical Academy of Department of Presidential Affairs, Moscow, Russia,
[2]Clinical Hospital №1, Moscow, Russia

Аннотация

Целью работы было изучить диагностические возможности УЗИ с контрастированием и КТ с контрастированием при кистозных образованиях почек.

Материал и методы. Сопоставлены данные УЗИ с контрастированием и КТ с контрастированием по оценке кровотока в стенках и перегородках кисты с помощью технологии фьюжн у 17 пациентов (8 мужчин и 9 женщин). Анализ эхограмм и КТ-томограмм проводился двумя независимыми врачами лучевой диагностики. Доброкачественные кисты классифицировались как Bosniak I-IIF, злокачественные – Bosniak III-IV.

Результаты. Доказана высокая информативность методики эхоконтрастного УЗИ в оценке внутреннего кровотока в кистозных образованиях, позволяющая правильно определять характер кистозного образования по классификации Босняк. Представлены некоторые клинические примеры сопоставления возможностей обеих методов. Согласованность данных КТ и УЗИ с контрастированием была выше, чем УЗИ без контрастирования в уточнении категории кистозных образований почек по Bosniak.

Вывод. Предложен относительно безопасный метод диагностики кист в почках с помощью технологии фьюжн, без применения йодсодержащих препаратов.

Ключевые слова: эхоконтрастное УЗИ, кисты почек, технология фьюжн, классификация Босняк.

Abstract

The aim of the study was the study of diagnostic capabilities of Contrast enhanced Ultrasound (CEUS) and computed tomography in renal cystic mass.

Materials and methods. CEUS and CT with contrast data in evaluation of vasculature in the cystic walls and septa with Fusion accompanied the CEUS study were compared in 17 patients (8 men and 9 women). US and CT data analysis were reformed by 2 radiologists independently. Benign cyst classified as BOSNIAK I-IIF, malignant as BOSNIAK III-IV.

Results. High informativity of CEUS in evaluation of microvasculature in cystic lesions, which allows adequately classify the character of the cystic lesion under BOSNIAK classification was proved. Some examples of comparison of possibilities of both methods were demonstrated. The consistency of CEUS with CT was higher than US without contrast and CT in evaluation of BOSNIAK category of the cystic lesions.

Resume. Safe and informative method of diagnosing cystic lesions with Fusion without iodine containing contrasts was proposed.

Key words: ultrasound, CEUS, real-time CEUS/CT Fusion, discusses.

Ссылка для цитирования: Зубарев А.В., Гажонова В.Е., Сальникова С.В., Иванов С.Е. Контрастная эхография в дифференциальной диагностике кистозных образований почек. Кремлевская медицина. Клинический вестник, 2018; 4(2): 5-9.

В России в 2017 г. было выявлено 21 660 новых случаев рака почки. В настоящее время в 25—40% заболевание выявляют случайно при профилактическом обследовании [1]. Считается, что на долю кистозного почечно-клеточного рака (ПКР) приходится 10-15% всех опухолей данного типа [2] и большинство случаев ПКР имеют сходные признаки с мультилокулярной кистой. Классификация Bosniak является «золотым стандартом» в планировании лечения подобных новообразований, но она не лишена недостатков, связанных с оценкой кист II и III категории [3]. Основная цель диагностики – выявить кисты с потенциально высоким риском малигнизации (это кисты Bosniak III и IV), требующие хирургического лечения, провести дифференцирование таких кист от доброкачественных кист категорий I и II, которые можно просто наблюдать. Несмотря на значитель-

ный прогресс в методах визуализации, дифференциальный диагноз кистозного ПКР остается сложной проблемой. Увеличение частоты кистозной формы ПКР среди всех форм рака почки обусловливает повышенный интерес к возможностям одного из наиболее распространенных скрининговых методов исследования почек – ультразвуковому исследованию. Известно, что с помощью этого метода можно достаточно надежно выявлять даже небольшие кисты в почках, а применение допплеровских технологий помогает в определении природы кист по наличию или отсутствию в них кровотока. Вместе с тем довольно часто технически невозможно только по данным допплерографии выявить слабый кровоток в стенке кисты, чтобы их классифицировать по Bosniak.

Эхоконтрастирование при проведении УЗИ почек открывает широкие перспективы для выявления слабого кровотока в мелких сосудах не только в стенке кистозного образования, но и в тонких перегородках самой кисты, обеспечивая возможность получения контрастного усиления по аналогии с методиками контрастного усиления при КТ и МРТ [4]. Отличительной чертой ультразвуковых контрастных препаратов является их внутрисосудистая циркуляция, что обеспечивает контрастирование мельчайших сосудов буквально до уровня прекапилляров. Отсутствие эффекта внутритканевого распространения и соответственно «размазывания» контрастирования на уровне мелкого тканевого кровотока дает этой технологии некоторые преимущества перед контрастированием почек с помощью КТ и МРТ.

Цель нашей работы – оценить диагностические возможности ультразвукового контрастного исследования почек при кистозных поражениях и сопоставить их с данными контрастной компьютерной томографии.

Материалы и методы

Для изучения роли контрастной эхографии нами были специально отобраны 17 пациентов (8 мужчин и 9 женщин), прошедших УЗИ и КТ с контрастированием почек, у которых были выявлены кисты различной категории по Bosniak. Средний возраст больных - 52 года (от 32 до 72 лет). Все пациенты находились в урологическом отделении Клинической больницы УД Президента РФ с 2012 по 2019 г.

Первоначально проводилась КТ-томография почек по обычному протоколу с контрастированием. Для уточнения топографии кистозных образований, их характера и планирования объема операции всем пациентам после выполнения контрастной КТ было выполнено ультразвуковое контрастное исследование почек с учетом уже полученных КТ-данных.

Для УЗИ почек использовались ультразвуковые аппараты, оснащенные конвексными датчиками с основной рабочей частотой 3,5 МГц и имеющие специальные компьютерные программы для работы с эхоконтрастными препаратами. Во время ультразвукового исследования данные КТ и УЗИ с контрастированием синхронизировались на экране УЗ-сканера. С помощью специальной системы навигации, использующей магнитное поле для определения положения УЗ-датчика в пространстве, выбирались КТ-изображения, идентичные ультразвуковым сечениям. Сопоставить данные КТ и УЗИ при применении контрастных препаратов нам удалось, применяя технологию фьюжн, которая была апробирована нами ранее для исследования солидных опухолей почек [5]. Полученные ранее данные КТ переносились в компьютер ультразвукового сканера и использовались для синхронизации КТ- и УЗ-изображений интересующей нас почки. В режиме двойного экрана мы выявляли зону интереса – зону кисты. Исследование выполнялось врачами-экспертами УЗИ в области контрастных ультразвуковых исследований. Перед введением эхоконтрастного препарата у каждого пациента получали информированное согласие по утвержденному протоколу. В дальнейшем выполнялось эхоконтрастирование кисты под контролем одного из экранов. Второй экран с изображением кисты на КТ-томограммах с контрастированием служил референтным объектом. После эхоконтрастирования в различные фазы контрастирования исследуемой почки изучали сосудистый рисунок, определяли точную локализацию кисты, наличие перегородок, внутрикистозных разрастаний, васкуляризацию стенок и перегородок в кисте, выявляли участки деструкции или распада ткани в кисте. Во время исследования мы проводили записи видеоклипов в различные временные промежутки контрастирования почки для ретроспективного анализа и сравнения с данными КТ во все фазы контрастирования (рис.1).

При необходимости выполнялось повторное введение еще одной дополнительной дозы эхоконтрастного препарата. Важно отметить, что во время ультразвукового контрастирования для предотвращения быстрого разрушения микропузырьков мы использовали низкие показатели механического индекса (МИ< 0.1). После внутривенного введения 2-4 мл эхоконтрастного препарата (Соновью) удовлетворительное контрастное усиление длится в течение 2-5 мин, затем концентрация контрастного вещества постепенно уменьшается и в течение 5-9 мин практически исчезает. Обычно все ки-

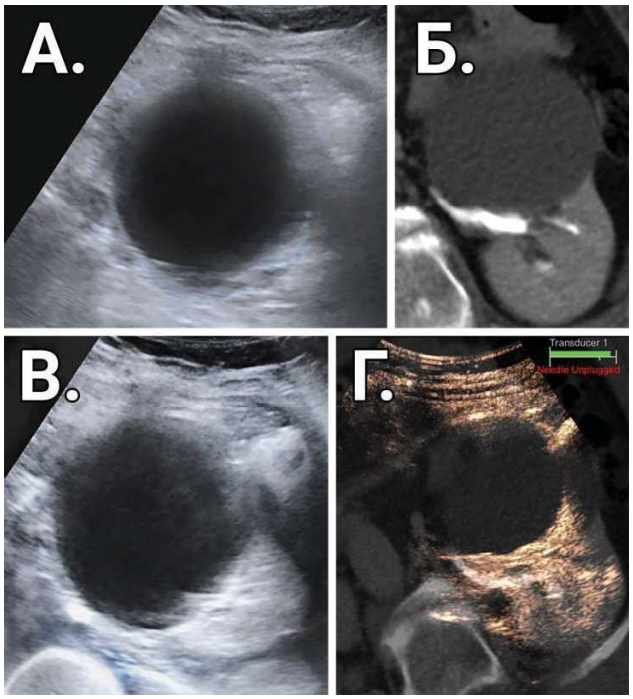

Рис. 1. Прицельные КТ- и УЗ-томограммы простой кисты почки (Bosniak I). *А* – ультразвуковое изображение кисты в В-режиме; *Б* – компьютерная томография с контрастированием. Отсутствие перегородок в кисте; *В* – синхронизация изображений УЗИ и КТ с помощью технологии Fusion; *Г* – синхронизация изображений после эхоконтрастирования. Отсутствие перегородок в кисте.

сты хорошо заметны на фоне контрастной паренхимы почки.

Анализ эхограмм и КТ-томограмм проводился двумя независимыми врачами лучевой диагностики, имеющими опыт работы в области УЗИ с контрастными препаратами и КТ. Доброкачественные кисты классифицировались как Bosniak I-IIF, злокачественные – Bosniak III-IV. В случае указания одним из врачей более высокой категории по Bosniak она принималась за истинный результат.

У 6 пациентов подозревались злокачественные образования почек (по данным УЗИ и МСКТ), у 2-пиелонефрит, у 9 по данным МСКТ и у 10 по данным УЗИ – несложные кисты почек и у остальных – объемные солидные образования неясного генеза.

Оперированы были 11 больных, находились под наблюдением в течение от 2 до 5 лет – 4 пациента с доброкачественными кистозными образованиями, у которых за время наблюдения категория Bosniak не была повышена.

При статистическом анализе рассчитывались межэкспертная согласованность, коэффициент каппа Коэна и информативность эхоконтрастного УЗИ.

Результаты и обсуждение

В группе из 17 пациентов с кистозными образованиями почек были выявлены различные варианты эхоконтрастирования. Соответствие рентгеновских и ультразвуковых данных в классификации кист по Bosniak (I-IV) позволило сопоставить данные КТ и УЗИ в дифференциальной диагностике доброкачественных и злокачественных кист почек на основе выделенных типов эхоконтрастирования. Наличие раннего контрастирования образования или отдельных структур в самом образовании являлось важным диагностическим критерием злокачественности. Побочных реакций на введение эхоконтрастного препарата ни у одного из обследованных нами пациентов не отмечалось.

Из 17 кистозных образований почек 4 (23%) были повышены в категории Bosniak после эхоконтрастирования. Из 4 случаев кист категории Bosniak II до категории IIF после УЗИ с контрастированием повышены 3 случая и до категории III – 1 случай В категории IIF 1 случай после контрастирования поднялся до уровня Bosniak III.

Патоморфология выявила светло-клеточный рак (5), папиллярную карциному (2), медуллярный рак почки (1) и случаи хронического воспаления.

Характеристика кистозных образований у больных в соответствии с классификацией Bosniak представлена в таблице.

Таблица

Категория по Bosniak	УЗИ без контрастирования	Контрастная эхография	КТ с контрастированием	Операция/ наблюдение > 2 лет, но < 5 лет	Патоморфология (рак)
B I	2	2	2	1/1	0
B II	8	4	6	1/3	0
B IIF	1	3	3	3	0
B III	2	4	2	4	4
B IV	4	4	4	4	4
Итого...	17	17	17	11/4	8

УЗИ – ультразвуковое исследование, КТ – компьютерная томография.

Так, в 8 случаях при кистозной форме рака почки (Bosniak III и IV) наблюдалось усиленное контрастирование стенок кисты, внутренних перегородок и септ, что позволило в 2 случаях повысить категорию кистозного образования по Bosniak со II на III и направить пациентов на операцию. На основании выделенных критериев во всех 8 случаях был правильно диагностирован кистозный рак почки (Bosniak III-IV), подтвержденный при операции.

В 15 случаях результаты КТ и УЗИ с эхоконтрастированием полностью совпали относительно категории по Bosniak. В 2 случаях имелись расхождения с данными КТ. Данные УЗИ с эхоконтрастированием в этих случаях с кистозными образованиями Bosniak II и IIF были более информативными. При УЗИ с контрастированием в раннюю артериальную фазу были выявлены сосуды в септах, что позволило повысить категорию до Bosniak III и выявить рак.

Контрастная эхография с технологией Fusion позволила в 2 случаях дополнительно к данным КТ с контрастированием диагностировать случаи рака. Согласованность данных КТ и УЗИ с контрастированием выше, чем УЗИ без контрастирования, в уточнении категории кистозных образований почек по Bosniak.

Известно, что кисты почек встречаются гораздо чаще у взрослых пациентов, составляя до 50% у лиц старше 50 лет [6]. Простые единичные или даже множественные кисты без присутствия внутренних перегородок и мягкотканных включений практически не представляют больших диагностических проблем в отличие от сложных кист. Часто хирург-уролог хочет иметь четкую информацию о характере сложной кисты, чтобы определить вид лечения или рассмотреть тактику наблюдения. Классификация Bosniak значительно облегчила планирование лечения, но, к сожалению, не дает четких дифференциальных критериев между кистами II и III категорий. Согласно этой классификации, разработанной в 1986 г. [3], все кистозные образования почек можно разделить на категории на основании данных КТ. По Bosniak категория I и II — это образования с вероятной доброкачественной природой, категория III — потенциально злокачественные и IV — в основном злокачественные. Категория IIF (B II F) была введена в классификацию для тех кист, которые трудно отнести в категорию II или III, и они подлежат наблюдению. С того времени, как в 1993 г. M.A. Bosniak добавил эту категорию IIF, лишь небольшое число работ было опубликовано по этой категории кист и всего в трех статьях сообщалось о наблюдении более 10 больных с кистами B IIF [7-13].

Органосохраняющая операция может быть показана в большинстве случаев таких новообразований. Вероятность малигнизации кист II категории - 24,2% более корректно отражает ситуацию. Но в соответствии с классификацией Bosniak они не подлежат хирургическому лечению [14]. Современные методы визуализации как раз и обеспечивают урологам возможность выбора той или иной тактики. В связи с этим новые ультразвуковые методики, позволяющие проводить дифференциальную диагностику между доброкачественными и злокачественными кистозными образованиями, могут быть рассмотрены в качестве метода выбора. В качестве контрастного вещества при эхоконтрастировании почек используются микропузырьковые взвеси, которые получают при внутривенном введении в кровь пациента специальных газообразующих препаратов и которые не вызывают у пациентов никаких отрицательных последствий. Размеры этих микропузырьков не превышают размеры эритроцита и полностью безвредны для пациента благодаря отсутствию нефротоксичности, которая имеется у йодсодержащих препаратов. К тому же само ультразвуковое исследование, в отличие от КТ, не связано с облучением пациента. Таким образом, эхоконтрастирование при УЗИ многими исследователями рассматривается как конкурент контрастной КТ при исследовании почек. А возможность синхронизации данных КТ и УЗИ позволяют в ряде случаев и заменить нефротоксичный препарат практически безвредным.

В данной работе мы предприняли попытку на собственном клиническом материале определить диагностические возможности эхоконтрастирования в диагностике различных категорий кист почек. Анализ результатов показал высокое прогностическое значение эхоконтрастирования для дифференцировки кистозных образований почек по Bosniak, высокую согласованность между данными КТ и УЗИ с контрастом в категоризации кист и определенные преимущества УЗИ с контрастированием в характеристике кист категории II и IIF, обусловленные лучшей визуализацией микроциркуляции в раннюю артериальную фазу контрастирования за счет внутрисосудистой циркуляции ультразвукового контрастного препарата (рис. 2).

Нами было подтверждено, что наличие микрокровотока в стенках кисты, а также утолщенных перегородок позволяет предположить опухолевую природу кистозного образования, что согласуется с аналогичными работами данной тематики [8,15-19]. В результате происходит повышение категории кистозного образования до Bosniak III и образование, которое ранее было классифицировано при КТ или МРТ как не нуждающееся в операции, ста-

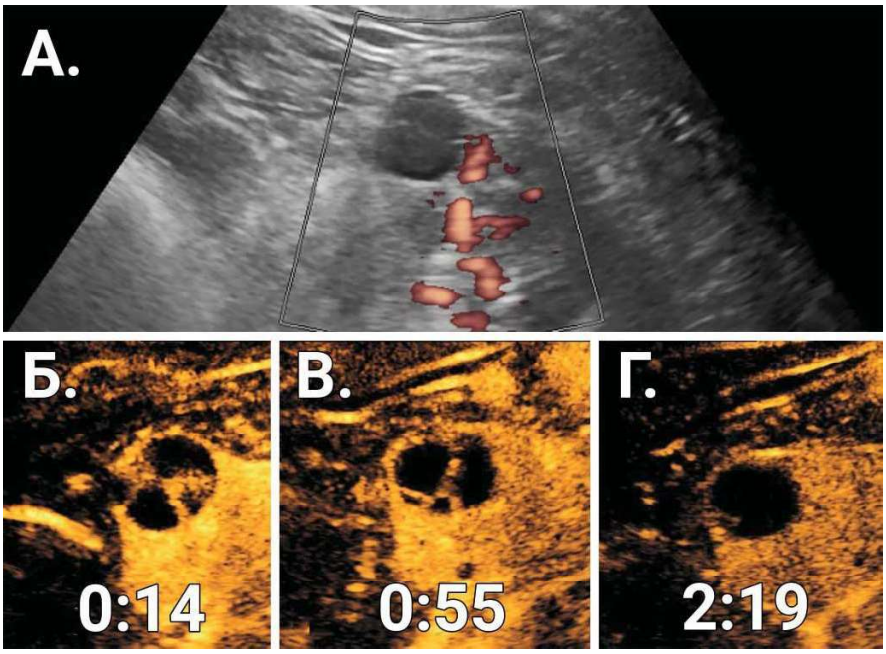

Рис. 2. Эхоконтрастное исследование левой почки. *А* – при допплерографии отмечается отсутствие перегородок в кисте; *Б* – раняя артериальная фаза эхоконтрастирования. Наличие перегородок и мягкотканного компонента в кисте; *В* – паренхиматозная фаза эхоконтрастирования. Визуализируются только перегородки; *Г* – поздняя паренхиматозная фаза эхоконтрастирования. Отсутствие визуализации перегородок и мягкотканного компонента.

новится образованием, подлежащим операции по данным УЗИ с контрастированием (рис. 3).

В многочисленных публикациях были показаны такие же результаты по «ап-грейду» категории кистозных образований после УЗИ с контрастированием [16-20].

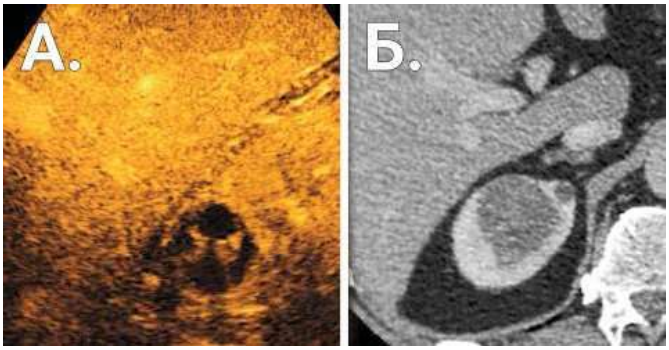

Рис. 3. Крупная киста верхнего полюса правой почки при компьютерной томографии с контрастированием и при УЗИ с эхоконтрастированием. *А* – при эхоконтрастировании хорошо дифференцируются внутренние перегородки в кист; *Б* – при компьютерной томографии отсутствие визуализации перегородок в кисте.

Заключение

Контрастная эхография почек не уступает по информативности контрастной КТ почек, а в ряде случаев, например при сложных кистозных образованиях, и превосходит КТ - контрастирование при УЗИ кистозных образований почек.

Эхоконтрастирование при кистах почек следует включить в диагностический алгоритм исследования пациентов уже на первом этапе инструментальной диагностики. С учетом таких преимуществ, как отсутствие лучевой нагрузки, отсутствие нефротоксичности у эхоконтрастного препарата, а также высокая информативность, данное исследование может рассматриваться как метод выбора.

Литература

1. Каприн А.Д. Состояние онкологической помощи населению в 2017 году. Под ред. А.Д. Каприна, В.В. Старинского, Г.В. Петровой. М.: МНИОИ им. П.А. Герцена филиал ФГБУ «НМИЦ радиологии» Минздрава России. 2018. 236 с. [Kaprin A.D. State of cancer care to the population in 2017; Kaprin A.D., Starinsky V.V., Petrova G.V., editors. M.: MNIOI Gertzen P.A. FGBU“NMIZ radiology” Minzdrav Russia, 2018. p. 236. In Russian].

2. Hartman DS., Davis CJ, Johns T, Goldman SM. Cystic renal cell carcinoma. Urol. 1986; 28(2): 145-153.

3. Bosniak M.A. The current radiological approach to renal cysts . Radiology.1986; 158(1): 1-10. doi: 10.1148/radiology.158.1.3510019

4. А.В. Зубарев, С.В. Сальникова, А.А. Федорова, А.В. Ганина, С.О. Чуркина, А.П. Норкина. Кремлевская медицина. Клинический вестник. 2017; 3: 29-34 [Zubarev A., Salnikova S.V.,Fedorova A.A., Ganina A.V., Churkina S.O., Norkina A.P.Contrast-enhanced Ultrasound of kidneys as a possible alternative toComputer Tomography. Kremlin Medicine Journal. 2017; 3: 29-34 . In Russian].

5. Зубарев А.В., Фёдорова Н.А. Виртуальная сонография при исследовании почек. Кремлевская медицина. Клинический вестник. 2013; 1: 122-125 [Zubarev A.V., Fedorova N.A. Virtual so nography of the kidneys. Kremlin Medcine Journal. 2013; 1: 122-125. In Russian].

6. Graumann O., Osther S.S., Osther P.J. Characterization of complex renal cysts: a critical evaluation of the Bosniak classification. Scand. J. Urol. Nephrol. 2011; 45(2): 84–90. doi: 10.3109/00365599.2010.533695.

7. Spaliviero M., Herts B.R., MagiGalluzzi C. et al. Laparoscopic

partial nephrectomy for cystic masses. J. Urol. 2005; 714: 614—619. doi:10.1097/01.ju.0000165162.21997.11.

8. Quaia E., Bertolotto M., Cioffi V. et al. Comparison of contrast-enhanced sonography with unenhanced sonography and contrast-enhanced CT in the diagnosis of malignancy in complex cystic renal masses. Am. J. Roentgenol. 2008; 191(4): 1239—1249. doi: 10.2214/AJR.07.3546.

9. O'Malley R.L., Godoy G., Hecht E.M. et al. Bosniak category IIF designation and surgery for complex renal cysts. J. Urol. 2009. 182(3): 1091—1095. doi: 10.1016/j.juro.2009.05.046.

10. Gabr A.H., Gdor Y., Roberts W.W., Wolf J.S. Radiographic surveillance of minimally and moderately complex renal cysts. BJU Int. 2009; 103(8): 1116—1119. doi: 10.1111/j.1464-410X.2008.08171.x.

11. Song C., Min G.E., Song K. et al. Differential diagnosis of complex cystic renal mass using multiphase computerized tomography. J. Urol. 2009; 181(6): 2446—2450. doi: 10.1016/j.juro.2009.01.111.

12. Kim D.Y., Kim J.K., Min G.E. et al. Malignant renal cysts: diagnostic performance and strong predictors at MDCT. Acta Radiol.2010: 51(5):590—598. doi: 10.3109/02841851003641826

13. Weib l.P., Klatte T., Kollarik B. et al. Interpersonal variability and present diagnostic dilemmas in Bosniak classification system. Scand. J. Urol. Nephrol. 2011; 45(4): 239—244. doi: 10.3109/00365599.2011.562233.

14. Israel G.M., Bosniak M. Followup CT of moderately complex cystic lesions of the kidney (Bosniak category IIF). AJR Am. J. Roentgenol. 2003; 181(3): 627—633. doi:10.2214/ajr.181.3.1810627.

15. Зубарев А.В., Фёдорова А.А., Чернышев В.В., Варламов Г.В., Соколова Н.А., Федорова Н.А. Применение эхоконтрастных препаратов в клинике и перспективы синхронизации УЗИ, КТ и МРТ-изображений (собственный опыт и обзор литературы). Медицинская визуализация. 2015; 1: 94-114 [Zubarev A.V., Fedorova A.A., Chernishev V.V., Varlamov G.V., Sokolova N.A.,Fedorova N.A. Application of Contrast Enhanced Ultrasound (Ceus) in the Clinic and Prospects of Synchronization Ultrasound, CT and MRI Images (Personal Experience and Literature Review). Medical Visualization. 2015; 1: 94-114. In Russian].

16. Gulati M., King K.G., Gill I.S. et al. Contrast-enhanced ultrasound (CEUS) of cystic and solid renal lesions: a review. Abdom. Imaging. 2015. 40(6): 1982-96. doi: 10.1007/s0026101503485.

17. Park B.K., Kim B., Kim S.H. et al. Assessment of cystic renal masses based on Bosniak classification: comparison of CT and contrast-enhanced US. Eur. J. Radiol. 2007; 61(2): 310—314 22. doi: 10.1016/j.ejrad.2006.10.004.

18. Bertolotto M., Cioffi V., Rossi A. et al. Comparison of contrast-enhanced sonography with unenhanced sonography and contrast-enhanced CT in the diagnosis of malignancy in complex cystic renal masses. AJR Am. J. Roentgenol. 2008; 191(4): 1239—1249. doi: 10.2214/AJR.07.3546.

19. Harvey C.J., Alsafi A., Kuzmich S. et al. Role of US Contrast Agents in the Assessment of Indeterminate Solid and Cystic Lesions in Native and Transplant kidneys. RadioGraphics. 2015; 35(5): 1419-1430. doi: 10.1148/rg.2015140222.

Для корреспонденции/Corresponding author
Зубарев Александр Васильевич/Zubarev Alexander
prof.zubarev@yandex.ru

Конфликт интересов отсутствует