

Современные возможности использования комбинированных лазерных технологий в коррекции инволютивных изменений мягких тканей лица

Н.Е. Мантурова¹, И.В. Брагина²

¹АО «Институт пластической хирургии и косметологии», Москва,

²ФГБУ ДПО «Центральная государственная медицинская академия» УД Президента РФ, Москва

Modern possibilities of using combined laser technologies in the correction of involutive changes in the face soft tissues

N.E. Manturova¹, I.V. Bragina²

¹Institute of plastic surgery and cosmetology, Moscow, Russia,

²Central State Medical Academy of Department of Presidential Affairs, Moscow, Russia

Аннотация

Перспективные направления современной эстетической медицины включают использование комбинированных методов, позволяющих воздействовать на различные морфоструктуры кожи, что значительно повышает эффективность и способствует пролонгации полученного результата. Возможности аппаратной косметологии шагнули далеко вперед и зачастую могут конкурировать с хирургическими вмешательствами. В этом отношении именно лазерные технологии являются технологией выбора при коррекции возрастных изменений. Под наблюдением находилось 116 пациентов в возрасте от 45 до 50 лет с инволютивными изменениями кожи лица, которые в зависимости от морфотипа кожи были распределены на 3 группы. Всем пациентам проводили комбинированную лазерную терапию в 4 этапа с воздействием на кожу и слизистую полости рта. В работе использовались Er:YAG лазер режим SMOOTH и Basic, Nd:YAG, режим Frac3 и PIANO. Применение комбинированного метода у пациентов с различными морфотипами инволютивных изменений способствует выраженному улучшению качественных характеристик кожи, что подтверждается повышением индекса дерматологического статуса при деформационном морфотипе на 41,6%, при мелкоморщинистом морфотипе – на 28,2%, при смешанном - на 29,8%. Под влиянием комбинированной лазеротерапии отмечается восстановление эпидермально-дермальной структуры кожи, что подтверждается увеличением толщины эпидермиса и дермы, а также коэффициента ультразвуковой плотности дермы. Комбинированная методика является высокоэффективной в отношении эстетической коррекции инволютивных изменений кожи у пациентов с различными морфотипами кожи лица.

Ключевые слова: инволютивные изменения, морфотипы старения, лазерная терапия, Er:YAG, Nd:YAG, качественные характеристики кожи, ультразвуковое сканирование.

Abstract

Relevance. Promising areas of modern aesthetic medicine include the use of combined methods that allow you to influence different skin morphostructures, which significantly increases the effectiveness and contributes to the prolongation of the result. The possibilities of hardware cosmetology have leaped forward and often can compete with surgical interventions. In this regard, it is laser technology that is the technology of choice in the correction of age-related changes. Materials and methods. The study included 116 patients aged 45 to 50 years with involutive changes in the skin of the face, which, depending on the morphotype of the skin, were divided into 3 groups. All patients underwent combined laser therapy in 4 stages with effects on the skin and oral mucosa. Er: YAG laser mode SMOOTH and Basic, Nd: YAG, Frac3 mode and PIANO mode were used. The results of the study. The use of the combined method in patients with various morphotypes of involutive changes contributes to a pronounced improvement in the quality characteristics of the skin, as evidenced by an increase in the dermatological status index with a deformation morphotype by 41.6%, with a small wrinkle morphotype by 28.2%. Under the influence of combined laser therapy, the epidermal-dermal structure of the skin is restored, as evidenced by an increase in the thickness of the epidermis and dermis, as well as the coefficient of ultrasound density of the dermis. Conclusions. The combined technique is highly effective in aesthetic correction of involutive skin changes in patients with different facial skin morphotypes.

Key words: involutive changes, aging morphotypes, laser therapy, Er:YAG, Nd:YAG, skin quality, ultrasound scan.

В последнее время среди аппаратных методов коррекции большое значение придается лазерным технологиям, в том числе и высокоинтенсивным [1]. Изначально использование высокоинтенсивного лазера при шлифовке (абляции) имело большое количество осложнений. В дальнейшем технологии были усовершенствованы и

на сегодняшний день представлены современными технологиями, когда воздействие проводят множественными расфокусированными микроручьями в одном импульсе, что сделало методику более щадящей с использованием достаточной мощности [2]. Фракционный аблятивный метод оказался высокоселективным, осложнений

стало гораздо меньше, но тем не менее воздействие остается агрессивным и требует достаточных резервов дермы для восстановления структур [3]. Кроме того, при различных типах старения кожи, ответный потенциал дермы проявляет себя по-разному. Так, например, при деформационном типе реабилитационный период более короткий и клинический ответ более выраженный [4]. А при мелкоморщинистом типе потенциала ответа недостаточно и гораздо чаще встречаются осложнения в виде гиперпигментации, усиления сухости кожи, эластоз и рубцовые деформации [2,4]. В последнее время очень много работ посвящено вопросам реабилитации и, как следствие, разработке комбинированных и сочетанных методов, позволяющих не только улучшить прогноз достаточно агрессивных методик, но и приводящих к усилению клинического ответа [3].

Цель исследования: разработать комбинированную методику с использованием Er:YAG и Nd:YAG лазеров при воздействии на кожу лица и слизистую полости рта и оценить ее эффективность при различных морфотипах кожи.

Материалы и методы

Под наблюдением находилось 116 пациентов в возрасте от 45 до 50 лет с инволютивными изменениями кожи лица. Критерии включения в исследование: пол — женский и мужской, возраст — 45-50 лет, подписанное информированное согласие. Критерии невключения: заболевания кожи в активной фазе, герпетические и другие инфекционные процессы на коже в период обострения, общие инфекционные заболевания, хронические соматические заболевания в стадии обострения, психические заболевания, прием антидепрессантов, препаратов, воздействующих на центральную нервную систему, эпилепсия, склонность к образованию келоидных рубцов, онкологические заболевания, прием ретиноидов, фотосенсибилизаторов, беременность, патология свертывающей системы крови (тромбоцитопения, гемодинамическая нестабильность, антифосфолипидный синдром, антикоагулянтная терапия), выраженная иммунодепрессия, заболевания соединительной ткани (синдром Элерса-Данлоса, склеродермия).

В зависимости от морфотипа кожи (актуализированная классификация Ж.Ю. Юсова, 2017) пациенты были разделены на 3 группы: 1-я группа — деформационный морфотип, 2-я группа — мелкоморщинистый морфотип, 3-я группа — смешанный морфотип. Морфотипы определялись клинически при визуальном осмотре и дерматоскопии. Всем пациентам проводилась одно-

кратная процедура комбинированной лазерной терапии по разработанной авторской методике, которая позволяет воздействовать не только на эпидермальные слои кожи, но и на дерму.

Протокол проведения процедуры: после очищения кожи и местной анестезии осуществляется воздействие фракционным лазером Er:YAG, параметры воздействия: 7-10 Дж/см², режим SMOOTH. Обработка слизистых оболочек полости рта проводилась последовательно по зонам: внутренняя область щек, внутренняя область верхней губы, внутренняя область нижней губы, щеки: обработка осуществлялась в 4 прохода, количество импульсов в одну точку — 4, губы: обработка осуществлялась в 4 прохода, количество импульсов в одну точку — 4. Второй этап Nd:YAG, режим Frac3, количество проходов — 5, параметры воздействия: R33 — пятно d 4 мм, 35 Дж/см², 0,3 мс, 10-15 Гц мощность 25-70 Дж/см² (зависит от эритематозной реакции). Третий этап: Nd:YAG режим PIANO (1-2 прохода), количество проходов зависит от реакции тканей пациента и определяется ощущением приятного глубокого тепла, параметры воздействия: R33 — пятно d 9 мм, 130 Дж/см², 5 с. Четвертый этап: Er:YAG технология Ultra Light Peel режим Basic, один проход без перекрытия, R11 — d 7 мм, 1 Дж/см², 2 Гц. Данная методика позволяет воздействовать на глубину от 5 до 150 мкм, затрагивая все слои кожи.

Оценка эффективности проводилась через 1 мес после процедуры. Для оценки состояния кожи был проведен визуальный тест исследователем по 3-балльной системе для следующих параметров: цвет, рельеф, птоз мягких тканей лица, компрессионный тест. При анализе данного теста подсчитывались баллы. Максимальное количество баллов составляет 12, минимальное — 4.

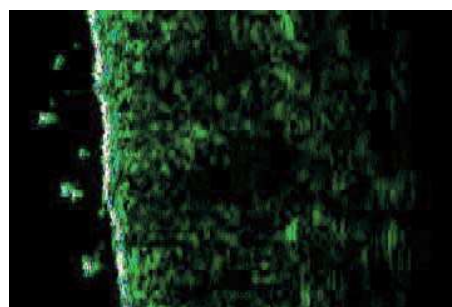
Для оценки эффективности процедур определяли морфологическую структуру кожи на основании данных высокочастотного ультразвукового сканирования (толщина и акустическая плотность эпидермально-дермальных слоев кожи). Измерение проводилось с помощью аппарата DUB Skin scanner 22-75 (TPM, Германия), датчик 75 МГц (Регистрационное удостоверение МЗ № ФС 2005/1123 от 17.08.2005). В аппарате имеется В-режим сканирования, который дает возможность построения двухмерного изображения в цвете вертикального среза дермы на глубину проникновения ультразвуковой волны (около 4,5 мм), ширина сканируемого участка 12,8 мм. Разрешение используемого аппарата составляет 21 мкм. Используемый неинвазивный метод позволяет определить состояние внутренней структуры дермы и оценить происходящие измене-

ния в тканях в динамике. Для описания структуры дермы использовалось деление ткани на две зоны: А_н — плотность акустическая зоны нижней половины, А_в — плотность зоны верхней половины. Кроме того, в аппарате предусмотрена функция оценки выраженности микрорельефа, акустической плотности, толщины и ультразвуковой структуры эпидермиса и дермы. При проведении сравнительного анализа толщины и плотности дермы исследования проводились в одной и той же точке: линия крыло носа-козелок — верхняя граница, 2 см отступя от крыла носа сканировалась кожа в квадрате 3×3 см. Данный участок был выбран с учетом максимальных инволютивных признаков ввиду отсутствия связочного аппарата в данной зоне и выраженности гравитационного воздействия на ткани.


Результаты исследования

Компрессионный тест в I группе улучшился 1,5 раза, в II группе — в 1,3 раза и в III группе — в 1,2 раза. Цвет кожи согласно тесту улучшился в I группе на 23,7%, в II группе и в III группе еще в более значительной степени — на 34,8 и 32,4% соответственно. Рельеф кожи улучшился достоверно значимо во всех группах — 25,2; 33,6 и 31,8% соответственно. Птоз мягких тканей лица значительно уменьшился. Так данный показатель улучшился в I группе на 49,4%, однако при морщинистом и смешанном типах не в столь значительной степени: — 22,1 и 23,9%. Суммарный индекс в I группе улучшился на 41,6%, в II группе — на 28,2%, в III группе — на 29,8% (табл. 1).

До проведения комбинированной лазерной терапии на ультразвуковой картине при деформационном морфотипе определялись признаки межклеточного отека, структуры неоднородны и гипоехогенны, отмечалось уменьшение толщины дермы при сниженной ее акустической плотности, эпидермис не имел достоверно значимых измене-



до



после

Рис. 1. Пример ультразвукового исследования кожи лица у пациента с деформационным морфотипом до и после проведения комбинированной лазеротерапии.

ний. После эстетической коррекции наблюдалось уплотнение дермы, что выражалось в увеличении акустической плотности ткани (табл. 2). Микрорельеф после проведенного лечения в данной группе выравнивался, что положительно сказывалось на клиническом эстетическом эффекте (рис. 1).

Ультразвуковая картина при мелкоморщинистом типе характеризовалась линейными структурами в эпидермисе, визуализировались множественные участки с высокой степенью разволокненности, истончением и уменьшением акустической плотности дермы, широкой субэпидермальной гипоехогенной полосой. У пациентов с мелкоморщинистым морфотипом старения толщина дермы и акустическая плотность также были снижены, тогда как эпидермис был с при-

Таблица 1

Динамика составляющих индекса оценки качественных характеристик кожи у пациентов с инволютивными изменениями до и после комбинированной лазерной терапии

Параметр (баллы)	I группа (n=39)	II группа (n=35)	III группа (n=42)
	деформационный морфотип	мелкоморщинистый морфотип	смешанный морфотип
Компрессионный тест	1,62±0,08/2,46±0,07**	2,44±0,07/3,21±0,05*	1,95±0,05/2,39±0,04**
Цвет	1,52±0,05/2,07±0,04**	1,36±0,06/2,12±0,08*	1,41±0,06/2,14±0,03*
Рельеф	1,53±0,06/2,04±0,04**	1,25±0,11/1,89±0,06*	1,37±0,05/2,02±0,08*
Птоз мягких тканей лица	1,45±0,07/2,88±0,11*	2,32±0,07/3,04±0,04*	2,19±0,05/2,92±0,11*
Суммарный индекс	5,31±0,06/9,11±0,23**	6,75±0,08/9,42±0,15*	6,71±0,08/9,53±0,06*

Примечание: P1 — сравнение с исходными показателями; * - p<0,05; ** - p<0,01.




до




после

Рис. 2. Пример ультразвукового исследования кожи лица у пациента с мелкоморщинистым морфотипом до и после проведения комбинированной лазеротерапии.



до



после

Рис. 3. Пример ультразвукового исследования кожи лица у пациента со смешанным типом до и после проведения комбинированной лазерной терапии.

знаками кератоза. После эстетической коррекции наблюдались значительное увеличение акустической плотности и тенденция к уменьшению проявлений кератоза. Микрорельеф кожи при этом выравнивался (рис. 2).

При смешанном морфотипе визуализировалась неоднородная, гипозоногенная структура с субэпидермальной гипозоногенной полосой, истончением и уменьшением плотности дермы. эпидермис имел признаки незначительного кератоза в виде утолщения и уплотнения. После комбинированной лазеротерапии признаки кератоза значительно уменьшились, акустическая плотность дермы увеличилась, при этом толщина дермы также имела тенденцию к увеличению. После проведения процедур в данной группе микрорельеф кожи значительно выравнивался (рис. 3).

Таким образом, анализируя полученные данные ультразвукового сканирования, можно констатировать высокую эффективность разработанного комбинированного метода у пациентов с инволютивными изменениями кожи лица при различных морфотипах, что подтверждалось достоверно значимым изменением толщины эпидермиса и дермы, а также коэффициента ультразвуковой плотности дермы.

Выводы

1. Комбинированная методика, является высокоэффективной в отношении эстетической коррекции инволютивных изменений кожи у пациентов с различными морфотипами кожи лица.
2. Применение комбинированного метода у пациентов с различными морфотипами инволютивных изменений способствует более выражен-

Таблица 2

Данные УЗ сканирования у пациентов с инволютивными изменениями кожи лица до и после комбинированной лазерной терапии (M±m)

Параметр	1 группа	2 группа	3 группа
	Деформационный морфотип	Мелкоморщинистый морфотип	Смешанный морфотип
Толщина эпидермиса, мкм	71,272±0,362/ 73,386±0,221*	69,954±0,308/ 71,285±0,452*	70,406±0,302/ 74,285±0,452*
Толщина дермы, мкм	1468,287±0,279/ 1499,863±0,358*	1291,155±0,285/ 1458,863±0,471*	1252,317±0,294/ 1469,548±0,358*
Коэффициент ультразвуковой плотности дермы, %	1,061±0,137/ 1,961±0,128*	1,271±0,144/ 1,582±0,329*	1,252±0,235/ 1,931±0,311*
Микрорельеф	Выражен/ Слабовыражен	Слабовыражен/ Слабовыражен	Выражен/ Слабовыражен

Примечание: *p<0,001, сравнение с показателем до лазеротерапии.

ному улучшению качественных характеристик кожи, что подтверждается повышением индекса дерматологического статуса при деформационном морфотипе на 41,6%, при мелкоморщинистом морфотипе на 28,2%, при смешанном - на 29,8%.

3. Под влиянием комбинированной лазеротерапии у пациентов с инволютивными изменениями кожи лица вне зависимости от исходного морфотипа отмечается восстановление эпидермально-дермальной структуры кожи, что подтверждается увеличением толщины эпидермиса и дермы, а также коэффициента ультразвуковой плотности дермы.

Литература

1. Лазеро-светолечение: Т. 1. Под ред. Дэвида Дж. Голдберга; пер. с англ. под общей редакцией В.А. Виссарионова. М.: ООО Рид Элсивер, 2010; 187с. [Procedures in Cosmetic Dermatology: Laser and Lights. V.1, ed. David J. Goldberg. Elsevier Inc. 2010. 187p.]

2. Prieto V.G., Diwan A.H., Shea C.R. et al. Effects of intense pulsed light and the 1,064 nm Nd:YAG laser on sun-damaged human skin: histologic and immunohistochemical analysis. *Dermatol. Surg.* 2005. May; 31(5): 522-525.

3. Потехаев Н.Н., Круглова Л.С. Лазер в дерматологии и косметологии. М.: Capital Press, 2015. 289 с. [Potekhaev N.N., Kruglova L.S. Laser in dermatology and cosmetology. M.: Capital Press; 2015. 289 p. In Russian.].

4. Косметология: теория и практика: учеб. метод, и практ. пособие. О. Ферштек, В. Ферштекова, Д. Шрадек и др. Прага: LEKOCE, 2002. 378с. [Cosmetology: theory and practice: studies. method, and practical allowance. O. Ferzhtek, V. Ferzhtekova, D. Shramek, etc. Prague: LEKOCE; 2002. 378 p. In Russian.].

Для корреспонденции / Corresponding author
Брагина Ирина Юрьевна / Bragina Irina
braginaiu@mail.ru

Конфликт интересов отсутствует