

Современные фармакофизиотерапевтические технологии в лечении хронического верхушечного периодонтита

Э.М. Орехова, А.А. Романовская

ФГБ ДПО «Центральная государственная медицинская академия» УД Президента РФ, Москва

Modern pharmaco-physiotherapeutic technologies in the treatment of chronic upper-periodic periodontitis

E.M. Orekhova, A.A. Romanovskaya

Central State Medical Academy of Department of Presidential Affairs, Moscow, Russia

Аннотация

В статье отражены результаты комплексного применения полихроматического некогерентного излучения и стоматологического геля «Холисал» с целью купирования клинических признаков локального воспаления и выраженности воспалительно-деструктивных изменений в пародонте у больных хроническим верхушечным периодонтитом. Авторами доказано, что разработанный комплекс, включающий применение полихроматического некогерентного излучения и стоматологического геля «Холисал» при обострении хронического верхушечного периодонтита, вызывает более выраженный противовоспалительный эффект по сравнению с применением стоматологического геля «Холисал» и особенно стандартным эндодонтическим лечением, что подтверждается данными стоматологического обследования, пародонтального индекса Russel, количественного и цитологического исследования десневой жидкости. Исследования проведены у 120 больных хроническим верхушечным периодонтитом.

Ключевые слова: хронический верхушечный периодонтит, фармако-физиотерапевтические технологии, полихроматическое некогерентное излучение, стоматологический гель «Холисал», противовоспалительный эффект.

Abstract

The article reflects the results of the complex use of polychromatic non-coherent radiation and dental gel "Cholisal" in order to relieve clinical signs of local inflammation and the severity of inflammatory-destructive changes in periodontitis in patients with chronic apical periodontitis. The authors proved that the developed complex, including the use of polychromatic non-coherent radiation and the dental gel "Cholisal" during exacerbation of chronic apical periodontitis, causes a more pronounced anti-inflammatory effect, compared with the use of the dental gel "Cholisal" and especially standard endodontic treatment, which is confirmed by the data of the dental examination, periodontal index Russel, quantitative and cytological study of gingival fluid. Studies were conducted on 120 patients with chronic apical periodontitis.

Key words: chronic apical periodontitis, pharmaco-physiotherapy technologies, polychromatic incoherent radiation, dental gel "Cholisal", anti-inflammatory effect.

Одним из распространенных заболеваний в структуре стоматологической патологии является хронический верхушечный периодонтит (ХВП), частота которого, по данным разных авторов, составляет от 30 до 48%. ХВП является одной из частых причин обострения хронических и развития острых воспалительных заболеваний челюстно-лицевой области [1-3]. Несмотря на достаточно высокую эффективность консервативной терапии периодонтитов (75-85%), в ряде случаев за счет особенностей анатомического строения корневых каналов зубов эндодонтическое лечение может быть затруднено или даже невозможно, а у 8-12% пациентов спустя 6-12 мес и более после завершения эндодонтического лечения за счет длительности процесса регенерации могут возникать очаги деструкции периапикальной области [4].

Однако сложность получения пролонгированного антибактериального эффекта при помощи

действия на систему корневых каналов пломбировочных паст и препаратов, появление антибиотикоустойчивых и антибиотикозависимых штаммов, возросшая трудность применения противовоспалительных средств, угнетающих иммунитет, даже при применении некоторых методов физиотерапии в лечении ХВП [5-9], диктуют острую необходимость разработки сочетанных фармакофизиотерапевтических методов с целью получения противовоспалительного, иммунокорректирующего и остеорегенерирующего эффектов при лечении хронического верхушечного периодонтита [2,10].

Этими свойствами в полной мере обладают полихроматическое некогерентное излучение [11-18] и стоматологический гель «Холисал» [17].

Цель исследования: дать научное обоснование комплексного применения полихроматического некогерентного излучения и стоматологического

геля «Холисал» у больных верхушечным периодонтитом.

Задача исследования: изучить влияние комплексного применения полихроматического некогерентного излучения и стоматологического геля «Холисал» на клинические признаки локального воспаления и выраженность воспалительно-деструктивных изменений в пародонте у больных хроническим верхушечным периодонтитом по данным стоматологического обследования, пародонтального индекса Russel, количественного и цитологического исследования десневой жидкости.

Материал и методы

В исследование было включено 120 больных с хроническим верхушечным периодонтитом, у которых было пролечено 168 зубов однокорневых — 71 (42,3 %), многокорневых — 97 (57,7 %). Среди пациентов было 46 мужчин и 74 женщины, средний возраст составил $39,9 \pm 2,7$ года. В 11,7% случаев клинико-рентгенологическая характеристика хронического верхушечного периодонтита была представлена фиброзным периодонтитом, в 61,7% случаев — гранулирующим и в 26,6% — гранулематозным периодонтитом (по классификации И.Г. Лукомского).

Критерии включения пациентов в исследование:

- верифицированный диагноз по МКБ-10;
- добровольное письменное согласие на участие в исследовании в течение всего периода лечения;
- соматически здоровые мужчины и женщины в возрасте от 18 до 45 лет;
- наличие не более 2 околоверхушечных деструктивных очагов;

Критерии невключения в исследование:

- заболевания пародонта;
- съемные протезы и ортодонтические конструкции;
- аллергическая реакция на «Холисал»;
- беременность и период лактации;
- общие противопоказания к светолечению;
- относительные противопоказания к физиотерапии.

Критерии исключения из исследования:

- отказ или нарушение условий исследования;
- острые воспалительные заболевания.

В соответствии с задачами исследования больные методом простой рандомизации в зависимости от применяемого метода лечения были разделены на 3 сопоставимые по клинико-функциональным характеристикам группы.

I группа основная — 40 больных, которым проводилось комплексное лечение с применением

стоматологического геля «Холисал» и полихроматического некогерентного излучения на фоне эндодонтического лечения.

II группа сравнения — 40 больных, которым проводилось лечение с использованием стоматологического геля «Холисал» в комплексе с эндодонтическим лечением.

III группа контрольная — 40 больных, которым применялся базовый эндодонтический лечебный комплекс.

Всем пациентам, включенным в исследование, проводилось:

- общеклиническое стоматологическое обследование с оценкой состояния слизистой оболочки вокруг пораженного зуба, состояния пломб, перкуссии зубов;
- оценка распространенности и выраженности воспалительно-деструктивных изменений в пародонте с использованием пародонтального индекса (ПИ) по Russel (1956);
- количественное и цитологическое исследование десневой жидкости.

Методики лечения

Методика местного применения стоматологического геля «Холисал»

Перед нанесением стоматологического геля «Холисал» проводили предварительную обработку десны 3% раствором перекиси водорода и 5,25% гипохлорита натрия, затем на изолированный от слюны участок десны с оральной и вестибулярной стороны вокруг поврежденного зуба наносили гель (выдавливая из тюбика 1 см) в виде аппликации (в условиях стоматологического кабинета) или слегка втирая (в домашнем режиме), экспозиция составляла по 2 мин 3 раза в день, на курс 10 ежедневных процедур.

Методика комбинированного применения полихроматического некогерентного излучения и стоматологического геля «Холисал»

После нанесения стоматологического геля «Холисал» на слизистую десны сразу без временного интервала воздействовали полихроматическим некогерентным излучением от аппарата БИОПТРОН Компакт III (Швейцария). Воздействие осуществляли с оральной и вестибулярной стороны десны на расстоянии 1-3 см в течение 2 мин на поле с общей продолжительностью не более 10 мин. Курс лечения состоял из 10 ежедневных процедур.

В этот период проводились проба на герметичность и пломбирование канала гуттаперчивыми штифтами.

Статистическая обработка полученных данных осуществлялась с использованием статистических

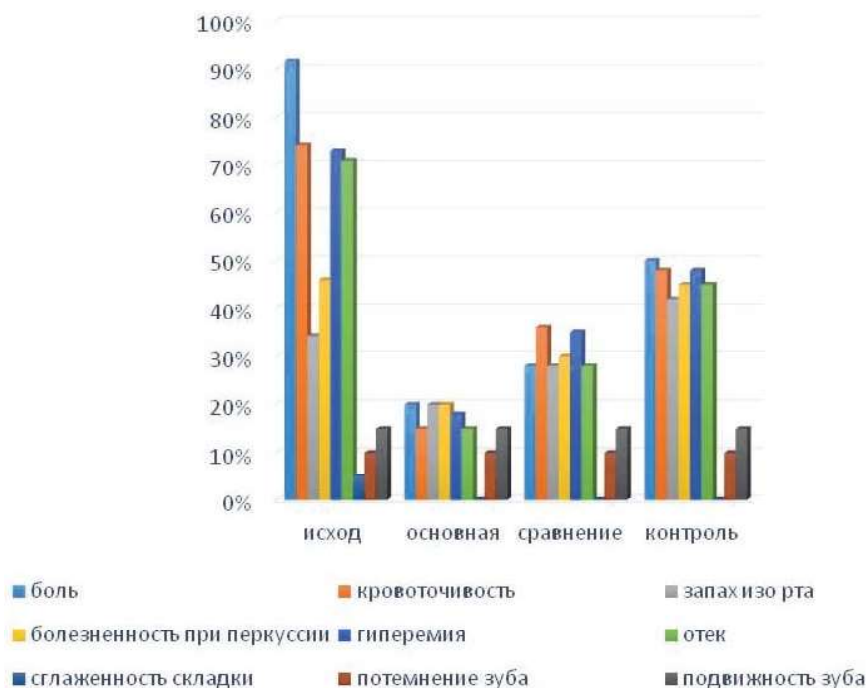


Рис. 1. Динамика основных клинических проявлений хронического верхушечного периодонтита после 5 процедур комплексного применения полихроматического некогерентного излучения и «Холисал».

пакетов Microsoft Excel 2007 и StatSoft Statistica v 6,0 и включала расчеты средней арифметической (M), среднего квадратичного отклонения (σ), ошибки средней арифметической (m). Достоверность различий определялась по t -критерию Стьюдента для независимых выборок; различия оценивались как достоверные при $p < 0,05$; при распределении варианта, отличного от нормального, применялся непараметрический критерий U Манна-Вилкоксона–Уитни (Венчиков А.И., Венчиков В.А., 1974).

Результаты и обсуждение

В исходном состоянии все обследованные больные предъявляли различные жалобы, характерные для обострения хронического верхушечного периодонтита, такие как боль различного характера - в 91,7% случаев, кровоточивость десен при чистке зубов - в 74,2%, неприятный запах изо рта - в 34,2% случаев, подвижность зубов - в 18,2%.

При объективном обследовании у 45,8% пациентов отмечались болезненность пораженного зуба при перкуссии, гиперемия и незначительный отек слизистой оболочки полости рта в 73,3 и 70,8% случаев соответственно, отек межзубных сосочков и десневого края в 35% случаев, сглаженность переходной складки в 5% случаев, потемнение коронки причинного зуба и его подвижность в 10 и 15% случаев соответственно.

Все больные, включенные в исследование, процедуры комплексного полихроматического неко-

герентного излучения и холисала переносили хорошо и ни на процедуре, ни в период последствия развития каких-либо негативных явлений, которые требовали бы отмены назначенного лечения не наблюдалось.

После 5 процедур наиболее выраженный регресс клинической симптоматики отмечался у больных основной группы, в которой клинические проявления заболевания встречались в среднем в 15-20% случаев, а после курса лечения все субъективные и объективные признаки локального воспаления встречались лишь в 5% случаев (рис. 1).

В группе сравнения также отмечался достаточно выраженный регресс клинической симптоматики, однако как после 5 процедур, так и после курса лечения в среднем еще в 25-30 и 15-20% соответственно отмечались отдельные симптомы заболевания, а у больных контрольной группы после курса лечения еще в 35-40% случаев наблюдались проявления заболевания.

Таким образом, анализ регресса основных клинических проявлений хронического верхушечного периодонтита после курса лечения выявил достоверно значимое преимущество комплексного применения полихроматического некогерентного излучения и стоматологического геля «Холисал» в купировании основных признаков локального воспаления по сравнению с локальным применением стоматологического геля «Холисал» и особенно стандартного эндодонтического лечения.

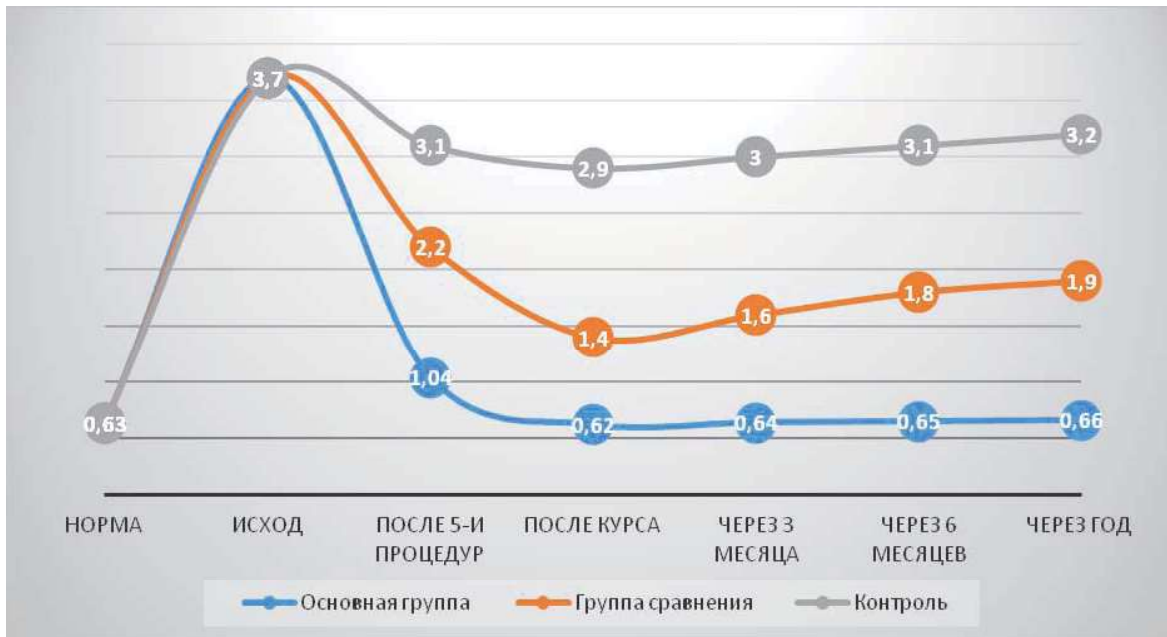

Рис. 2. Динамика показателей индекса Рассела у больных хроническим верхушечным периодонтитом в различные сроки лечения.

Для объективизации выраженности локального воспаления в тканях пародонта нами был применен широко известный пародонтальный индекс (ПИ) по Расселу, который в исходном состоянии был достоверно выше нормы в 5,87 раза ($3,7 \pm 0,5$ по сравнению с $0,63 \pm 0,01$ в норме, $p < 0,001$), что характеризует активность воспалительного процесса в тканях пародонта у обследованных больных как средней степени тяжести (рис. 2).

Как свидетельствуют данные рис. 2, после 5 процедур комплексного применения холисала и полихроматического поляризованного света отмечалось снижение индекса Рассела более чем в 3 раза ($1,04 \pm 0,01$ по сравнению с $0,63 \pm 0,01$ в норме, $p < 0,001$), а после курса лечения он достиг нормальных значений и сохранялся на достигнутом уровне в течение всего периода наблюдения (до 1 года).

В группе сравнения был получен менее выраженный эффект и изучаемый индекс хотя и снизился после курса лечения в 1,68 раза, однако за весь период наблюдения он не достиг референтных значений ($1,9 \pm 0,02$ через год после лечения по сравнению с $0,63 \pm 0,01$ в норме, $p < 0,001$).

Еще менее значимая динамика наблюдалась у больных контрольной группы, в которой за весь период наблюдения показатель еще достоверно отличался от значений как в основной группе, так и в группе сравнения и оставался значительно выше нормальных значений ($2,9 \pm 0,02$ — после курса лечения и $3,2 \pm 0,02$ — через год после проведенного лечения, $p < 0,001$).

Таким образом, комплексное применение полихроматического некогерентного излучения и холисала при хроническом верхушечном периодонтите вызывает более выраженный и стойкий противовоспалительный эффект, чем в группе сравнения и особенно в контроле, что подтверждалось динамикой показателей пародонтального индекса (ПИ) по Расселу и сохранением эффекта на протяжении всего периода наблюдения.

Согласно данным литературы, при обострении хронического или при развитии острого периодонтита отмечаются различные сдвиги, которые зависят от давности воспалительного процесса и от различной иммунологической реактивности организма и проявляются в основном увеличением экссудата и числа нейтрофильных лейкоцитов, клеток и волокон, в связи с чем нами было проведено цитологическое исследование с определением количества десневой жидкости и содержания в ней основных маркеров воспаления (нейтрофилов, лимфоцитов и эпителиальных клеток) до и после лечения у больных, включенных в исследование.

В исходном состоянии отмечалось достоверное повышение в 2,4 раза количества десневой жидкости ($0,82 \pm 0,06$ мг при норме $0,34$ мг ($p < 0,001$), а также повышение в 1,29 количества нейтрофилов ($64,8 \pm 0,4\%$ при норме $50,2\%$ ($p < 0,01$) и в 1,57 раза лимфоцитов ($3,6 \pm 0,05\%$ при норме $2,3\%$ ($p < 0,01$) на фоне снижения в 1,49 раза эпителиальных клеток — до $31,2 \pm 0,2\%$ при норме $46,6\%$ ($p < 0,001$), что согласуется с данными литературы и свидетельствует о наличии воспалительного процесса в периапикальной области (см. таблицу).

Динамика основных маркеров воспаления у больных хроническим периодонтитом под влиянием различных методов лечения (M±m)

		Количество десневой жидкости (мг)	Эпителиальные клетки (%)	Количество нейтрофилов (%)	Количество лимфоцитов (%)
Норма		0,34	46,6	50,2	2,3
Исход		0,82±0,06 P1***	31,2±0,2 P1**	64,8±0,4 P1**	3,6±0,05 P1***
После лечения	основная	0,38±0,01 P2***	46,1±0,2 P2**	50,5±0,4 P2**	2,4±0,07 P2***
	сравнение	0,56±0,02 P1*,P2*,P3*	40,1±0,7 P1*,P2*,P3*	56,2±0,2 P1*,P2*,P3*	2,9±0,05 P1*,P2*,P3*
	контроль	0,78±0,03 P1***,P2∞	33,4±0,05 P1**,P2∞, P3**	61,6±0,2 P1**, P2∞, P3**	3,5±0,06 P1**, P2∞,P3**
Через 6 мес	основная	0,36±0,01 P2***	44,4±0,1 P2**	51,6±0,2 P2**	2,5±0,03 P2***
	сравнение	0,65±0,01 P1*,P2*,P3*	37,1±0,6 P1*,P2*,P3*	57,7±0,3 P1*,P2*,P3*	3,0±0,03 P1*,P2*,P3*
	контроль	0,81±0,02 P1***,P2∞	32,9±0,03 P1**,P3**	62,5±0,3 P1**, P3**	3,4±0,02 P1**, P3**
Через год	основная	0,37±0,01 P2***	44,9±0,1 P2**	52,0±0,2 P2**	2,6±0,03 P2***
	сравнение	0,66±0,01 P1*,P2*,P3*	36,2±0,3 P1*,P2*,P3*	58,8±0,3 P1*,P2*,P3*	3,1±0,01 P1*,P2*,P3*
	контроль	0,80±0,02 P1***,P2∞	32,2±0,03 P1**,P3**	63,7±0,4 P1**, P3**	3,6±0,04 P1**, P3**

Примечание: P1 – достоверность различий по сравнению с нормой; P2 – до и после лечения; P3 – по сравнению с основной группой; P < - * - 0,05 ; ** - 0,01; *** - 0,001; ∞ - тенденция.

Под влиянием разработанного лечебного комплекса у больных основной группы отмечалась более выраженная положительная динамика, что выражалось в снижении количества десневой жидкости, нейтрофилов и лейкоцитов на фоне повышения количества эпителиальных клеток до значений физиологической нормы. В группе сравнения также отмечалась положительная динамика, однако после курса лечения все изучаемые показатели еще достоверно отличались от значений нормы. В контрольной группе показатели цитологической картины десневой жидкости имели лишь положительную тенденцию.

Как свидетельствуют данные таблицы, при изучении показателей цитологического исследования у больных хроническим верхушечным периодонтитом в отдаленные сроки после лечения, лишь у пациентов, получавших разработанный комплекс, включающий комбинированное применение полихроматического некогерентного излучения и стоматологического геля «Холисал» в течение всего периода наблюдения (до года) сохранялись полученные результаты, в то время как у больных группы сравнения хотя и отмечалась достоверная положительная динамика как качественных, так и количественных показателей, однако они, как и после курса лечения, значительно отличались от нормы, имея отрицательную тенденцию с увеличе-

нием срока после лечения. У больных контрольной группы все изучаемые показатели уже через 6 мес практически приблизились к исходным.

Таким образом, применение разработанного лечебного комплекса, основанного на комбинированном применении полихроматического некогерентного излучения и стоматологического геля «Холисал» у больных хроническим верхушечным периодонтитом вызывает выраженный противовоспалительный эффект, который подтверждается достоверным уменьшением количества десневой жидкости и восстановлением в ней количества эпителиальных клеток, лимфоцитов и нейтрофилов до уровня здоровых лиц.

Вывод

Применение разработанного лечебного комплекса, основанного на комбинированном применении полихроматического некогерентного излучения и стоматологического геля «Холисал» у больных хроническим верхушечным периодонтитом, дает выраженный противовоспалительный эффект, что подтверждается снижением в 5,85 раза показателя пародонтального индекса по Расселу (0,62±0,01 по сравнению с исходным - 3,7±0,5, p<0,001) и данными количественного и качественного исследования десневой жидкости в виде не только достоверного уменьшения ее количества (в

2,16 раза, $p < 0,001$), но и восстановления в ней количества эпителиальных клеток, лимфоцитов и нейтрофилов до уровня здоровых лиц.

Литература

1. *Терапевтическая стоматология. Болезни зубов: учебник: в 3 ч. Под ред. Е.А. Волкова, О.О. Янушевича. М.: ГЕОТАР-Медиа, 2013. Ч.1. 168 с. ISBN: 978-5-9704-2629-6.*
2. *Терапевтическая стоматология. Национальное руководство. Под ред. Л.А. Дмитриевой, Ю.М. Максимовского. М.: ГЕОТАР-Медиа; 2009. 912 с. ISBN: 978-5-9704-1084-4.*
3. *Терапевтическая стоматология: Учебник для медицинских вузов. Под ред. Е.В. Боровского. М.: Медицинское информационное агентство; 2011. 840 с. ISBN: 978-5-8948-1726-2.*
4. *Темкин Э.С., Триголос Н.Н. Механизмы генерализации воспалительного процесса при верхушечном периодонтите и патогенетическое обоснование лечения. Волгоград: Бланк; 2008. 142 с.*
5. *Геворкян А.А. Электрофорез (депофорез) гидроокиси меди кальция при лечении острого и обострения хронического периодонтита, в ранее некачественно леченных зубов: Автореф. дис. ... канд. мед. наук. М., 2002. 19 с.*
6. *Кнапповост А. Депофорез гидроокиси меди-кальция. Маэстро стоматологии. 2002; 3: 99-103 [Knappowost A. Deporphoresis of copper-calcium hydroxide. Knappowost A. Maestro stomatologii. 2002; 3: 99-103. In Russian].*
7. *Кравченко В.В. Обоснование системы дифференцированного применения методов фототерапии в комплексе с пелоидо- и фармакотерапией при заболеваниях парадонта: Автореф. дис. ... докт. мед. наук. М., 2009. 48 с.*
8. *Морозова Г.А. Ортопедические методы и лазерное излучение в системе комплексной терапии генерализованного пародонтита: Автореф. дис. ...канд. мед. наук. Смоленск, 1998. 17 с.*
9. *Муравянникова Ж.Г. Основы стоматологической физиотерапии. Ростов н/Д: Феникс; 2002. 320 с. ISBN 5-222-02656-6.*
10. *Дмитриева Л.А., Селезнева Т.В. Новые тенденции в лечении верхушечного периодонтита. Эндодонтия today. 2004; 1-2: 30-31 [Dmitrieva L.A., Selezneva T.V. New tendencies in apical periodontitis treatment. Endodontiya today. 2004; 1-2: 30-31. In Russian].*
11. *Зазулевская Л.Я. Светотерапия «Биоптрон» — новое слово в пародонтологии: Материалы науч.-практ. конференции «Новые направления в использовании светотерапии «Биоптрон»; 2008. с.24-26.*
12. *Злобина С.В. Применение прибора «Биоптрон компакт» в стоматологической практике: Материалы науч.-практ. конференции «Новые направления в использовании светотерапии «Биоптрон», 2008. с.27-28.*
13. *Иванова И.И., Родионов А.Д. Комплексное применение полихроматического некогерентного излучения и поверхностной ферментативноактивной повязки ПАМ-Т при гнойных процессах челюстно-лицевой области. Физиотерапия, бальнеология и реабилитация. 2017; 16(5): 265-269 [Ivanova I.I., Rodionov A.D. Complex application of polychromatic incoherent radiation and surface enzyme-active pump tissue PAM-T in the purulent processes of the maxillofacial region. Fizioterapiya, bal'neologiya i reabilitatsiya. 2017; 16(5): 265-269. In Russian].*
14. *Корчажкина Н.Б., Олесева В.Н., Кравченко В.В., Жазаева З.З., Рубанченко А.А., Петрова М.С., Парникова Т.Г. и др. Применение полихроматического поляризованного некогерентного излучения аппарата «Биоптрон» в клинической стоматологии. Методические рекомендации. М.; 2010. 30 с.*
15. *Мамаева Н.Н. Отчет о работе по изучению клинической эффективности лампы «Вюртрон контраст» в стоматологической практике. Результаты использования и методики применения прибора «Биоптрон» в клинической практике российских врачей; 2008. с.46.*
16. *Пономаренко Г.Н. Лечебные эффекты неселективной хромотерапии: Материалы науч.-практ. конференции «Новые направления в использовании светотерапии Биоптрон»; 2008. с.32-33.*
17. *Ртищев С.Н. Применение фотофореза холисала для профилактики послеоперационных осложнений после дентальной имплантации: Автореф. дис. ...канд. мед. наук. М., 2009. 24 с.*
18. *Самойлова К.А. Механизмы противовоспалительного, иммуномодулирующего, ранозаживляющего и нормализующего обмен веществ действия света прибора «Биоптрон»: Материалы науч.-практ. конференции «Новые направления в использовании светотерапии «Биоптрон»; 2008. с.10-14.*

Для корреспонденции/Corresponding author
Орехова Элеонора Михайловна/ Orekhova Eleonora
kaffizio@gmail.com

Конфликт интересов отсутствует