

Случай успешной диагностики и лечения синдрома Гийена–Барре в многопрофильном стационаре. Клинический случай

Н.С. Кириллова, Е.Б. Лаукарт, Е.В. Мясникова, В.М. Шунаев, А.М. Баркова, Н.В. Ефремова
ФГБУ «ЦКБ с поликлиникой» УД Президента РФ, Москва

The case of successful diagnosis and treatment of Guillain–Barre syndrome in a multidisciplinary hospital. Medical case

N.Ch. Kirillova, E.B. Laukart, E.V. Myasnikova, V.M. Shunaev, A.M. Barkova, N.V. Efremova
CCH with Outpatient Health Center, Moscow, Russia

Аннотация

Острая воспалительная полирадикулонейропатия (синдром Гийена–Барре) является тяжелым аутоиммунным заболеванием, поражающим периферическую нервную систему. В основе патогенеза СГБ лежит аутоиммунное повреждение миелиновой оболочки периферических нервов. Вероятно, играют роль как клеточные иммунные механизмы, так и гуморальные. Наиболее часто СГБ проявляется восходящими парезами в конечностях и дистальными парестезиями, развивающимися в течение нескольких дней.

В диагностике СГБ ведущее значение придается клинической оценке, результатам ЭНМГ и исследованию цереброспинальной жидкости.

В статье представлен клинический случай классического течения острой воспалительной полирадикулонейропатии. Приведены результаты лечения и успешной реабилитации пациента.

Ключевые слова: синдром Гийена–Барре, диагностика, плазмаферез.

Abstract

Acute inflammatory polyradiculoneuropathy (Guillain–Barre syndrome) is a severe autoimmune disease that affects the peripheral nervous system. Acute inflammatory polyradiculoneuropathy (Guillain–Barre syndrome) is a severe autoimmune disease that affects the peripheral nervous system. The pathogenesis of GBS is based on autoimmune damage to the myelin sheath of peripheral nerves. Probably, both cellular immune mechanisms play a role, as well as humoral mechanisms.

Most often, GBS is manifested by ascending paresis in the limbs and distal paresthesia developing within a few days.

In the diagnosis of GBS, clinical evaluation, the results of ENMG, and the investigation of cerebrospinal fluid are of primary importance.

The article presents a clinical case of the classic course of acute inflammatory polyradiculoneuropathy. The results of treatment and successful rehabilitation of the patient are presented.

Key words: Guillain–Barre syndrome, diagnosis, plasmapheresis.

Синдром Гийена–Барре (СГБ) - острая воспалительная полинейропатия аутоиммунной природы - впервые был описан в 1859 г. О. Landry, опубликовавшим 10 случаев «острого восходящего паралича» с дыхательной недостаточностью и летальным исходом, но стал известным после работ G. Cillain и J.A. Varre (1916). В XX веке наблюдения Ландри были идентифицированы как тяжелый клинический вариант СГБ [1].

В настоящее время СГБ признан самостоятельной и самой распространенной в мире формой острой полинейропатии. Заболеваемость составляет от 0,4 до 4 случаев на 100 000 населения в год. СГБ наблюдается в любых возрастных группах, однако чаще у лиц 30–50 лет, с равной частотой у мужчин и у женщин. Расовые, географические и сезонные различия заболеваемости для СГБ в целом не характерны.

Выделяют четыре основные клинические формы СГБ: острую воспалительную демиелинизиру-

ющую полирадикулонейропатию (ОВДП), острую моторную аксональную нейропатию (ОМАН), острую моторно-сенсорную аксональную нейропатию (ОМСАН) и синдром Фишера.

До 85 % среди всех указанных случаев составляет ОВДП. На долю ОМАН и ОМСАН приходится около 5 %. Синдром Фишера встречается примерно в 3–5 % случаев [2].

Клиническая картина синдрома Гийена–Барре - остро или подостро развивающийся вялый тетрапарез или нижний парапарез, сопровождающийся снижением или выпадением глубоких рефлексов, часто с присоединением сенсорных нарушений и вегетативных расстройств [3].

Как правило, у большинства пациентов за 1–3 нед до начала заболевания отмечают признаки инфекции желудочно-кишечного тракта или верхних дыхательных путей. Чаще всего - после энтерита, вызванного *Campylobacter jejuni* (риск развития

СГБ повышается примерно в 100 раз). Также это может быть инфекция, вызванная герпес-вирусами (цитомегаловирус, вирус Эпштейна–Барр и др.), микоплазмами, гемофильной палочкой. Редко синдром Гийена–Барре может быть и проявлением ВИЧ-инфекции. Вероятно, перенесенная инфекция запускает аутоиммунную реакцию. Эту же роль могут играть вакцинации, оперативные вмешательства, травмы периферических нервов. Аутоиммунная реакция против антигенов шванновских клеток и миелина приводит к отеку, лимфоцитарной инфильтрации и сегментарной демиелинизации корешков спинномозговых и черепных нервов. Реже атаке подвергаются антигены аксонов периферических нервов (при аксональном варианте синдрома) [4, 5].

Прогноз при СГБ весьма вариабелен - от полного и быстрого восстановления до медленного, с выраженной резидуальной симптоматикой и инвалидизацией. Определяется он степенью сегментарной демиелинизации и аксональным повреждением. В целом период восстановления занимает до 1,5-2 лет, после этого срока вероятность улучшения утраченных функций крайне низка. Однако у большинства больных - более чем в 75-80% случаев в этих временных границах восстановление происходит в полном объеме либо сохраняется минимальный двигательный или сенсорный неврологический дефект [6].

Восстановление вегетативных нарушений происходит параллельно улучшениям в двигательной и сенсорной сферах, при этом резидуальной вегетативной симптоматики обычно не отмечается.

С увеличением возраста процесс восстановления происходит хуже (особенно это касается лиц возрастной группы от 40 до 60 лет). Предикторами неполного восстановления, помимо ИВЛ в острой фазе, являются быстрое прогрессирование заболевания, значительный двигательный дефект, тотальная арефлексия, диарея в продромальном периоде, а также признаки выраженного аксонального повреждения по данным ЭМГ [3]. По данным зарубежных и отечественных исследователей, патологические нейрофизиологические изменения в отдаленном периоде СГБ выявляются у подавляющего большинства пациентов (до 80%), регистрируются чаще всего при исследовании нижних конечностей и носят преимущественно аксональный характер [5].

По данным Н.А. Супоной и соавт. (2013) [7], при проведении клинко-нейрофизиологического катамнестического обследования 75 пациентов, перенесших синдром Гийена–Барре, сравнительный анализ патологических ЭНМГ-изменений продемонстрировал, что восстановление миелино-

вой оболочки при СГБ наблюдается в течение 5 лет, тогда как аксональные нарушения в отдаленном периоде (после года) являются достаточно стойкими. Таким образом, результаты электрофизиологического обследования в отдаленном периоде СГБ являются объективным отражением клинической картины остаточных неврологических нарушений.

Как отражение мультидисциплинарного подхода к диагностике и лечению пациентов в условиях многопрофильного центра приведена история заболевания пациента, находившегося на лечении в ФГБУ «ЦКБ с поликлиникой»

Пациент М., 56 лет, житель ЮАР, афроамериканец. *Эпиданамнез:* инфекционными заболеваниями, включая малярию, не болел. *Табакокурение* более 20 лет по 1 пачке сигарет в день (индекс курения 15).

Госпитализирован в стационар по месту жительства в связи с онемением, слабостью и болями в нижних конечностях, парестезиями в кистях. За 2 нед до этого перенес эпизод диареи. Диагноз при выписке: полинейропатия неясного генеза. Проводились терапия анальгетиками, нестероидными противовоспалительными препаратами, физиолечение. В течение 2 мес отмечалось улучшение, затем заболевание резко рецидивировало, присоединились эпизоды познабливания без повышения температуры тела, в связи с чем был госпитализирован в ФГБУ «ЦКБ с поликлиникой».

Состояние при поступлении средней тяжести, обусловлено выраженным болевым синдромом (8-9 баллов по ВАШ). Температура тела 36,3°C. Кожные покровы темные (афроамериканец) с пигментными пятнами на голенях, стопах и спине, сухие, теплые индекс массы тела 25,76 кг/м². Нормостенического телосложения.

Отмечался вялый тетрапарез до 2 баллов в стопах, в остальных сегментах мышечная сила от 3 до 4 баллов. Гипотрофия мышц нижних конечностей. Сухожильные и периостальные рефлексы с рук, коленные и ахилловы рефлексы не вызываются. Патологических знаков нет. Брюшные рефлексы низкие, D=S. Гипестезия по типу «носков» и «перчаток», нечеткое нарушение суставно-мышечного чувства в пальцах ног, D=S. Дистальный гипергидроз.

Данные дополнительных методов обследования

Мультиспиральная компьютерная томография органов грудной полости: КТ-картина интерстициального поражения легких с перестройкой легочного рисунка по крупноочаевому типу. Количественная лимфаденопатия внутригрудных лимфатических узлов.

Мультиспиральная компьютерная томография органов брюшной полости: выраженный аортоартериосклероз с наличием аневризмы интравентрикулярного отдела брюшной аорты с распространением на ее ветви.

Данные МРТ пояснично-крестцового отдела позвоночника позволили исключить стеноз позвоночного канала, грыжи межпозвоночных дисков.

При поступлении исключены острые инфекционные заболевания, пневмония. В клинической картине превалировала неврологическая симптоматика по типу вялого тетрапареза, генез которого требовал уточнения. Дифференциальный диагноз проводился с поражением спинного мозга, полиомиелитом, полиневропатией при острой перемежающейся порфирии, инсультом ствола головного мозга с развитием тетрапареза, который в острый период принимает черты периферического, а также миастений.

При поступлении экстренно проведена нейровизуализация (КТ, МРТ) - исключено очаговое поражение головного и спинного мозга. Произведена люмбальная пункция. В посевах ликвора на флору роста не выявлено. Получен отрицательный результат методом ПЦР на вирусно-бактериальные инфекции.

Кроме того, учитывая перенесенную энтеровирусную инфекцию в анамнезе как пусковой фактор в развитии аутоиммунной реакции, проведена ПЦР-диагностика, исключившая инфекцию, вызванную *Samylobacter jejuni*, герпес 1, 2 и 6-го типов, токсоплазмоз, боррелиоз, аскаридоз, цитомегаловирусную инфекцию.

Исключены отравление солями тяжелых металлов (расширенное комплексное исследование элементного состава (40 элементов), а также дебют системного заболевания.

При лабораторном исследовании выявлена умеренная тромбоцитопения. В биохимических тестах крови отмечалась гипопротеинемия. Острофазные маркеры воспаления не повышены. При исследовании показателей иммунного статуса, липидного обмена, фенотипирования, сывороточных иммуноглобулинов, системы комплемента диагностически значимых изменений не выявлено.

Пациенту выполнено электронейромиографическое исследование - подтверждена проксимальная демиелинизация. Наибольшие изменения были выявлены в левом срединном и левом малоберцовом нервах, где, помимо снижения скорости проведения нервного импульса, отмечались признаки аксонопатии. Чувствительные порции были затронуты минимально, что коррелировало с клинической картиной: превалировали нару-

шения двигательной активности над сенсорной (рис. 1).

Клинический диагноз: острая воспалительная демиелинизирующая полирадикулонейропатия (синдром Гийена—Барре). Выраженный периферический тетрапарез. Сенсорные нарушения. Выраженный болевой синдром. Стадия стабилизации.

По результатам цветного дуплексного сканирования исключен стенозирующий атеросклероз артерий нижних конечностей.

При триплексном сканировании исключено стенозирующее поражение артерий виллизиева круга, вертебральных артерий, артерий верхних конечностей как возможная причина снижения мышечной силы верхних конечностей.

На основании проведенных исследований диагностирована острая воспалительная полирадикулонейропатия (синдром Гийена—Барре).

В качестве специфической терапии синдрома Гийена—Барре, направленной на купирование аутоиммунного процесса, в настоящее время применяют пульс-терапию иммуноглобулинами класса G и плазмаферез. Эффективность каждого из методов сравнительно одинакова, поэтому их одновременное применение считается нецелесообразным. Мембранный плазмаферез значительно уменьшает выраженность парезов. В комплексном лечении нашего пациента использован объемный плазмаферез. Проведено три сеанса с замещением свежзамороженной плазмы от 1800 до 2400 мл. С целью коррекции гипопротеинемии вводился 20% раствор альбумина.

Симптоматическая терапия назначалась для коррекции нарушений кислотно-основного и водно-электролитного баланса, коррекции уровня артериального давления, профилактики тромбоза глубоких вен и тромбоза эмболии (антикоагулянты). Для купирования болевого синдрома использовались нестероидные противовоспалительные препараты, антиконвульсанты (прегабалин), трициклические антидепрессанты (амитриптилин).

С целью нормализации функции мышц в рамках восстановительного лечения применялись лечебная гимнастика, физиотерапевтические методы, массаж.

В результате лечения отмечена отчетливая положительная динамика в виде нарастания силы в конечностях, регресса постуральных расстройств, значительного уменьшения выраженности болевого синдрома. Уменьшилась белково-клеточная диссоциация в ликворе.

При проведении комплексного обследования (ЭхоКГ, УЗ-исследование, МСКТ, КТА, МРТ) у больного впервые были выявлены артериальная гипертензия, аневризматическое расшире-

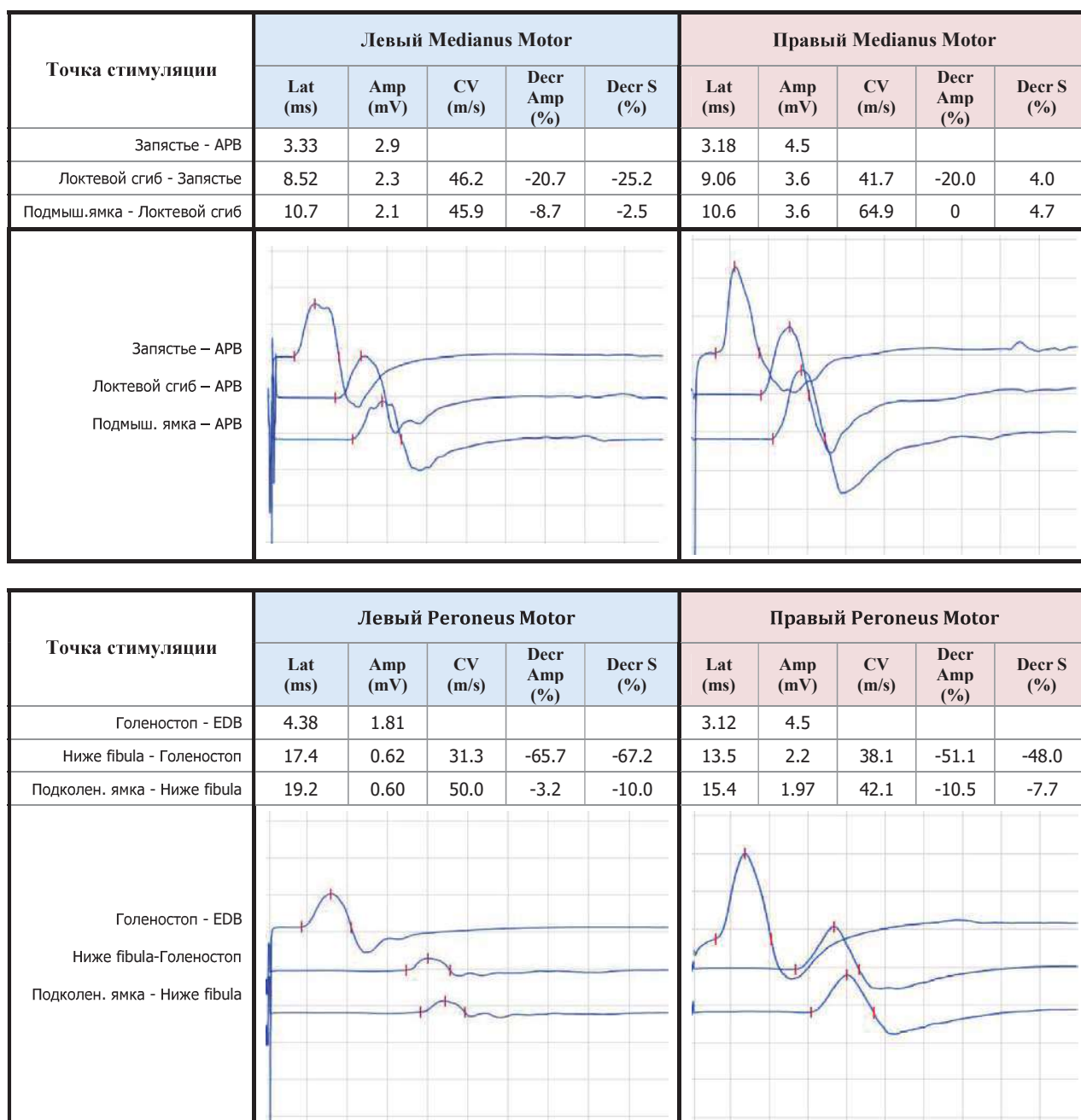


Рис. 1. Пациент М. Результаты ЭНМГ-исследования проводящей функции двигательных нервов до лечения.

ние брюшного отдела аорты, аневризма общей почечной артерии, дислипидемия. Риск ССО расценен как высокий (5,45%). По данным МСКТ органов грудной клетки выявлены признаки хронического бронхита, фиброзные, буллезные изменения легких. По результатам спирометрии подтверждены обструктивные и рестриктивные изменения, что позволило диагностировать ХОБЛ, буллезную эмфизему легких.

При выписке с пациентом проведена беседа об отсутствии специфических методов профилактики синдрома Гийена–Барре, запрете вакцинации. Составлены индивидуальные рекомендации с учетом резидуальной симптоматики по продол-

жению реабилитационного лечения. Через 6 мес пациент был госпитализирован для контрольного обследования и лечения сопутствующей патологии. Отмечалось значительное улучшение самочувствия в виде уменьшения болевого синдрома в нижних конечностях, увеличение толерантности к физической нагрузке. Боли по шкале ВАШ в покое уменьшились до 2 баллов. В неврологическом статусе возросла сила в проксимальных и дистальных отделах верхних и нижних конечностей до 5 баллов. Обнаружено снижение вибрационной чувствительности на кистях и стопах. Суставно-мышечное чувство сохранено. Снижение поверхностной чувствительности в виде перчаток

(на пальцах кистей) и на стопах до голеностопных суставов. Гиперпатия на стопах.

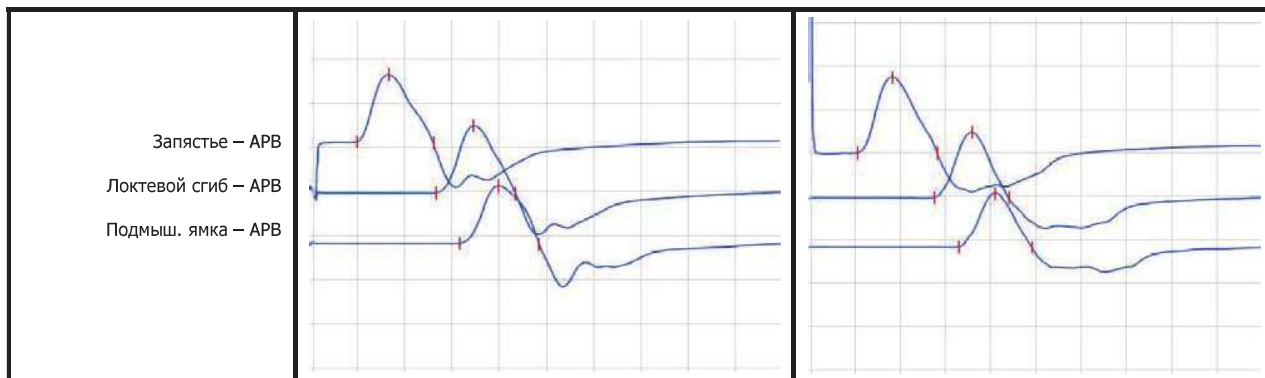
По результатам контрольной стимуляционной электромиографии получена отчетливая положительная динамика в виде нарастания амплитуды моторных ответов и нормализации скорости проведения нервного импульса по всем обследованным нервам верхних и нижних конечностей (рис. 2).

Пациенту выполнена ранее запланированная мультиспиральная компьютерная томография ко-

ронарных артерий. Выявлен стеноз правой коронарной артерии 60-65%. Запланировано проведение ангиопластики коронарных артерий.

Однако по лабораторным данным впервые выявлена эритремия с повышением уровня гемоглобина до 182 г/л, эритроцитов до $6.3 \times 10^{12}/л$. Исключен гемохроматоз (Жак-киназа отрицательная). Генез эритремии носит вторичный характер у пациента с ХОБЛ. Первым этапом с целью снижения риска тромбообразования проведен сеанс эритроцитафереза с целевым снижением Нв до 156 г/л (на 15%).

Точка стимуляции	Левый Medianus Motor					Правый Medianus Motor				
	Lat (ms)	Amp (mV)	CV (m/s)	Decr Amp (%)	Decr S (%)	Lat (ms)	Amp (mV)	CV (m/s)	Decr Amp (%)	Decr S (%)
Запястье - APB	3.00	7.6				3.21	5.5			
Локтевой сгиб - Запястье	8.00	7.6	52.0	0	-2.5	8.31	4.5	52.9	-13.7	-23.0
Подмыш.ямка - Локтевой сгиб	9.54	6.5	51.9	-14.5	-7.5	9.92	3.7	57.8	-17.8	-18.4



Точка стимуляции	Левый Peroneus Motor					Правый Peroneus Motor				
	Lat (ms)	Amp (mV)	CV (m/s)	Decr Amp (%)	Decr S (%)	Lat (ms)	Amp (mV)	CV (m/s)	Decr Amp (%)	Decr S (%)
Голеностоп - EDB	3.97	4.2				3.31	9.3			
Ниже fibula - Голеностоп	11.5	3.6	44.5	-9.7	-9.0	11.1	8.9	44.9	-4.3	-3.5
Подколен. ямка - Ниже fibula	12.8	3.6	53.8	0	0	12.4	8.7	57.7	-2.2	-2.4

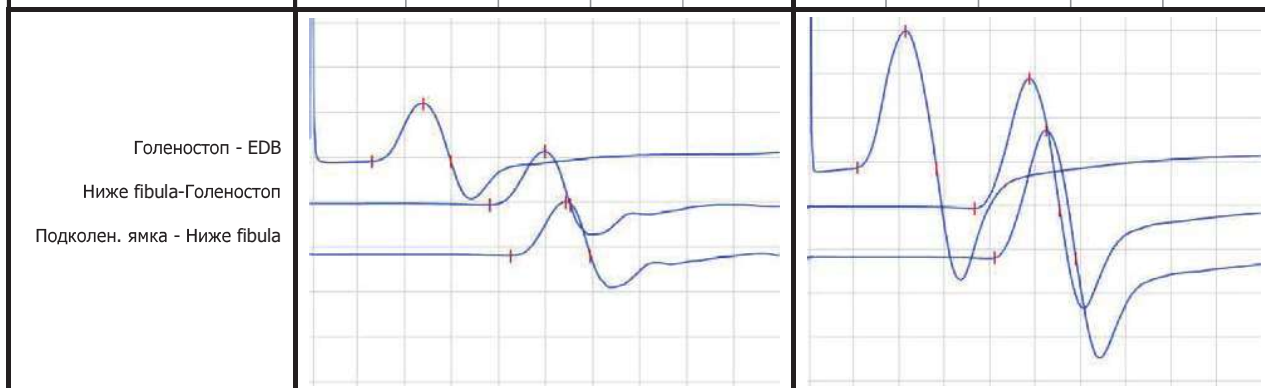


Рис. 2. Пациент М. Результаты ЭНМГ-исследования проводящей функции двигательных нервов после лечения.

Вторым этапом выполнена коронароангиография, выявлено стенозирование передней правой коронарной артерии (80%). Проведено стентирование правой коронарной артерии, назначена двойная антитромбоцитарная терапия.

Положительный результат во многом был определен правильной тактикой терапии в остром периоде и повторным курсом восстановительного лечения. Больной взят под динамическое наблюдение.

Возможности многопрофильного стационара и междисциплинарный подход позволяют в максимально короткие сроки провести диагностическую линейку обследований, назначить патогенетическую терапию и эффективно лечить пациентов с коморбидной патологией.

Литература

1. Пирадов М.А., Супонева Н.А. Синдром Гийена–Барре: диагностика и лечение. М.: МЕДпресс-информ, 2011. 208 с. [Piradov M.A., Suponeva N.A. Guillain-Barre syndrome: diagnostics and treatment. Moscow: MEDpress-inform, 2011. 208 p. In Russian].

2. Rajeev Nayak Practical approach to the patient with acute neuromuscular weakness. *World J. Clin. Cases.* 2017; 5(7): 270–279. doi: 10.12998/wjcc.v5.i7.270

3. Дамулин И.В. Синдром Гийена – Барре: клинические особенности, диагностика, прогноз. *Неврологический журнал.* 2013; 6: 4–8 [Damulin I.V. Guillain-Barre syndrome: clinical features, diagnostics, prognosis. *Nevrologicheskij Zurnal.* 2013; 6: 4–8. In Russian].

4. Li X., Wang Y. Systemic lupus erythematosus with acute inflammatory demyelinating polyneuropathy: a case report and review of the literature. *Journal of clinical medicine research.* 2016; 8(7): 555. doi: 10.14740/jocmr2550w

5. Hellmuth J., Fletcher J.L., Valcour V. et al. Neurologic signs and symptoms frequently manifest in acute HIV infection. *Neurology.* 2016; 87(2): 148–154. doi: 10.1212/WNL.0000000000002837

6. Sarada P.P., Sundararajan K. The devil is in the detail: Acute Guillain–Barré syndrome camouflaged as neurosarcoidosis in a critically ill patient admitted to an Intensive Care Unit. *Indian Journal of Critical Care Medicine : Peer-reviewed, Official Publication of Indian Society of Critical Care Medicine.* 2016; 20(4): 238–241. doi:10.4103/0972-5229.180045.

7. Гришина Д.А., Супонева Н.А., Пирадов М.А. Клинические факторы прогноза при синдроме Гийена–Барре. *Вестник Российской военно-медицинской академии.* 2013; 44(4): 21–26 [Grishina D.A., Suponeva N.A., Piradov M.A. Clinical Factors of prognosis in Guillain-Barre syndrome. *Vestnik Rossijskoj Voenno-Medicinskoj Akademii.* 2013; 44(4): 21–26. In Russian].

Для корреспонденции/Corresponding author
Лаукарт Елена Борисовна/Laukart Elena
twins1997@mail.ru