

Целью исследования явился анализ особенностей болезней полости носа и околоносовых пазух у 38 пациентов в возрасте от 12 до 54 лет, у которых ранее были произведены различные хирургические вмешательства на внутриносовых структурах, приведшие к ухудшению состояния. Алгоритм обследования включал сбор анамнеза, эндоскопическое исследование полости носа и носоглотки с помощью ригидных эндоскопов с оптикой 0 и 30° фирмы Karl Storz (Германия) либо гибких эндоскопов фирмы Olympus (Япония), а также компьютерную томографию околоносовых пазух и носоглотки, которую выполняли на мультиспиральном томографе фирмы General Electric (США). Было установлено, что патологические состояния, возникающие у некоторых больных после внутриносовых оперативных вмешательств, имеют существенные особенности и требуют выделения их в особую группу. Такие заболевания необходимо объединить в группу болезней оперированного носа и околоносовых пазух. В связи с этим нам представляется корректным следующее определение: болезнь оперированного носа и околоносовых пазух – состояние, развившееся вследствие хирургического вмешательства, при котором в результате изменения анатомо-физиологических отношений внутриносовых структур происходит утяжеление течения основного заболевания либо возникает новый патологический процесс. В работе представлена классификация болезней оперированного носа и околоносовых пазух.

Ключевые слова: нос, околоносовые пазухи, болезни оперированного носа, перфорации перегородки носа, синехии полости носа, хронический синусит.

The aim of the present study was to analyze peculiarities of nasal and paranasal diseases in 38 patients aged 12-54 who had had different surgical interventions on the intranasal structures which worsened their state.

The investigation algorithm included anamnesis, endoscopic examination of nasal cavity and nasopharynx either with rigid endoscopes having 0 and 300 optics manufactured by Karl Storz firm (Germany) or with Olympus flexible endoscopes (Japan) as well as with computerized tomography which was done with a multispiral tomograph manufactured by General Electric (USA).

It has been found out that pathological states which had developed in some patients after intranasal surgical interventions have considerable peculiarities and should be allocated into a separate group: diseases of the operated nose and paranasal sinuses. We consider the following definition to be a correct one:

The disease of operated nose and paranasal sinuses is the state which develops after surgical interventions changing the anatomic-physiological balance in intranasal structures due to what we can see the aggravated course of the main disease or we can meet a newly developed pathological process.

The authors present their classification of diseases of operated nose and paranasal sinuses.

Key words: nose, paranasal sinuses, disease of the operated nose, perforation of the nasal septum, synechia of the nasal cavity, chronic sinusitis

В настоящее время продолжается рост интереса практикующих оториноларингологов к микроэндоскопическим внутриносовым хирургическим вмешательствам, что обусловлено хорошими результатами операций, проводимых опытными хирургами. Основой данного интереса служит широкое внедрение в клиническую практику современных оптических систем, таких как эндоскоп и микроскоп. Отделение оториноларингологии ЦКБ по праву считается пионером эндоскопической внутриносовой хирургии в Российской Федерации, поскольку первые эндоскопические операции и, соответственно, первые публикации по этой теме были выполнены проф. Г.З. Пискуновым и проф. А.С. Лопатиным [3, 6]. Следует, однако, отметить, что, помимо минимальной инвазивности, микроэндоскопические внутриносовые хирургические вмешательства были и остаются чрезвычайно сложными в техническом исполнении, поскольку они проводятся в хорошо кровоснабжаемом, анатомически узком пространстве, окруженном витальными структурами [7]. Вполне понятное стремление врачей оказать помощь пациенту, страдающему хронической

обструкцией полости носа, далеко не всегда подкреплено соответствующими практическими навыками и адекватным инструментальным сопровождением. Подобный подход к лечению больного приводит к тому, что оперативное вмешательство либо прекращается в процессе выполнения, либо проводится неадекватно имеющемуся патологическому процессу. Именно поэтому параллельно с широким внедрением микроэндоскопической хирургии стали появляться пациенты, у которых оперативное вмешательство не только не привело к прекращению заболевания, но и значительно ухудшило их состояние. Диагноз у данных пациентов, как правило, остается прежним, однако их жалобы усугубляются. Достаточно часто эти больные не могут исполнять свои профессиональные обязанности, у них развиваются депрессивные состояния, т.е. они практически становятся инвалидами. При этом их диагноз невозможно отнести ни к одной из категорий заболеваний, дающих право на признаки больных инвалидами.

В хирургии хорошо известны болезни оперированного желудка, оперированного пищевода. Дан-

ные патологические состояния характеризуются как следствие хирургического вмешательства, при котором резко меняются анатомо-физиологические соотношения и взаимосвязи органов пищеварения, а также нарушаются нейрогуморальные взаимодействия пищеварительного тракта с другими внутренними органами и системами [2]. Известны также и болезни оперированного мочевого пузыря [3]. В современной оториноларингологической литературе термин «болезни оперированного носа» отсутствует. Следовательно, данным пациентами не ставят правильный диагноз, не разрабатываются методы лечения и реабилитации. Таким образом, изучение болезней полости носа и околоносовых пазух, связанных с проведенным хирургическим вмешательством, является своевременным и актуальным.

Целью настоящей работы явился анализ особенностей болезней полости носа и околоносовых пазух, обусловленных внутриносовыми хирургическими вмешательствами.

В соответствии с поставленной целью были определены следующие задачи:

Изучить причины развития патологических состояний, связанных с ранее проведенным хирургическим вмешательством.

Исследовать особенности семиотики симптомов у данных больных.

Дать определение данным патологическим состояниям.

Разработать классификацию данных заболеваний.

Материалы и методы

Клиническому анализу были подвергнуты истории болезни 38 пациентов, поступивших в отделение оториноларингологии ФГБУ ЦКБ с поликлиникой УД Президента РФ с января по октябрь 2012 г. У данных больных ранее были произведены различные хирургические вмешательства на внутриносовых структурах, как в клиниках Российской Федерации, так и в клиниках Германии, Израиля и Швейцарии. Среди обследуемых больных лиц женского пола было 7, мужского – 31. Возраст наблюдаемых больных колебался от 12 до 54 лет.

Алгоритм обследования включал сбор анамнеза, эндоскопическое исследование полости носа и носоглотки с помощью ригидных эндоскопов с оптикой 0 и 30° фирмы Karl Storz (Германия) либо гибких эндоскопов фирмы Olympus (Япония), а также компьютерную томографию околоносовых пазух и носоглотки, которую выполняли на мультиспиральном томографе фирмы General Electric (США).

Результаты и обсуждение

За период с января по октябрь 2012 г. в ЛОР-отделении ЦКБ было прооперировано 567 больных с заболеваниями полости носа, околоносовых пазух

и носоглотки. Пациенты, у которых хирургические вмешательства были выполнены ранее, составили 6,7%. К сожалению, в настоящее время невозможно получить статистическую информацию о наличии таких пациентов в других лечебных учреждениях, так как она просто отсутствует. Среди данных больных операции на перегородке носа и носовых раковинах ранее были произведены у 18, на околоносовых пазухах – у 9, комбинированные – у 11. Необходимо подчеркнуть, что в эту группу были включены 2 больных полипозным риносинуситом. Считается, что полипозный риносинусит относится к группе рецидивирующих заболеваний, тем не менее у части больных данным заболеванием ранее проведенное хирургическое вмешательство не только не приводит к улучшению, но и существенно ухудшает симптоматику.

Анализ изучения анамнеза показал, что все пациенты были оперированы с применением современных технологий, включая использование эндоскопической и/или микроскопической техники. У 12 из 38 пациентов непосредственно после операции носовое дыхание улучшилось, но спустя месяц после хирургического вмешательства оно вновь стало ухудшаться, появились заложенность носа, сухость, образование корок, ежедневные носовые кровотечения. При обращении к оперирующим хирургам пациенты получали стандартный ответ, что послеоперационный период протекает нормально и следует подождать. После нескольких визитов пациенты начинали осознавать ненормальность ситуации и обращались за консультацией в ЦКБ. Проведенное комплексное обследование выявило у данных больных перфорации перегородки носа (ППН). Особое беспокойство пациентов с ППН вызывали рецидивирующие носовые кровотечения и наличие корок в полости носа. При этом они отмечали, что корки не только мешают дыханию, но и вызывают зуд в полости носа. Самостоятельное удаление корок не приводило к облегчению, поскольку они появлялись вновь в течение очень короткого времени. Пациенты отмечали спонтанное возникновение кровотечений без какой-либо связи с физической активностью. Данные жалобы вынуждали больных резко менять привычный образ жизни. Они не могли заниматься спортом, посещать публичные места, ограничивали общение с близкими людьми, становились замкнутыми. У 2 пациенток с ППН основной жалобой был свист при интенсивном носовом дыхании. Они отмечали, что свист носом возникал в основном при интимной близости, вследствие чего у партнера возникали проблемы с эрекцией. Все это, по утверждению пациентов, приводило их к депрессивному состоянию.

При эндоскопическом исследовании ППН отличаются по форме, по расположению и размеру. Они могут локализоваться во всех отделах пере-

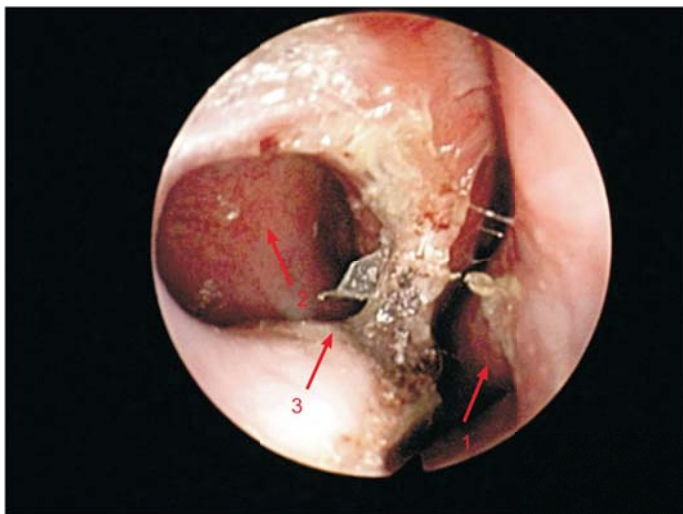
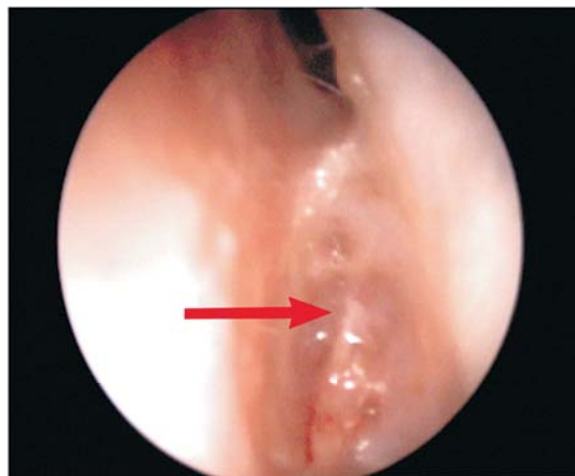


Рис. 1. Перфорация носовой перегородки при эндоскопическом исследовании полости носа. 1 - левая нижняя носовая раковина; 2 - видимая через перфорацию часть латеральной стенки правой половины носа; 3 - Перфорация носовой перегородки, покрытая корками.

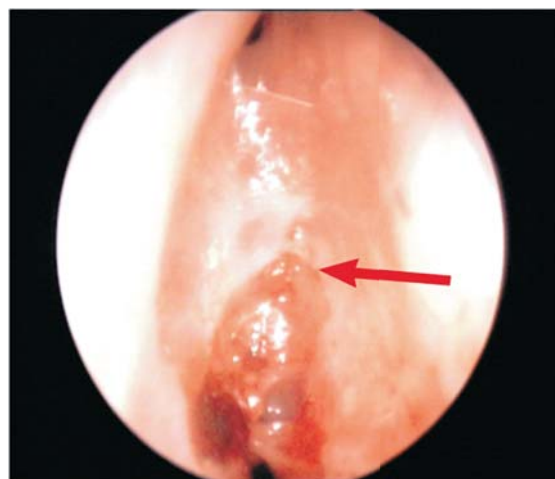
городки. Необходимо отметить, что перфорации, локализованные в заднем отделе, как правило, бессимптомные, края их ровные. Перфорации в каудальном отделе, напротив, сопровождаются эрозией слизистой, что и является причиной кровотечений, образования корок. Свист вызывают перфорации размером до 5-7 мм.

На рис.1 показана ППН, возникшая после хирургического вмешательства. Пациент предъявлял жалобы на затруднение носового дыхания, рецидивирующие носовые кровотечения, наличие корок.

У 6 пациентов ухудшение состояния наступило сразу после операции. Оно выражалось в более выраженном затруднении носового дыхания, возникновении головной боли, нарушении сна, снижении дневной активности. Все пациенты также обращались к оперирующим хирургам и получали аналогичный ответ, что это нормальное течение послеоперационного периода. При детальном расспросе было установлено, что все пациенты были выписаны из стационара на 2-3-и сутки после операции и в дальнейшем они ни разу не были осмотрены оперирующим хирургом. Двое из этих больных были оперированы оториноларингологом, а четверо — совместно пластическим хирургом и оториноларингологом. Комплексное обследование позволило выявить у данных больных выраженный спаячный процесс в полости носа. Для полноценной оценки спаячного процесса только эндоскопического исследования, как правило, недостаточно, поскольку спайки могут локализоваться во всех отделах полости носа. Компьютерную томографию у этих больных выполняли в аксиальной и коронарной проекциях, так как только анализ томограмм в обеих проекциях позволял получить точную информацию о локализации спаячного процесса. При расспросе пациенты отмечали, что ожидаемый эффект от хи-



а



б

Рис. 2. Синехии полости носа при эндоскопическом исследовании.

рургического вмешательства абсолютно не совпал с реальным результатом. Ухудшение носового дыхания, а у четверых пациентов отсутствие носового дыхания, головная боль, нарушение сна, быстрая утомляемость также резко нарушали повседневную жизнь пациентов. Они не могли работать по основной профессии, заниматься спортом, круг общения сокращался до близких родственников. Все это также приводило пациентов к депрессивному состоянию.

В качестве примера приводим следующее клиническое наблюдение.

П а ц и е н т к а К., 33 лет, обратилась в ЦКБ 14.02.12 с жалобами на отсутствие носового дыхания, головную боль, нарушение сна, депрессию. Из анамнеза выяснено, что в июне 2010 г. ей была проведена риносептопластика. После операции носовое дыхание резко ухудшилось, а через 2 мес полностью прекратилось, появилась головная боль, слабость, резко нарушился сон. Пациентка не могла исполнять служебные обязанности программиста и была вынуждена уволиться. В течение 2 лет ей дважды были проведены операции по рассечению спаек в полости носа, но каждая операция приво-

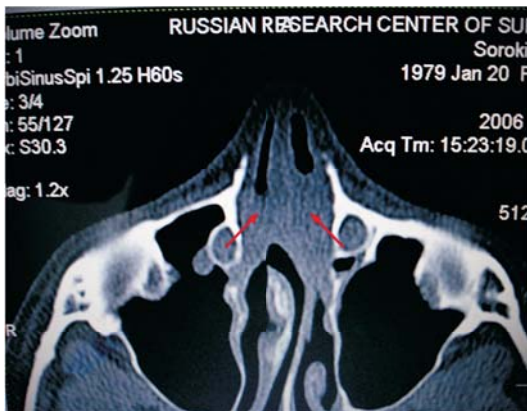

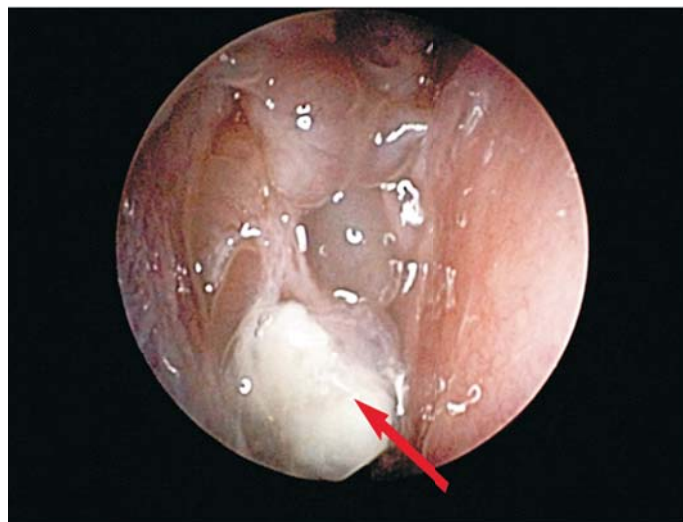
Рис. 3. Компьютерная томография носа и околоносовых пазух. Срез в аксиальной проекции. Стрелками показано распространение спаечного процесса до 5 см в глубину полости носа. Определяется выраженная деформация носовой перегородки.

дила к еще более выраженному их росту. На рис. 2 показана эндоскопическая картина правой и левой половин носа. Определяются синехии, тотально закрывающие обе половины полости носа. На рис. 3 показан срез компьютерной томограммы, показывающий распространение спаечного процесса до 5 см в глубину полости носа. При этом четко видна выраженная деформация носовой перегородки.

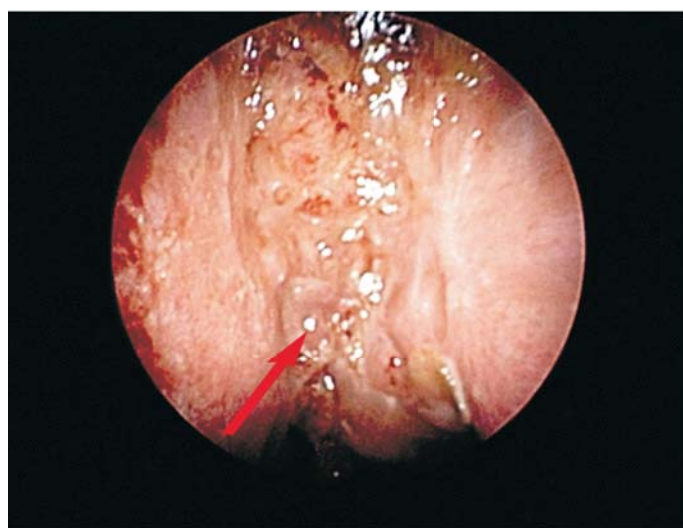
Восемь пациентов ранее перенесли множественные операции на околоносовых пазухах, перегородке и носовых раковинах. Данных больных трудно объединить в одну общую группу, поскольку каждый из них сильно отличается друг от друга. Общим для них является утяжеление симптоматики, выражающееся в ухудшении носового дыхания, прогрессировании головной и лицевой боли, снижении работоспособности. Анализ данных анамнеза, протоколов предшествующих операций, выписок из историй болезней позволил установить, что основными факторами, способствующими прогрессированию патологического процесса, были трудности, возникшие во время хирургического вмешательства, такие как неконтролируемое кровотечение, погрешности в операционной технике, некачественный послеоперационный уход и невыполнение пациентами рекомендаций лечащего врача. У одной пациентки причиной утяжеления заболевания был выбор метода хирургического лечения, неадекватный патологическому процессу.

Для иллюстрации приводим следующее наблюдение.

Пациент Д., 38 лет, обратился в ЦКБ 28.09.12 с жалобами на отсутствие носового дыхания, головную боль, гнойные выделения из носа. Из анамнеза выяснено, что в течение последних 10 лет пациент перенес 7 внутриносовых операций, в том числе 3 эндоскопические по поводу полипозного риносинусита. Эффект от 6 операций был кратковременным, от 7 операций эффекта не было. Более того, симптоматика нарастала. При эндоскопическом



а



б

Рис. 4. Эндоскопическое исследование полости носа. Полипы полностью обтурируют левый общий носовой ход.

исследовании установлено, что полость носа тотально выполнена полипами (рис. 4, а, б). По данным компьютерной томографии полипозный процесс разрушил носовые кости, нижнюю и заднюю стенки левой лобной пазухи (рис. 5). Более того, по данным МРТ полипозным процессом разрушена задняя стенка левой лобной пазухи с образованием пиоцеле, оттеснившим лобную долю головного мозга вглубь на 3,5 см (рис. 6). Следует отметить, что на лобной пазухе у данного пациента вмешательств не было.

Одной из наиболее частых причин ухудшения симптоматики после внутриносовых операций являются вмешательства, связанные с резекцией носовых раковин. Резекция нижних и средних раковин часто приводит к развитию так называемого синдрома пустого носа. После резекции носовых раковин визуально возникает ощущение, что просвет полости носа широкий и препятствий для дыхания нет. При этом одни пациенты предъявляют жалобы на чрез-

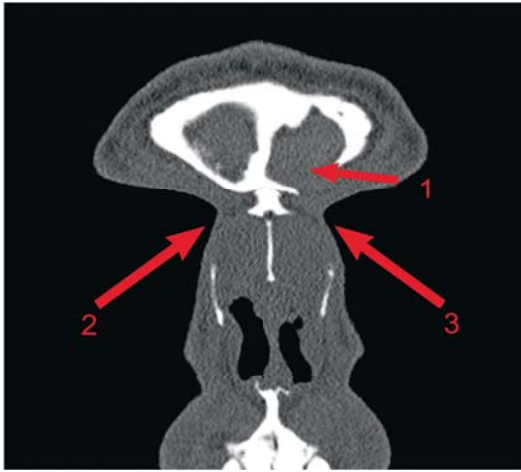

Рис. 5. Компьютерная томография околоносовых пазух, срез в коронарной проекции. Полипозный процесс разрушил носовые кости (стрелки 1 и 2), нижнюю и заднюю стенки левой лобной пазухи (стрелка 3).

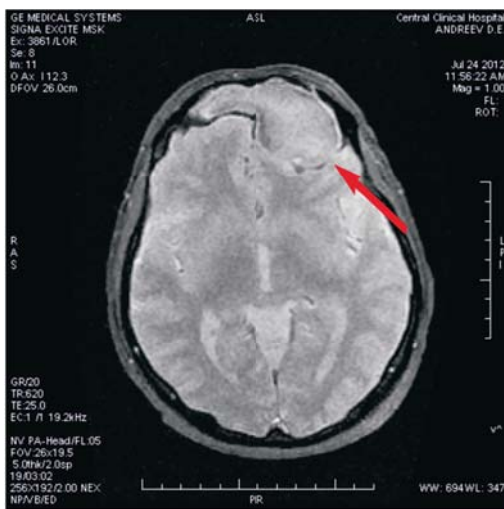

Рис. 6. МРТ головного мозга, аксиальный срез. Пиоцеле разрушило заднюю стенку левой лобной пазухи и оттеснило левую лобную долю головного мозга вглубь на 3,5 см.

мерное поступление воздуха в нижележащие дыхательные пути, другие пациенты, наоборот, жалуются на отсутствие носового дыхания. Если избыток воздушной струи легко объясним, то затруднение носового дыхания при широких носовых ходах можно объяснить только одним. Вероятно, в слизистой полости носа имеются рецепторы, которые отвечают за ощущения достаточности воздушной струи для дыхания. Отсутствие структур носа, ответственных за завихрение воздушной струи, направление ее в средние и верхние отделы полости носа, по-видимому, и вызывает данные патологические ощущения. Сведений в литературе о подобных рецепторах нет. Однако объяснить ощущение резкого затруднения дыхания при широких носовых ходах и свободном пассаже воздуха через полость носа, кроме как повреждением таких рецепторов, трудно. В 2001 г. Ю. Керном и Е. Муром из клиники Мейо (США) была опубликована работа, посвященная синдрому пустого носа [8]. Авторы проанализировали 242 наблюдения пациентов с резецированными носовыми раковинами, устано-

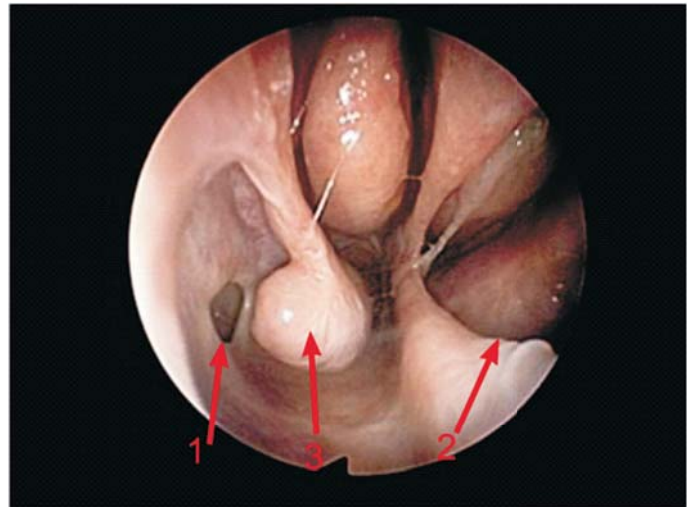


Рис. 7. Вид правой половины носа при эндоскопическом исследовании. 1 - отверстие в медиальной стенке полости носа, ведущее в верхнечелюстную пазуху справа; 2 - перфорация носовой перегородки; 3 - культя нижней носовой раковины.

вив при этом выраженные нарушения носового дыхания у данных больных. В анализируемой группе было 12 пациентов с резекцией носовых раковин.

Для иллюстрации приводим следующее наблюдение.

П а ц и е н т к а 3., 48 лет, в октябре 2012 г. обратилась в ЦКБ с жалобами на постоянную сухость в носу, образование корок, стекание слизи в носоглотку. Из анамнеза выяснено, что в январе 2012 г. она была консультирована в одной из поликлиник ГМУ УД Президента РФ по поводу затруднения носового дыхания. При этом у нее была диагностирована деформация носовой перегородки и предложено хирургическое лечение. Однако пациентка приняла решение получить хирургическую помощь в Израиле. В феврале 2012 г. ей была сделана операция — удаление носовой перегородки, удаление нижних носовых раковин, фенестрация обеих верхнечелюстных пазух через нижние носовые ходы. В результате в настоящее время пациентку беспокоит затруднение носового дыхания, стекание слизи в носоглотку, образование корок в полости носа. На рис. 7 и 8 представлены эндоскопические фотографии правой и левой половин носа, на которых определяются перфорация носовой перегородки, культя нижних носовых раковин, отверстия в медиальных стенках полости носа, сообщающихся с верхнечелюстными пазухами.

Ввиду того, что целью настоящей работы является анализ особенностей заболеваний полости носа и околоносовых пазух, обусловленных внутриносовыми хирургическими вмешательствами, мы сознательно не приводим методы хирургического лечения данных больных. Успешные хирургические вмешательства были выполнены всем пациентам изучаемой группы. Учитывая большой объем данных хирургических вмешательств, их индивидуальность, было признано целесообразным отразить методики и результаты операций в отдельных публикациях.

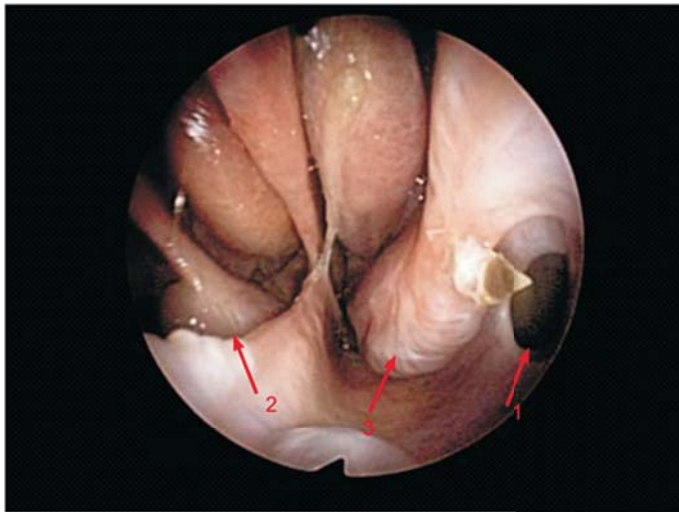


Рис. 8. Вид левой половины носа при эндоскопическом исследовании. 1 - отверстие в медиальной стенке полости носа, ведущее в верхнечелюстную пазуху слева; 2 - перфорация носовой перегородки; 3 - культя нижней носовой раковины.

Анализ причин развития патологических состояний, вызванных внутриносовыми хирургическими вмешательствами, позволяет высказать суждение об их высоком полиморфизме. Наиболее частой причиной ухудшения симптоматики являются проблемы, возникающие во время хирургического вмешательства. Одной из них является неконтролируемое кровотечение из операционной раны. Учитывая узость и глубину полости носа, кровотечение резко затрудняет ориентацию в операционном поле. Ключевые анатомические структуры, такие как средняя носовая раковина, бумажная пластинка, решетчатая булла, крыша решетчатого лабиринта, являющиеся ориентирами безопасности, становятся практически невидимыми. В такой ситуации хирург основное время тратит не на выполнение плана операции, а на остановку кровотечения. В результате операция выполняется не полностью, либо во время вмешательства происходит непреднамеренная травма бумажной или продырявленной пластинок решетчатой кости. Другой серьезной причиной может быть неправильное ведение пациента в послеоперационном периоде. Дело в том, что после каждой внутриносовой операции в полости носа образуется мощный слой фибрина. В первые дни после операции слой фибрина выполняет своеобразную защиту слизистой оболочки от внешней среды. Однако, если через 4-5 сут после операции фибрин не будет удален, он может прорасти сосудами и превращаться в синехии. Развитие синехий возможно не только между перегородкой и носовыми раковинами, но также и в области соустьев околоносовых пазух. Достаточно часто причиной ухудшения в послеоперационном периоде является неадекватность операции характеру патологического процесса, т.е. проводится гораздо больший объем вмешательства, нежели требуется.

В качестве примера можно привести следующее клиническое наблюдение.

У пациентки Х., 1959 года рождения, при подготовке к протезированию зубов в июле 2010 г. была диагностирована киста правой верхнечелюстной пазухи. Жалоб со стороны ЛОР-органов у нее не было. В одной из клиник ей была предложена эндоназальная эндоскопическая операция. Однако от этой операции пациентка отказалась. Она обратилась в другую клинику, где ей была выполнена операция наружным доступом, при которой, помимо вскрытия передней стенки верхнечелюстной пазухи и удаления кисты, у нее были удалены вся медиальная стенка пазухи, нижняя носовая раковина, фрагмент средней раковины, а также перфорирована носовая перегородка. После заживления раны пациентку стали беспокоить постоянные боли в проекции операции, сухость, образование корок, затруднение носового дыхания, гнойные выделения из правой половины носа.

Анализируя семиотику симптомов, можно отметить, что у части из них характер жалоб во многом соответствует жалобам пациентов, которые ранее не были оперированы. Вместе с тем имеются и существенные отличия. К ним относятся интенсивность проявления симптома. Например, если до операции пациента беспокоило периодическое затруднение носового дыхания, то после операции дыхание через нос становилось резко затрудненным или полностью прекращалось. Более того, после операции возникали совершенно новые жалобы. Так, у пациентов с перфорацией перегородки носа ведущими жалобами становились кровотечения, сухость, образование корок, что приводило к депрессивным состояниям.

Таким образом, можно констатировать, что патологические состояния, возникающие у некоторых больных после внутриносовых оперативных вмешательств, имеют существенные особенности и требуют выделения их в особую группу. Такие заболевания, по нашему мнению, необходимо объединить в группу болезней оперированного носа и околоносовых пазух. В связи с этим нам представляется корректным следующее определение.

Болезнь оперированного носа и околоносовых пазух — состояние, развившееся вследствие хирургического вмешательства, при котором в результате изменения анатомо-физиологических отношений внутриносовых структур происходит утяжеление течения основного заболевания либо возникает новый патологический процесс.

В данной работе нами предпринята попытка классифицировать болезни оперированного носа и околоносовых пазух. Вероятно, данные болезни следует разделить на три подгруппы: 1. Болезни оперированного носа. 2. Болезни оперированных околоносовых пазух. 3. Болезни оперированного носа и околоносовых пазух. В первую подгруппу можно отнести перфорации перегородки носа, синехии полости носа, деформацию носового клапана, ком-

бинированное поражение, включающее деформацию перегородки носа и синехии, инородные тела носовой перегородки. Во вторую подгруппу следует включить рецидивирующие синуситы, возникшие после неадекватного хирургического вмешательства, послужившего причиной развития рубцовых стенозов и синехий в области соустьев пазух, мукопиоцеле. В третью подгруппу необходимо, помимо перечисленного, включить синдром пустого носа, комбинированные процессы, включающие деформации перегородки носа, рубцовые стенозы соустьев пазух и хронический синусит.

Заключение

Настоящая работа является попыткой проанализировать патологические состояния, возникающие у некоторых больных после внутриносовых операций. Данные патологические состояния следует выделить в отдельную нозологическую форму и классифицировать как болезнь оперированного носа и околоносовых пазух. Основной причиной, по которой необходимо выделить данную нозологическую форму, является более тяжелое течение патологического процесса, не соответствующее заболеваниям, отраженным в МКБ-10. Болезни оперированного носа и околоносовых пазух отличаются многообразием, характеризуются особой семио-

тикой симптомов и требуют индивидуального подхода в каждом конкретном случае.

Литература

1. Аскерханов Г.Р., Загров У.З. *Болезни оперированного желудка*. - *Медпрактика*, 1998. - 123 с.
2. Бульнин В.В. *Болезни оперированного пищевода // Вестник хирургической гастроэнтерологии*. - 2008. - №3. - С. 27.
3. Лопатин А.С. *Эндоскопическая функциональная ринохирургия // Российская ринология*. - 1994. - С. 3–31.
4. Лопаткин Н.А. *Руководство по клинической урологии*. - М., 1998. - 671 с.
5. Павлов В.В., Вахрамеев И.Н. *Проблемы повторной операции на перегородке носа. Российская ринология*. - 2009, - №2. - С. 143.
6. Пискунов Г.З., Лопатин А.С. *Эндоскопическая диагностика и функциональная хирургия околоносовых пазух (Пособие для врачей)*. - М., 1992ю - 34 с.
7. Пискунов Г.З., Пискунов С.З. *Руководство по ринологии*. - М., Литтера - 2011. - 959 с.
8. Kern E.J., Moor E.B., - *Atrophic rhinitis: A review of 242 cases*. - *American Journal of Rhinology*. Vol. 15, n., 6, November-December 2001.